ISSN 1991-8399
Jahrgang 5
Oktober 2010

EUR 5,50

JATROS

P.b.b. Verlagspostamt 1072 Wien
GZ 09Z038188M

3|2010

Das Fachmedium für Unfallchirurgie

Unfallchirurgie & Sporttraumatologie

ÖGU Österreichische Gesellschaft für Unfallchirurgie

Distale Radiusfraktur

Gelenksrekonstruktion mithilfe säulengerechter Fixation

Seite 8

Selected Abstracts

Seite 18ff

SYNTHES®

UNIVERSIMED® Publishing GmbH, Markgraf-Rüdiger-Straße 8, 1150 Wien ■ www.universimed.com

Expert Tibianagel & ASLS.
Winkelstabiles Verriegelungssystem.



SYNTHES®

Instrumente und Implantate
geprüft und freigegeben von
der AO Foundation

Synthes Österreich GmbH
Karolingerstr. 16, 5020 Salzburg
Tel. +43 662 82 75 11
info.austria@synthes.com
www.synthes.com

IMPRESSUM

Herausgeber: Österreichische Gesellschaft für Unfallchirurgie. **Medieninhaber:** Universimed Publishing GmbH, Markgraf-Rüdiger-Straße 8, 1150 Wien. **Hauptsponsor:** Synthes. **Tel.:** 01/876 79 56. **Fax:** DW 20; **Geschäftsführung:** Mag. Wolfgang Clud; **Chefredaktion:** Dr. Christine Dominkus; **E-Mail:** christine.dominkus @universimed.com; **stellv. Chefredaktion:** Dr. Axel Krämer; **Anzeigen:** Mag. Felizitas Bauer; **E-Mail:** felizitas.bauer@universimed.com; **Lektorat & Korrektorat:** Daphne Mark; **Layout & Grafik:** Albert Ressi; **Produktion & Druck:** AV + Astoria Druckzentrum GmbH, 1032 Wien; **Gerichtsstand:** Wien; **Fotonachweis:** Archiv. **Bezugsbedingungen Abonnement:** Bestellung bei Universimed oder unter www.universimed.com. Jahresabo (4 Ausgaben) EUR 22,–, Einzelheft EUR 5,50 inkl. MwSt. und Versand innerhalb von Österreich; im Ausland zzgl. Versandspesen. ISSN 1991-8399.

Der Wissenschaftliche Beirat deckt sich mit dem Vorstand der Österreichischen Gesellschaft für Unfallchirurgie. Sie finden ihn auf der Homepage der ÖGU:

www.unfallchirurgen.at

Das Medium JATROS Unfallchirurgie & Sporttraumatologie ist für den persönlichen Nutzen des Lesers konzipiert und beinhaltet Informationen aus den Bereichen Expertenmeinung, wissenschaftliche Studien und Kongresse sowie News. Die Artikel, die mit einem Kreis versehen sind, stellen Beiträge nach Paragraph 26 Mediengesetz dar. Namentlich gekennzeichnete Artikel und sonstige Beiträge sind die persönliche und/oder wissenschaftliche Meinung des Verfassers und müssen daher nicht mit der Meinung der Redaktion übereinstimmen. Diese Beiträge fallen somit in den persönlichen Verantwortungsbereich des Verfassers. Mit der Übergabe von Manuskripten und Bildern gehen sämtliche Nutzungsrechte an Universimed über. Für unverlangt eingereichte Manuskripte und Bilder übernimmt Universimed keine Haftung. Copyright: Alle Rechte liegen bei Universimed. Nachdruck oder Vervielfältigung – auch auszugsweise – nur mit schriftlicher Genehmigung. Die wiedergegebene Meinung deckt sich nicht in jedem Fall mit der Meinung des Herausgebers, sondern dient der Information des Lesers. Die am Ende jedes Artikels vorhandene Zahlenkombination (z.B.: tra100306) stellt eine interne Codierung dar. Geschlechterbezeichnung: Um die Lesbarkeit der Informationen zu erleichtern, wird bei Personenbezeichnungen in der Regel die männliche Form verwendet. Es sind jedoch jeweils männliche und weibliche Personen gemeint.

Liebe Kolleginnen und Kollegen! Geschätzte Freunde und Unterstützer der Österreichischen Gesellschaft für Unfallchirurgie!

O. Kwasny, Linz

Sie halten jetzt das dritte Heft der *JATROS Unfallchirurgie* des Jahrganges 2010 in Händen. Dieses ist traditionellerweise der Jahrestagung der Österreichischen Gesellschaft für Unfallchirurgie gewidmet und enthält die erweiterten Abstracts von elf ausgewählten Vorträgen, die anlässlich der 46. Jahrestagung der ÖGU vom 7. bis zum 9. 10. 2010 in Salzburg gehalten werden. Die Auswahl dieser Vorträge erfolgte anhand der Wertung der Mitglieder des wissenschaftlichen Komitees und ist uns nicht leichtgefallen, da primär 147 interessante und auch wissenschaftlich hochstehende Abstracts zur Präsentation eingereicht wurden.

Als Thema für die Jahrestagung wurde „Die Hand im Fokus der Unfallchirurgie" gewählt. Dieses Thema erschien uns vor allem auch deshalb wichtig und interessant, weil es die generelle Herausforderung beschreibt, vor der die Unfallchirurgie schon in der Vergangenheit stand und mit der sie sich in Zukunft noch verstärkt auseinandersetzen wird müssen.

Wir sind dazu aufgerufen, einerseits rund um die Uhr 365 Tage im Jahr eine adäquate Versorgung der verletzten Hand in der akuten Primärversorgung sicherzustellen und andererseits auch die neuesten Entwicklungen und Spezialisierungen mitzutragen, die zu einer weiteren Verbesserung der Ergebnisse nach handchirurgischen Eingriffen führen. Österreichische Unfallchirurginnen und Unfallchirurgen haben viele Jahrzehnte die Entwicklung der Handchirurgie sowohl auf nationaler als auch auf internationaler Ebene entscheidend mitbestimmt und wichtige Akzente in der Forschung und der Entwicklung neuer operativer Techniken und vor allem auch in der Ausbildung gesetzt. Die Tatsache, dass es nach jahrelangen Bemühungen doch gelungen ist, die Spezialisierung „Handchirurgie" auch in Österreich so weit zu entwickeln, dass eine Umsetzung in den nächsten Monaten zu erwarten ist, verleiht der Tagung unter dem gewählten Thema noch zusätzliche Bedeutung.

Die Jahrestagung soll allerdings nicht nur dem wissenschaftlichen Austausch und der Diskussion der Ergebnisse verschiedener Versorgungsmöglichkeiten dienen, sondern auch dazu beitragen, die standespolitischen Entwicklungen und Probleme zu diskutieren und auch die sozialen Kontakte zu fördern.

Gerade dies erscheint mir besonders wichtig, da wir vor großen Herausforderungen stehen, die nicht allein durch hervorragende medizinische Leistungen, sondern vor allem durch die Zusammenarbeit und das gemeinsame geschlossene Auftreten bewältigt werden können.

Ich freue mich daher über die zahlreiche Teilnahme an der Tagung in Salzburg und bitte Sie um Ihr persönliches Engagement für die Anliegen der österreichischen Unfallchirurgie, damit wir die nächsten Aufgaben gemeinsam bewältigen können. Ich freue mich auf ein Treffen in Salzburg.

Prim. ao. Univ.-Prof. Dr. Oskar Kwasny
Abteilung für Unfallchirurgie und Sporttraumatologie des AKH Linz
Präsident der ÖGU 2010–2011

Erratum

Wir ersuchen folgendes Korrigendum zur Helmstudie, erschienen in *Jatros Unfallchirurgie & Sporttraumatologie 1/10*, Seite 50–51, zur Kenntnis zu nehmen: Diese Studie wurde im Auftrag des ÖSV vom Institut für Sportwissenschaft von Dr. Gerhard Ruedel erstellt.

6 anatomische Plattendesigns

stryker

Trauma

VariAx Ellenbogen

Stabile Fixation, anatomisch flexibel

- **Umfassendes Verriegelungsplattensystem – multidirektional und winkelstabil**
- **Stabile Versorgung durch 2-Plattentechnik – wahlweise 180° oder 90° distale Humerusplatten**
- **Anatomisch vorgeformtes Plattendesign – individuell anpassbar**
- **Zusätzliche Stabilität entlang der Hauptfrakturlinie – stützende Brücke zwischen dem diaphysären und metaphysären Bereich**

Deutschland: Stryker GmbH & Co. KG • Dr.-Homer-Stryker-Platz 1 • 47228 Duisburg • t: +49 2065 837-0 • www.stryker.de
Österreich: Stryker GmbH • Euro Plaza, Gebäude G • Am Euro Platz 2 • 1120 Wien • t: +43 1 813 2000 • www.stryker.at
Schweiz: Stryker Osteonics SA • Dr. Homer Stryker Strasse 1 • 2545 Selzach • t: +41 32 641 6-950 • www.stryker.ch

COVER-STORY

8 Distale Radiusfraktur
Gelenksrekonstruktion mithilfe säulengerechter Fixation

BERICHTE

6 ESTES 2010
Treffsichere Platzierung von Schrauben ohne Strahlenbelastung

12 Humeruskopffrakturen
Eine Platte – viele Möglichkeiten

16 Schlüsselbeinfraktur
1-Jahres-Erfahrungen mit dem HCP

36 EFORT 2010
Breites Spektrum deckte alle Interessen ab

SELECTED ABSTRACTS

18 Rekonstruktion der SL-Band-Ruptur mittels modifizierter Brunelli-Technik

20 Behandlung der Rhizarthrose mittels Daumensattelgelenksprothese vom Typ Elektra im Vergleich mit der Resektions-Suspensionsarthroplastie nach Martini

22 Ergebnisse nach Beugesehnenrekonstruktion in Zone II

24 10-Jahres-Ergebnis bei 335 Patienten nach endoskopischer Karpalkanalspaltung

25 Strategie der Behandlung beim Rezidiv-CTS

26 Langzeitergebnisse der Makro- und Mikro-Replantationen der Hand im UKH Salzburg von 1977 bis 2009

28 Die Korrekturosteotomie der fehlverheilten Radiusfraktur von palmar – eine retrospektive Analyse

29 Grenzen der palmaren winkelstabilen Plattenosteosynthese bei der instabilen distalen Radiusfraktur

30 Vergleichende Untersuchung nach Proximal-Row-Karpektomie und Four-Corner-Fusion

32 Palmare Plattenosteosynthese am distalen Radius – Fehler, Gefahren und Komplikationen

34 Perkutane Verschraubung beim frischen Kahnbeinbruch – Methode der Wahl?

AUVA

10 „Reformen notwendig, um Qualität und Effizienz sicherstellen zu können"

37 Termine

AUVA

„Reformen notwendig, um Qualität und Effizienz sicherstellen zu können"

Seite 10

R. Römer, Wien

A. Pachucki, Amstetten

Humeruskopffrakturen

Eine Platte – viele Möglichkeiten

Seite 12

Handreplantation

Langzeitergebnisse der Makro- und Mikro-Replantationen der Hand im UKH Salzburg von 1977 bis 2009

Seite 26

A. Priol, Salzburg

A. Meznik, Wien

Kahnbeinfraktur

Perkutane Verschraubung beim frischen Kahnbeinbruch – Methode der Wahl?

Seite 34

ESTES 2010

Treffsichere Platzierung von Schrauben ohne Strahlenbelastung

Den 11. Kongress der „European Society for Trauma and Emergency Surgery", der vom 16. bis 18. Mai 2010 in Brüssel stattfand, besuchten ca. 1.300 Teilnehmer aus 51 Ländern. Die Vorträge und Posterpräsentationen verteilten sich auf fünf Hauptthemen, die auf vielfältige Weise beleuchtet wurden. Großes Interesse fanden die Vorträge über „Disaster and Military Surgery", die Situationen schilderten, die für die meisten Anwesenden bis dato unvorstellbar waren. „Education" postulierte und dokumentierte die Notwendigkeit der Simulation von Notfallsituationen. „Emergency Surgery", „Visceral Trauma" sowie „Skeletal Trauma and Sports Medicine" gaben einen Überblick über die aktuelle Forschung in Europa.

Gemäß dem Leitmotiv der ESTES 2010, „Building Bridges", stand während des Kongresses der Gedanke des europäischen Zusammenhalts im Vordergrund. Nicht nur mit dem wissenschaftlichen Hauptprogramm, sondern auch mit den Gastsymposien und Ausbildungskursen ist es gelungen, die Arbeit der Spezialisten aus Unfall-, Akut- und Notfallchirurgie sowie Orthopädie zu vernetzen. Weiters hatten Firmen die Möglichkeit, ihre Produkte vorzustellen.

L. Negrin, Wien

Erstmalige Präsentation von Trigen Sureshot

Im Launchsymposium „TRIGEN™ SURESHOT™ – Distal Targeting System" von Smith & Nephew wurde ein computerkontrolliertes Zielgerät, das den Chirurgen intraoperativ bei der Anordnung und Positionierung der Schrauben in einem intramedullären Nagelimplantat unterstützt, theoretisch und praktisch vorgestellt.
Marknagelosteosynthesen werden konventionell mit fluoroskopischer Freihandtechnik mit dem C-Bogen distal verriegelt und befinden sich damit, wie allgemein bekannt ist, immer im Spannungsfeld zwischen Strahlenbelastung und Präzision bei der Schraubenplatzierung. Bei dieser Methode werden für die Positionierung und das Umschwenken des Bildwandlers sowie für die Durchleuchtung selbst 15sec bis 2,7min benötigt, sodass die Hände des Operateurs während der distalen Verriegelung einer Strahlenbelastung von durchschnittlich 157mrad ausgesetzt sind. Weiters verlängern eventuelle Fehlbohrungen und Fehlplatzierungen von Schrauben die Gesamtdauer des Eingriffs.
Trigen Sureshot in Verbindung mit dem Trigen Nagelsystem ist das erste und zurzeit einzige virtuelle 3-D-Abbildungssystem in Echtzeit, mit dem Verriegelungsschrauben treffsicher und ohne Strahlenexposition platziert werden können.
Das Zielgerät besitzt eine Touchscreen-Oberfläche, die die Benutzerschritte lenkt. An den kleinen, tragbaren Apparat sind eine Bohrhülse mit Sender und eine Empfängersonde, die in den Trigen Marknagel eingeführt wird, angeschlossen. Durch das vom Sender erzeugte elektromagnetische Feld werden in den Sensorzellen der Sonde magnetische Spannungen induziert, die in Summe zur Bestimmung der räumlichen Lage des distalen Verriegelungslochs am Marknagel herangezogen werden. Für die Berechnung der Position und Achsenausrichtung des Bohrers zum Loch imitiert die kalibrierte Software im Stil eines Computerspiels die „Perfect Circle"-Technik des C-Bogens. Der Monitor zeigt kontinuierlich die axiale Ausrichtung des Bohrers, sodass eine eventuell notwendige Korrektur sofort möglich ist. Eine Kadaverstudie publizierte erste Ergebnisse dieser neuen Technologie. In ihrem Rahmen wurden an Leichenbeinen 24 tibiale Nägel mit jeweils drei Schrauben und 24 femorale Nägel mit jeweils zwei Schrauben distal verriegelt. Alle Eingriffe wurden in alternierender Reihenfolge von in der Freihandtechnik erfahrenen Chirurgen unternommen, die mit der Bedienung des Zielgerätes erst vertraut gemacht werden mussten.

Hohe Treffsicherheit und maximale Zeitersparnis

Generell zeigte Trigen Sureshot eine höhere Treffsicherheit als die fluoroskopische Freihandtechnik. Für Tibiafrakturen betrug diese 100% und für Femurfrakturen 96%. Den 551sec, davon 36sec unter Be-

strahlung, die in der Freihandtechnik im Mittel für die distale Verriegelung eines Tibianagels benötigt wurden, standen 289sec bei Verwendung des Sureshots (Verringerung um 48%) gegenüber. Bezogen auf den Femurnagel betrugen die entsprechenden Werte 280sec für die Freihandtechnik, davon 49sec unter Bestrahlung, und 190sec (Verringerung um 32%) für die computergestützte Navigation.
Zurzeit sind erst wenige klinische Ergebnisse bekannt. So berichtete T. A. Russell, Tennessee, über 48 distale Verriegelungen, die mit Sureshot erfolgten. Im Mittel benötigten die Operateure für das Einbringen einer Schraube 120sec, wobei kein Lernkurveneffekt festgestellt werden konnte. Hingegen spielt die Erfahrung bei der Freihandtechnik eine sehr große Rolle. Ein Mittelwert von 240sec pro Schraube, davon 50sec unter Bestrahlung, kann nur von geübten Chirurgen erzielt werden.
J. M. Rueger, Hamburg, beschrieb 25 Frakturen, die mit Trigen Sureshot distal verriegelt wurden. Nur in einem Fall musste intraoperativ auf das Winkelgetriebe gewechselt werden. Dabei handelte es sich um eine sehr distal gelegene Fraktur, bei der das Zielgerät vom Bügel des Extensionsmechanismus behindert wurde. Mit einer längeren Bohrhülse und einer „angepassten" Extensionslagerung konnte diese Problematik fortan jedoch gelöst werden.

Vielerlei Vorteile

Zweifelsohne sind die ersten klinischen Ergebnisse mit dieser neuen Technologie vielversprechend. Trigen Sureshot erhöht die Sicherheit für den Patienten und das Operationspersonal, da der Marknagel strahlenfrei verriegelt wird. Zudem gewährleistet das System eine hohe Präzision, eine auch für weniger erfahrene Operateure komplikationslose Benutzerführung, eine einfache Anwendung auch in Extremsituationen und eine Verkürzung der Operationsdauer, wodurch wiederum die Menge der benötigten Anästhetika sowie das Infektionsrisiko des Patienten verringert werden. Außerdem ist das Umschwenken von der seitlichen zur a/p. Verriegelung ohne Neupositionierung des Gerätes möglich. Eine Limitation dieses computerkontrollierten Zielgerätes ist jedoch, dass zuerst distal verriegelt werden muss und erst nach Entfernung der Sonde proximal verriegelt werden kann. Weiters wäre es wünschenswert, wenn Sureshot als universelles Zielgerät mit allen gängigen Marknägeln kombiniert werden könnte.

Quellen:
- *Tornetta P, Patel P, Tseng S, Whitten A, Ricci W: Distal locking using an electromagnetic field guided computer based real time system. Poster presented at: Annual Meeting of the Orthopaedic Trauma Association; October 8-10, 2009; San Diego, CA. Results based on a single-center cadaver study of 24 tibial and 24 femoral procedures*
- *http://global.smith-nephew.com/us/TRIGEN_SURESHOT.htm*
- *http://orthogermany.smith-nephew.com/portal/pics/newsletter/visio_low.pdf*
- *Levin PE, Schoen RW Jr, Browner BD: Radiation exposure to the surgeon during closed interlocking intramedullary nailing. The Journal of Bone and Joint Surgery 1989; Vol. 69: 761-6*

Bericht: Dr. Lukas L. Negrin

tra100306

smith&nephew
TRIGEN®
SURESHOT®
Distal Targeting System

Das TRIGEN SURESHOT distale Verriegelungssystem ist eine der jüngsten Innovationen von Smith & Nephew. Ihre Vorteile:

SICHERHEIT distale Verriegelung ohne Strahlenbelastung
EINFACHE BEDIENUNG schnell und benutzerfreundlich
PRÄZISION genaue Schraubenplatzierung

Smith & Nephew GmbH, Concorde Business Park 1/C/3, 2320 Schwechat
Tel.: +43 (0) 1 707 91 02, Fax: +43 (0) 1 707 91 01, E-Mail: info.austria@smith-nephew.com



® Registriertes Markenzeichen von Smith & Nephew

M. Zegner, Krems

Distale Radiusfraktur

Gelenksrekonstruktion mithilfe säulengerechter Fixation

Bei manchen distalen Radiusfrakturen stellt die operative Versorgung mittels Plattenosteosynthese die Therapie der Wahl zur Erreichung optimaler funktioneller Ergebnisse dar. Die volare 2,4mm LCP Distale Zwei-Säulen-Radiusplatte bietet unter anderem die Vorteile einer fragmentspezifischen Frakturfixierung durch Verriegelung mit variablen Winkeln. Wir sprachen mit OA Dr. Martin Zegner, Landesklinikum Krems, über seine Erfahrungen mit dieser Form der Osteosynthese.

M. Zegner: Instabile distale Radiusfrakturen erfordern häufig eine operative Sanierung, da im Fall eines konservativen Vorgehens in Form von Reposition und Ruhigstellung im Gipsverband mit Fehlstellungen, funktionellen Verlusten (Bewegungseinschränkung, M. Sudeck) und Arthroseentstehung zu rechnen ist. Im Rahmen der Operation müssen eine sorgfältige Rekonstruktion der Gelenksfläche und eine stabile interne Fixation erfolgen.
Dabei kommt die Drei-Säulen-Theorie des distalen Unterarms zum Tragen, der-zufolge der distale Radius und die distale Ulna aus biomechanischer Sicht drei Säulen (ulnar, intermediär, radial) bilden (Abb. 1). Im Zuge der Stabilisierung im Anschluss an die Reposition sollen die intermediäre sowie die radiale Säule optimal fixiert werden. Dies gilt auch für die ulnare Komponente, sofern das distale Radioulnargelenk durch eine Fraktur der Ulna beeinträchtigt wird. Die VA-LCP Distale Zwei-Säulen-Radiusplatte bewirkt eine Fixation und Abstützung beider Säulen des distalen Radius.

Blau: radiale Säule
Grün: intermediäre Säule
Rot: ulnare Säule

Abb. 1: Drei-Säulen-Konzept des distalen Unterarms

Bei welchen Frakturbildern ist eine Versorgung mit der VA-LCP Distalen Zwei-Säulen-Radiusplatte 2,4 indiziert?

M. Zegner: Mit dieser Radiusplatte können nahezu alle extra- und intraartikulären Radiusfrakturen sowie Radiusosteotomien versorgt werden. Neuere Implantate wie die VA-LCP Distale Zwei-Säulen-Radiusplatte 2,4 erlauben die operative Stabilisierung von Frakturmustern, die bisher sehr oft nur mit einem gelenksüberbrückenden Fixateur externe versorgt werden konnten.

Wie lässt sich die Operationstechnik beschreiben?

M. Zegner: Es wird über einen palmaren Zugang zwischen der FCR-Sehne und der A. radialis zum distalen Radius eingegangen. Danach erfolgen eine Reposition der Fraktur und eine temporäre Fixation der Platte mit Kirschnerdrähten am Speichenschaft. Anschließend wird die Platte mittels Kortikalisschraube im Langloch positioniert. Beim osteoporotischen Knochen bietet die VA-LCP Distale Zwei-Säulen-Radiusplatte 2,4 die Möglichkeit der Fixation im Bereich des Plattenschaftes mit 2,7mm-Schrauben. Der nächste Schritt besteht aus einer provisorischen Fixation des Gelenksblockes mit Bohrdrähten und einem Besetzen der distalen Plattenlöcher mit winkelstabilen Schrauben entsprechend dem Frakturmuster. Am gelenksnahen Plattenende besteht die

memo

Die volare 2,4mm LCP Distale Zwei-Säulen-Radiusplatte bewirkt eine Fixation und Abstützung beider Säulen des distalen Radius und kann zur Versorgung nahezu aller extra- und intraartikulären Radiusfrakturen sowie Radiusosteotomien eingesetzt werden. Aufgrund der variablen Schraubenwinkel ist eine Vielzahl an Frakturbildern behandelbar.

Möglichkeit, parallel zur Radiusgelenksfläche verlaufende Bohrdrähte einzubringen, um eine intraartikuläre Lage der distalen winkelstabilen Schrauben zu verhindern.

Wodurch unterscheidet sich die Radiusplatte von vergleichbaren Platten?

M. Zegner: Die vorgeformte Platte ist der Anatomie des distalen Radius optimal angepasst. Die hochglanzpolierten, abgerundeten Ränder vermindern Weichteilirritationen. Die zur Fixation der radialen bzw. intermediären Säule vorgesehenen Plattenlöcher erlauben eine frakturspezifische Angulierung der Schrauben von bis zu 15 Grad in alle Richtungen, wodurch die Schrauben in Richtungen verriegelt werden können, die von der Zentralachse des Plattenlochs abweichen. Die variablen Schraubenwinkel ermöglichen die Versorgung einer Vielzahl an Frakturbildern. Die Möglichkeit der Anwendung winkelstabiler Schrauben im Schaftbereich bringt Vorteile am osteoporotischen Knochen. Durch das Plattendesign mit Unterschnitten wird der Kontakt mit dem Knochen reduziert, wodurch die periostale Durchblutung weniger beeinträchtigt wird als bei anderen Implantaten.

Wie gestaltet sich die postoperative Versorgung? Wie rasch kann die Mobilisation erfolgen?

M. Zegner: Je nach Patientenalter und Frakturverlauf erfolgt die Ruhigstellung im Unterarmgips für zehn Tage bis zu vier Wochen postoperativ. Ligamentäre Zusatzverletzungen des Karpus erfordern eine Ruhigstellung für sechs Wochen ab der Operation. Im Gipsverband erfolgt die Mobilisation der angrenzenden Gelenke, die Mobilisierung des Handgelenkes erfolgt erst nach der Gipsabnahme.

Muss die Platte nach zwei Jahren entfernt werden oder verbleibt sie in situ?

M. Zegner: Eine Plattenentfernung erfolgt nur bei eher seltenen postoperativen Sehnenirritationen oder Nervenengpasssyndromen (CTS). Üblicherweise verbleibt die Platte in situ. Bisher musste an unserer Abteilung keine VA-LCP Distale Zwei-Säulen-Radiusplatte 2,4 entfernt werden, wobei wir erst einen Nachbeobachtungszeitraum von zehn Monaten überblicken.

Wie viele Patienten haben Sie bereits mit der Platte versorgt? Wie sind Ihre Erfahrungen?

M. Zegner: An unserer Abteilung wurden seit Jänner 2010 18 Patienten mit der VA-LCP Distalen Zwei-Säulen-Radiusplatte 2,4 versorgt. In diesem Beobachtungszeitraum kam es zu keinen schwerwiegenden intra- oder postoperativen Komplikationen. Die Platte kann als sehr anwenderfreundlich bezeichnet werden.

zitat

M. Zegner, Krems: „Seit Beginn der Anwendung der Radiusplatte an unserer Abteilung kam es zu keinen schwerwiegenden intra- oder postoperativen Komplikationen. Die Platte kann als sehr anwenderfreundlich bezeichnet werden."

Gab es Komplikationen wie Nerven- oder Band-/Sehnenläsionen?

M. Zegner: Bisher wurden keine Nerven- oder Sehnenverletzungen beobachtet. Der palmare Zugang zum distalen Radius kann generell als „unkomplizierter" Zugangsweg bezeichnet werden. Durch das abgeflachte handgelenksnahe Plattenende wurde das Risiko für Beugesehnenläsionen noch weiter reduziert.

Vielen Dank für das Gespräch!

Abb. 2: VA-LCP Distale Zwei-Säulen-Radiusplatte 2,4 in situ a.p. und seitlich nach Reposition einer distalen Radiusfraktur

Das Interview führte
Dr. Judith Moser

Unser Interviewpartner:
OA Dr. Martin Zegner
Abteilung für Unfallchirurgie
und Sporttraumatologie
Landesklinikum Krems
tra100308

„Reformen notwendig, um Qualität und Effizienz sicherstellen zu können“

Die AUVA – finanziert durch Pflichtbeiträge der Unternehmerinnen und Unternehmer – behandelt in ihren Einrichtungen österreichweit rund 88% Freizeit- und nur 12% Arbeitsunfallopfer. Dabei fallen Freizeitunfälle nicht unter ihren gesetzlichen Auftrag.

Für die Behandlung von Freizeitunfällen bekommt die AUVA von den Krankenkassen nur ein Viertel ihrer Aufwendungen abgegolten. Darüber hinaus muss die AUVA auch für die Behandlung von Arbeitsunfällen in anderen Krankenhäusern einen unangemessen hohen Pauschbetrag (2009 in der Höhe von rund 170 Mio. Euro) bezahlen.
Die dadurch entstehende jährliche Unterdeckung von rd. 290 Mio. Euro muss von der AUVA und somit den Unternehmerinnen und Unternehmern getragen werden. Diese leisten mit ihren Beiträgen – und somit den Leistungen der AUVA – einen unverzichtbar großen Beitrag zum Funktionieren des österreichischen Gesundheitssystems. Und das weit über die gesetzlich festgelegten Pflichten hinaus. „Es kann auf Dauer nicht sein, dass die Unternehmerinnen und Unternehmer auch hier in Oberösterreich die Krankenkassen quersubventionieren müssen“, so AUVA-Obmann KommR Renate Römer. „Wir fordern daher eine vernünftige Gesamtlösung des österreichischen Gesundheitssystems und eine klare Abgeltung der AUVA-Leistungen.“

© L. Rusch

R. Römer, Wien

Kooperationsmodelle und Standortanalyse als wichtige Schritte gesetzt

Trotz der laufenden Reformprojekte der AUVA stößt die Finanzierung der Unfallversicherung, aber auch des gesamten Gesundheitssystems durch gravierende Systemfehler an ihre Grenzen. „An einer Gesamtlösung für die österreichische Gesundheitsversorgung, die vor allem auf einer gerechten Finanzierung der Leistungen und der Transparenz aufbauen muss, führt kein Weg vorbei. Mit der internen Prozessoptimierung und der Standortanalyse für alle Einrichtungen geht die AUVA mit gutem Beispiel voran. Zur Umsetzung weiterer Optimierungsschritte müssen aber endlich auch die Rahmenbedingungen entsprechend angepasst werden“, so Obmann Renate Römer.

Über die AUVA

Bei der AUVA sind rund 4,5 Millionen Personen gesetzlich gegen Arbeitsunfälle und Berufskrankheiten versichert: 1,2 Millionen Arbeiter, 1,6 Millionen Angestellte, 420.000 Selbstständige sowie 1,3 Millionen Schüler und Studenten. Die AUVA finanziert ihre Aufgaben als soziale Unfallversicherung aus Pflichtbeiträgen der Dienstgeber. Prävention ist dabei die vorrangige Kernaufgabe der AUVA, da die Verhütung von Unfällen und die Vorbeugung von Berufskrankheiten die Kosten für die drei weiteren Unternehmensbereiche Heilbehandlung, Rehabilitation und finanzielle Entschädigung von Unfallopfern am wirksamsten senken.

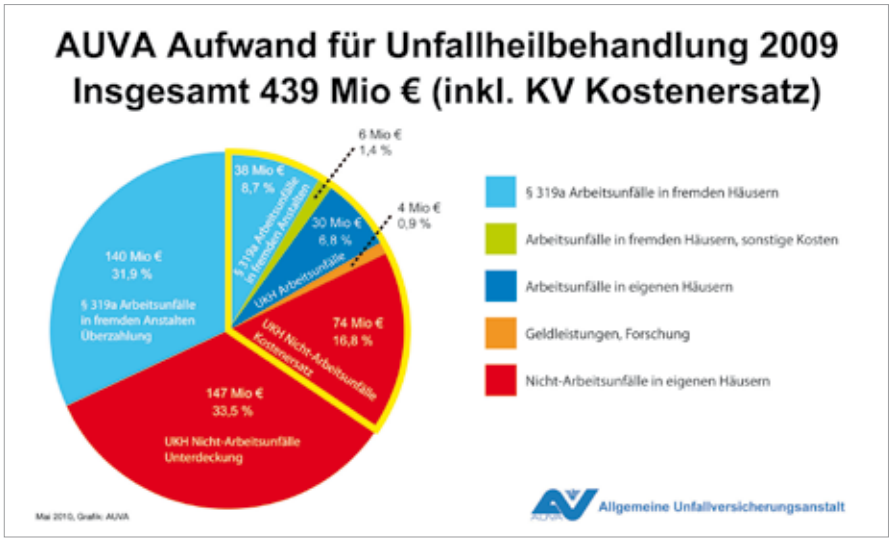

Abb.

Quelle: AUVA
tra100310

Plate it. We've got it!

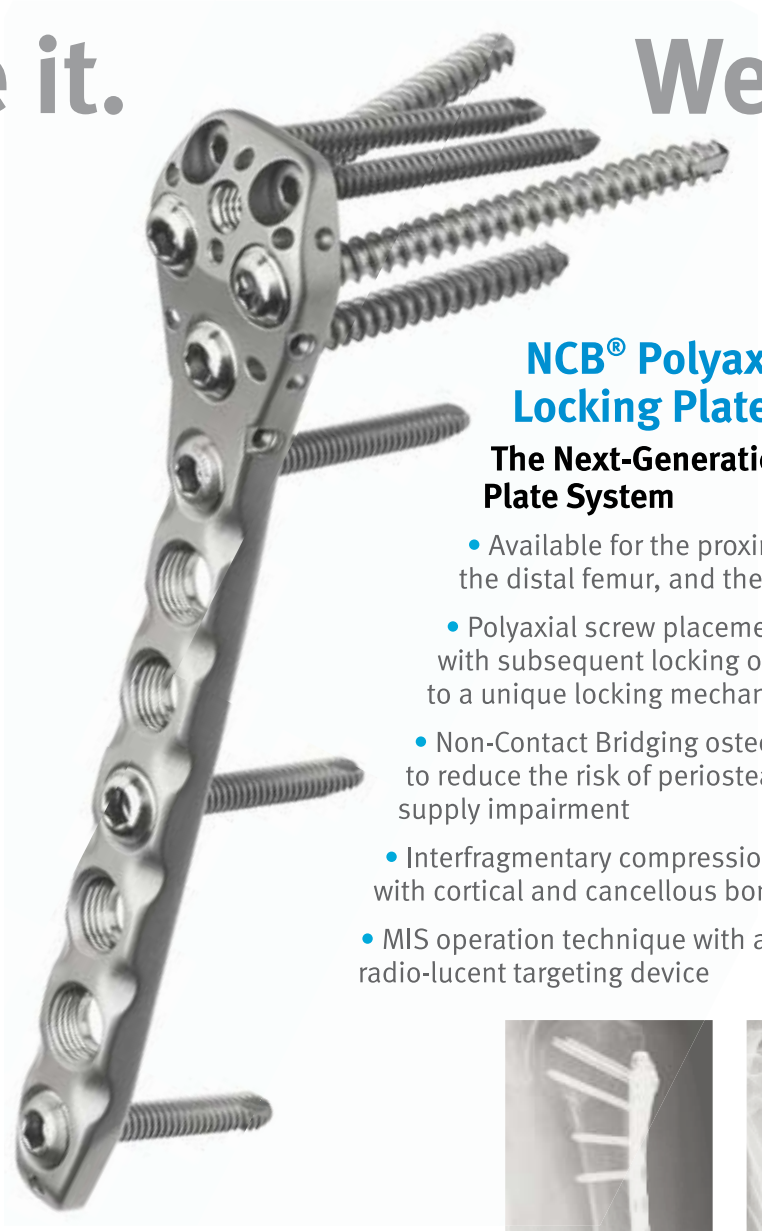

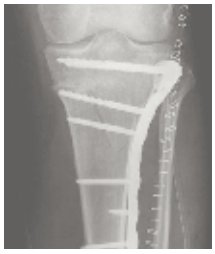

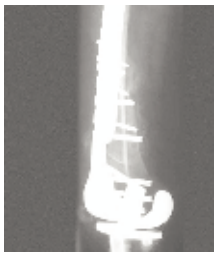

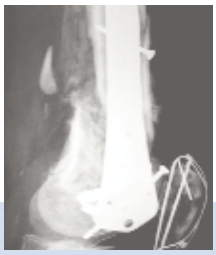

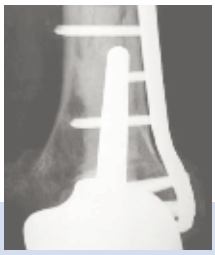

NCB® Polyaxial Locking Plate System

The Next-Generation Locking Plate System

- Available for the proximal humerus, the distal femur, and the proximal tibia
- Polyaxial screw placement (30° cone) with subsequent locking option, thanks to a unique locking mechanism
- Non-Contact Bridging osteosynthesis to reduce the risk of periosteal blood supply impairment
- Interfragmentary compression possibility with cortical and cancellous bone screws
- MIS operation technique with a fully radio-lucent targeting device

Innovation on the move. Zimmer is a worldwide leader in orthopaedic reconstructive, spinal and trauma devices, dental implants, and related orthopaedic surgical products. Zimmer has operations in more than 25 countries around the world and sells products in more than 100 countries. Our mission is to develop, produce and globally market the highest quality orthopaedic products that repair, replace and regenerate. We are supported in that mission by the efforts of more than 8,500 employees worldwide.

06.01903.012 AT 032010 © 2010 Zimmer GmbH

zimmer | trauma

Zimmer Austria GmbH
Großmarktstraße 7a
A-1230 Wien
www.zimmeraustria.at

A. Pachucki, Amstetten

Humeruskopffrakturen

Eine Platte – viele Möglichkeiten

Komplexe Mehrfragmentfrakturen des proximalen Humerus stellen nach wie vor eine Herausforderung für den Unfallchirurgen dar, insbesondere beim alten, osteoporotischen Knochen. Die Osteosynthese soll die Bruchfragmente sicher stabilisieren, die Tubercula rekonstruieren, ein schmales Profil aufweisen und dem Operateur variable Fixationsmöglichkeiten bieten. Weitere Indikationen für eine proximale Humerusplatte stellen Pseudarthrosen und Osteotomien am Oberarm dar.

Herr Primarius Dr. Andreas Pachucki, wie sieht am Landesklinikum Mostviertel in Amstetten der Behandlungsalgorithmus bei Frakturen des proximalen Humerus aus?

A. Pachucki: Rein subkapitale Frakturen werden im Regelfall mit einem intramedullären Kraftträger wie beispielsweise dem UHN kurz der Firma Synthes mit Spiralklinge versorgt. 3-Part-Frakturen werden falls möglich perkutan in der Methode nach Resch reponiert und mit Bohrdrähten bzw. perkutaner Schraubenosteosynthese stabilisiert.

Wann sehen Sie die Indikation zur Verplattung?

A. Pachucki: Die Plattenosteosynthese verwenden wir bei Mehrfragmentfrakturen bei jüngeren Patienten, die sich gedeckt nicht reponieren lassen. Die Altersgrenze zur Frakturprothese haben wir bei etwa 70 bis 75 Jahren angesetzt.

Worin sehen Sie die Vorteile des Systems des proximalen Humerus im Gegensatz zu anderen Implantaten?

A. Pachucki: Die technischen Vorteile der proximalen Humerusplatte der Firma Hofer-medical sehen wir in der Möglichkeit, bis zu 14 Schrauben zu

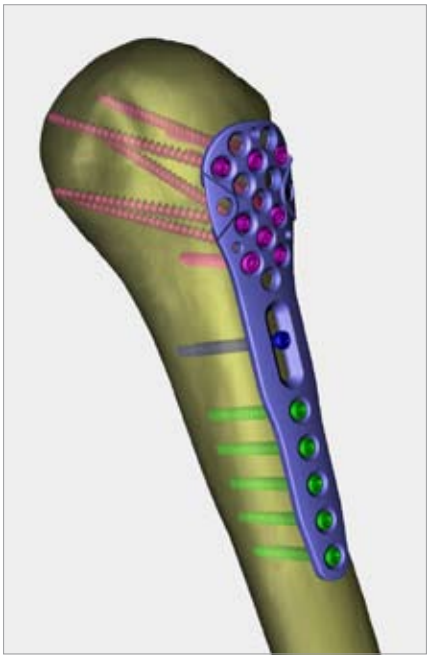

platzieren. In der Praxis werden alle Schraubenlöcher ausgereizt. Dies kostet zwar etwas Zeit, wir haben aber im Vergleich zu Implantaten mit weniger Schrauben bzw. Kopfverriegelungsschrauben keine sekundäre Varusfehlstellung des Kopfes beobachten können. Wir halten dieses gitterartige Abstützprinzip über viele klein dimensionierte Schrauben zur Vermeidung von Sekundärdislokationen für den wesentlichen Vorteil. Bezüglich des Designs der Hofer-Humerusplatte ist festzustellen, dass ein Nachschränken nur in Ausnahmefällen erforderlich ist und somit eine gute anatomische Passform vorliegt. Die Humerusplatte entspricht den Anforderungen einer komplexen Humerusfraktur.

Ist es für Sie wichtig, mit einer österreichischen Firma zusammenzuarbeiten?

A. Pachucki: Dass die Firma Hofer ein österreichisches Unternehmen ist, ist für mich insofern von Bedeutung, als ich bei technisch gleichwertigen Produkten jedenfalls heimischen den Vorzug gebe, um Arbeitsplätze für unsere österreichischen Mitbürger zu gewährleisten.

Welche Rolle spielt die Multidirektionalität für das Rekonstruktionspotenzial?

A. Pachucki: Die Multidirektionalität gibt dem Operateur die Möglichkeit, das gesamte Volumen des Humeruskopfes durch das Schraubengitter zu erfassen und so den Bruch ideal zu stabilisieren.

Hatten Sie anfänglich Bedenken, eine proximale Humerusplatte mit 3,0mm-Kopfschrauben einzusetzen?

46. Jahrestagung der Österreichischen Gesellschaft für Neurochirurgie

Thema

Die Halswirbelsäule

14.– 16. Oktober 2010
Asia Resort Linsberg
Thermenplatz 1
2822 Bad Erlach

Veranstalter:
Österreichische Gesellschaft für Neurochirurgie,
Prim. Univ.-Doz. Dr. Johannes Burtscher,
Neurochirurgische Abt. Landesklinikum Wiener Neustadt

Gesamtorganisation:

convention.group
eine unit der ghost.company
2380 Perchtoldsdorf
Donauwörther Straße 12/1
T: +43 1 869 21 23 512
F: +43 1 869 21 23 510
office@conventiongroup.at
www.conventiongroup.at

Patient 1, weiblich, 70a, Sturz beim Gehen, p. OP Mitella-Verband für 3 Wochen

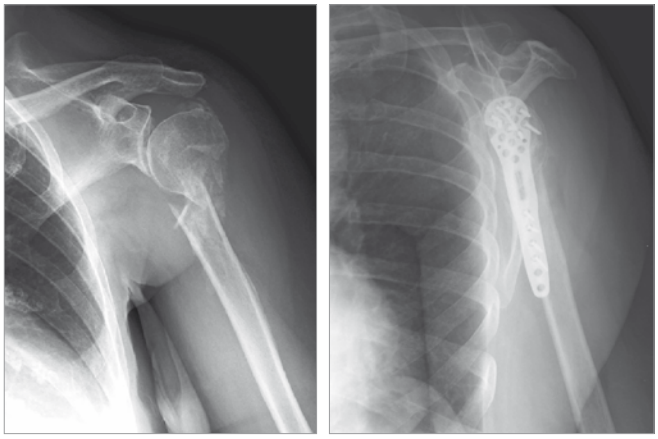

Abb.1a: Unfallbilder

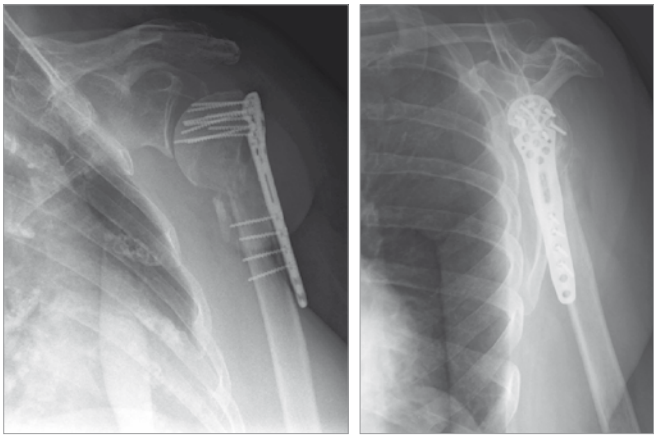

Abb. 1b: Ausheilungsbilder

Patient 2, männlich, 71a, Sturz beim Gehen

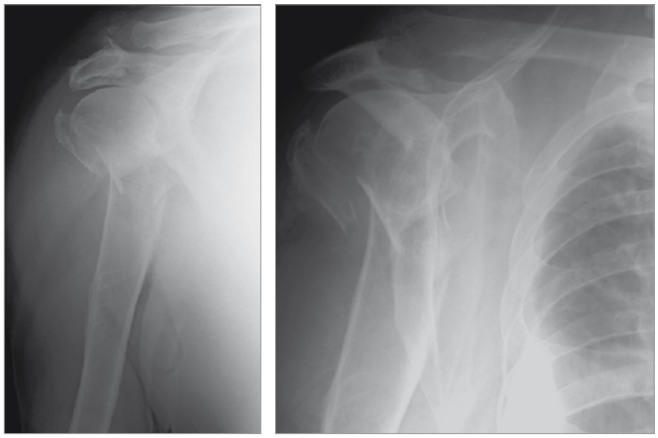

Abb. 2a: Unfallbilder

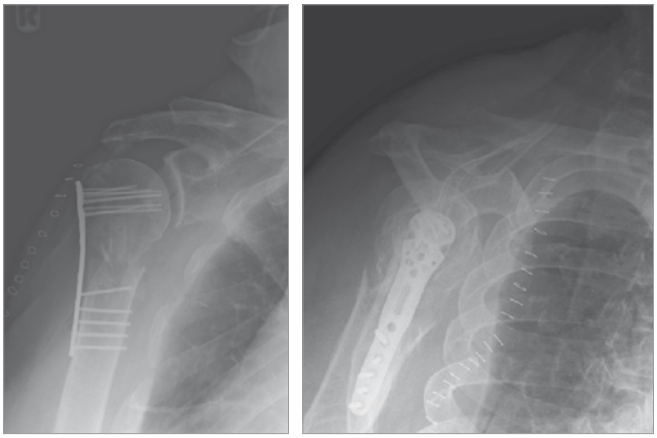

Abb. 2b: Ausheilungsbilder

A. Pachucki: Ja, aber die Skepsis zu Beginn hat sich durch die Effektivität zerstreut. Durch die Möglichkeit, so viele Schrauben zu setzen, entsteht eine derart hohe Stabilität, dass wir keinen Schraubenbruch beobachten mussten. Dabei halte ich vier verschiedene Schraubenvarianten nicht unbedingt für erforderlich.

Ist ein dynamisches Versorgungsprinzip am proximalen Humerus erforderlich? Welche Vorteile ergeben sich im Gegensatz zur statischen Variante?

A. Pachucki: Ein dynamisches Versorgungsprinzip erachte ich bei jenen Frakturen, welche mittels Plattenosteosynthese versorgt werden, für nicht erforderlich und auch nicht für günstig, weil eine anatomische Rekonstruktion der Tubercula dadurch nicht gewährleistet wäre.

Wie lange verwenden Sie die HHS-Platte schon? Gibt es schon Nachuntersuchungen? Wie beurteilen Sie die Ergebnisse? Gab es Komplikationen?

zitat

A. Pachucki, Amstetten: „Die technischen Vorteile der proximalen Humerusplatte der Firma Hofermedical sehen wir in der Möglichkeit, bis zu 14 Schrauben zu platzieren. In der Praxis werden alle Schraubenlöcher ausgereizt. Dies kostet zwar etwas Zeit, wir haben aber im Vergleich zu Implantaten mit weniger Schrauben bzw. Kopfverriegelungsschrauben keine sekundäre Varusfehlstellung des Kopfes beobachten können."

A. Pachucki: Wir verwenden die Humerusplatte nunmehr seit vier Jahren, und die Nachuntersuchungen zeigten, dass Sekundärdislokationen, insbesondere im Sinne einer Varusfehlstellung des Kopfhauptfragmentes, nicht zu beobachten waren. Die übrigen Komplikationen lagen im Bereich derjeniger bei anderen Implantate.

Danke für das Interview.

Das Gespräch führte Dr. Axel Krämer

Unser Interviewpartner:
Prim. Dr. Andreas Pachucki
Abteilung für Unfallchirurgie
Landesklinikum Mostviertel
Krankenhausstraße 21, 3300 Amstetten
unfallchirurgie@amstetten.lknoe.at
tra100312

HCP - CLAVICULA PIN

HCP

- **Minimal-Invasiv**
- **Intramedullär**
- **Dynamisch / Statisch**
- **Retrograd / Antegrad**

Traumatologie | Orthopädie | Neurochirurgie | Bandagen

HCP - Hofer Clavicula Pin

... ein System setzt sich durch ...

HOFER®
SPEZIALPRODUKTE FÜR
UNFALLCHIRURGIE UND ORTHOPÄDIE

Fehringerstrasse 45
A-8280 Fürstenfeld

Tel.: +43 (0)3382/53388
Fax: +43 (0)3382/53093

E-Mail: office@osteosynthese.at
URL: www.hofer-medical.com

FN21826y
UID ATU30764704

HS3.0 - Kleinfragment System

HHS

- **proximale Humerusplatte**
- **winkelstabil und multidirektional**
- **höchstes Rekonstruktionspotential**
- **anatomisches Design**

Traumatologie | Orthopädie | Neurochirurgie | Bandagen

Hidden Champion 2010

... und der Gewinner ist Hofer-medical für besondere Innovation und Leistungsfähigkeit ...

HOFER®
SPEZIALPRODUKTE FÜR
UNFALLCHIRURGIE UND ORTHOPÄDIE

Fehringerstrasse 45
A-8280 Fürstenfeld

Tel.: +43 (0)3382/53388
Fax: +43 (0)3382/53093

E-Mail: office@osteosynthese.at
URL: www.hofer-medical.com

FN21826y
UID ATU30764704

E. Sporer, Lienz

Schlüsselbeinfraktur

1-Jahres-Erfahrungen mit dem HCP

Obwohl die Versorgung von Klavikulafrakturen auch heute noch überwiegend konservativ erfolgt, kann mittels der minimal-invasiven operativen Versorgung mit dem Hofer Clavicula Pin (HCP) der österreichischen Firma Hofer eine Verkürzung der schmerzbedingten Einschränkung und des damit verbundenen Arbeitsausfalls erreicht werden. Im vorliegenden Artikel werden erste Erfahrungen anhand von insgesamt 28 von OA Dr. Eduard Sporer im Bezirkskrankenhaus Lienz operierten Klavikulafrakturen beschrieben.

Abgesehen von einer Pseudarthrose, die mit Beckenspan und Platte versorgt wurde, sowie einer medialen 2-Etagen-Fraktur mit sternoklavikulärer Epiphysiolyse eines Jugendlichen, die winkelstabil verplattet wurde, habe ich alle Klavikulafrakturen mit dem HCP stabilisiert. Bei den meisten Frakturen handelte es sich um Mehrfragmentbrüche mit Biegungskeilen, also Typ-B-Frakturen; weiters wurden einige einfache Typ-A- sowie einige komplexe Typ-C-Stück- bis Trümmerbrüche mit dem HCP versorgt. Es wurden 11 statische HCPs und 17 dynamische HCPd implantiert.

Operationstechnik

Operationstechnisch wurden alternierend folgende Vorgehensweisen angewandt: 1. entweder die gedeckte Reposition und direkte antegrade Einbringung des HCP von anteromedial oder posterolateral; 2. die mini-open Reposition und indirekte retrograd-antegrade Einbringung des HCP über die Fraktur mit Ausbohren und retrogradem Einschrauben des Pins posterolateral oder anteromedial. Einfache, kurze Schräg- oder Querfrakturen wurden meist gedeckt reponiert und für die komplexen Mehrfragmentbrüche oder Frakturen mit vertikal stehenden Biegungskeilen wurde im Allgemeinen ein mini-open Vorgehen gewählt.

Schräg- oder Querfrakturen sowie Brüche mit kleinen Biegungskeilen, bei denen eine Verkürzung nicht zu befürchten war, wurden mit dem kurzgewindigen, dynamischen HCPd stabilisiert. Bei komplizierten Mehrfragmentbrüchen mit mehreren Biegungskeilen oder Trümmer- oder Stückbrüchen, bei denen man die Länge stellen will, konnte mit dem doppelgewindigen, statischen HCPs eine stabile Fixation erreicht und ein sogenannter Telescoping-Effekt vermieden werden. Die intraoperative Bildwandlerkontrolle wurde stets in zwei Ebenen durchgeführt (ap. und axial) und somit eine Fehllage des Gewindestiftes vermieden. Um eine gute Durchleuchtung zu ermöglichen, wurden die Patienten in leichter Beachchair-Position auf dem Schultertisch mit HNO-Kopfteil gelagert.

Ergebnisse

Was die Operationsdauer betrifft, so war diese deutlich kürzer als bei der Verplattung und bei der Stabilisierung mit dem TEN, die zuvor angewendet wurden. So betrug die Schnitt-Naht-Zeit zwischen 15 und 50 Minuten, im Durchschnitt etwa 35 Minuten.

Abb. 1a: 56-jähr. Pat., verkürzte Klavikulafraktur mit zwei Biegungskeilen, Unfallrö.

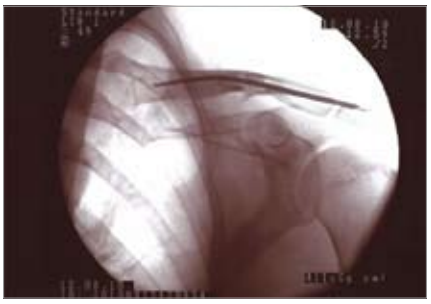

Abb. 1b: 56-jähr. Pat., posterolat. Einbringung HCPs, intraop. BV ap.

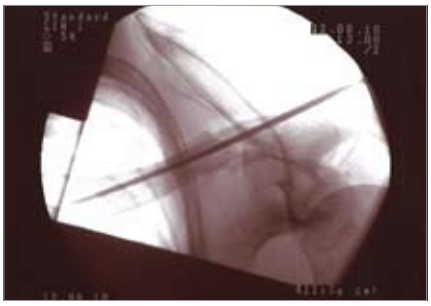

Abb. 1c: 56-jähr. Pat., posterolat. Einbringung HCPs, intraop. BV ax.

Abb. 1d: 56-jähr. Pat., postop. Rö. HCPs

Abb. 2a: 36-jähr. Pat., dislozierte Klavikulafraktur mit zwei Biegungskeilen, Unfallrö.

Abb. 2b: 36-jähr. Pat., posterolat. Einbringung HCPs, postop. Rö.

Abb. 2c: 36-jähr. Pat., posterolat. Einbringung HCPs, 2 Mo. postop. Rö.

Im Vergleich mit dem TEN konnten mit dem statischen HCP auch wesentlich komplexere Frakturen, bei welchen ich früher der Plattenosteosynthese den Vorzug gegeben hätte, minimal-invasiv operiert werden. Durch das spezielle Design des HCP wurde die Pineinbringung im Vergleich zum TEN wesentlich erleichtert. Intraoperativ bestanden keine wirklichen Probleme. Auf die Einlage einer Drainage wurde verzichtet. Die Patienten präsentierten sich in den meisten Fällen schon am ersten postoperativen Tag so beschwerdearm, dass sie nach Hause entlassen werden konnten.

Diskussion

Postoperativ beobachteten wir bei einigen Patienten eine Hautirritation über dem medialen Pinende. Es musste jedoch kein HCP vorzeitig entfernt werden. Trotzdem entschied ich mich in der letzten Zeit, den Pin vermehrt von posterolateral entweder direkt oder indirekt über die Fraktur einzubringen, womit eine deutlich bessere Weichteildeckung gegeben ist. Auch diese Operationstechnik funktionierte problemlos. Ein Patient wies postoperativ einen lokalen Wundinfekt auf, ansonsten klagte keiner dieser Patienten über Hautprobleme im Bereich der

Abb. 3a: 49-jähr. Pat., dislozierter Klavikulastückbruch, Unfallrö.

Abb. 3b: 49-jähr. Pat., intraop. Situs nach Reposition mit Vicrylzerklagen anteromed. Einbringung HCPs

Abb. 3c: 49-jähr. Pat., postop. Rö-Ko HCPs

Pineinbringungsstelle posterolateral. Bis zum heutigen Zeitpunkt erlitt noch keiner der mit dem HCP versorgten Patienten einen Stiftbruch oder eine Konsolidierungsstörung.
Laut Angabe des Herstellers Hofer wurden seit Einführung des HCP im November 2009 österreichweit 216 HCP – davon 113 statische HCPs und 103 dynamische HCPd – zur Stabilisierung von Klavikulafrakturen verwendet. Die Rückmeldung der anwendenden Operateure ist durchwegs äußerst zufriedenstellend und vielversprechend.

Vorteile des HCP

Die Vorteile des HCP gegenüber anderen Osteosyntheseverfahren wie Platte oder TEN liegen auf der Hand: Mit dem statischen HCP können auch komplexe Frakturen minimal-invasiv operiert werden. Die frühzeitige Schmerzfreiheit und wesentlich frühere Entlassung aus dem Krankenhaus sowie die frühere Arbeitsfähigkeit der Patienten bedeuten große Erleichterungen sowohl aus individueller als auch aus sozioökonomischer Sicht.
Durch die wesentliche Erleichterung bei der Pineinbringung ist eine deutliche Reduktion der Operationszeiten im Vergleich mit anderen Osteosyntheseverfahren wie Verplattung oder TEN zu verzeichnen. Letztlich für den Patienten entscheidend ist auch der kosmetische Vorteil durch die minimale Invasivität.

Wichtige Tipps für die Operation

Das Eindrehen mit der Bohrmaschine sollte vor allem bei engem Markraum möglichst langsam und kontinuierlich erfolgen, um übermäßige Hitzebildung und abrupte Materialbelastungen sowie Stiftbrüche zu vermeiden. Die intraoperative Bildwandlerkontrolle muss in zwei Ebenen erfolgen (ap. und axial), um eine Fehllage des HCP und damit die Gefahr einer Gefäß- respektive Nervenläsion zu verhindern. Um potenziellen Hautirritationen über dem Pinende vorzubeugen, ist die Implantation des HCP über einen posterolateralen Zugang ratsam.

Autor: OA Dr. Eduard Sporer
Stv. Leiter der unfallchir. Abt. des BKH Lienz
Emanuel-von-Hibler-Straße 5, 9900 Lienz
E-Mail: e.sporer@onet.at
tra100316

G. Kaltenecker, Oberwart

Stellungnahme von Prim. Dr. Gerhard Kaltenecker, KH Oberwart

„Wir haben den HCP von Hofer in den letzten Monaten als sehr spezifische Alternative zu diversen intermedullären Nägeln und Platten zur Versorgung der Klavikulafraktur kennen und schätzen gelernt. Mit vergleichsweise geringem Operationsaufwand und einfacher, komplikationsloser Handhabung konnten wir sehr gute Ergebnisse erzielen."

Rekonstruktion der SL-Band-Ruptur mittels modifizierter Brunelli-Technik

Rupturen des skapholunären Bandapparates sind schwer zu diagnostizierende, oft übersehene und häufig mit bleibenden Schäden verbundene Verletzungen des Karpus. Ursache sind meist Bagatellverletzungen, wie ein Sturz auf das flektierte Handgelenk. Oft fehlt eine eindeutige, wegweisende Klinik, wie ein auslösbares Schnappen über dem Os lunatum (Watson-Shift-Test), und dies führt schnell zur ersten Diagnose „Distorsion". Die Folge ist eine dem Schweregrad der Verletzung nicht adäquate Behandlung. Die primär schwierig zu erkennenden radiologischen Zeichen wie DISI-Fehlstellung (Dorsal Intercalated Segment Instability) des Os lunatum, Palmarrotation des Skaphoids, das Terry-Thomas-Zeichen (SL-Abstand über 3mm) und fehlende Frakturzeichen lassen die Verletzung fehldeuten (Abb. 1). Nur eine subtile klinische Untersuchung und eine exakte Röntgendiagnostik mit begleitender Kinematografie können zur richtigen Diagnose und zur folgenden operativen Therapie führen. Ohne Intervention sind Spätschäden eines SLAC-Wrists (Scapholunate Advanced Collapse) fast unvermeidbar. Dies führt zu schmerzhaften Bewegungseinschränkungen im gesamten Handgelenk. In solchen Fällen können nur Rettungseingriffe wie Proximal-Row-Karpektomie und seltener Four-Corner-Fusion Schmerzfreiheit herbeiführen und dadurch die Funktionalität verbessern.

Operationstechnik

Die Rekonstruktion des SL-Bandes erfolgt in Oberarmblutsperre. Es wird ein 10cm langer, leicht bogenförmiger Hautschnitt dorsoradial über dem Handgelenk gesetzt. Obligat ist eine begleitende Denervation des Ramus interosseus posterior und anterior des Nervus radialis dorsalseitig 2cm proximal des Tuberculum Listeri in der Technik nach Wilhelm. Danach wird der proximale Schenkel des

M. Patak, Wien

M. Leixnering, Wien

dorsalen V-Bandes präpariert, gekerbt und die proximale Handwurzelreihe dargestellt. So können das Skaphoid, das Lunatum sowie die Rupturstelle des SL-Bandes eingesehen werden. Als einer der wichtigsten Schritte erfolgt nun die anatomische Reposition der Handwurzel durch Aufrichten des Kahn- und Mondbeins. Die weiteren operativen Maßnahmen erfolgen unter Bildwandlersicht. Es werden temporäre Bohrdrähte zwischen Capitatum und Lunatum, Skaphoid und Lunatum sowie Skaphoid und Capitatum eingebracht. Dies stellt die Voraussetzung für ein korrektes Einheilen des Transplantates dar. Nun wird ein 3,2mm großes Bohrloch in den distalen Pol des Skaphoids, parallel zur Gelenksfläche zum Trapezium gesetzt. Beugeseitig wird nun direkt über der Sehne des Flexor carpi radialis eine 5cm lange Hautinzision gesetzt und ein 7cm langer Sehnenstreifen bis zum

Abb. 1: SL-Dissoziation Grad 3

Abb. 2: Fassen d. Transplantats v. palmar n. dorsal

Abb. 3: Lage des Transplantats

Abb. 4: Postoperatives Röntgen

Ansatz abpräpariert. Die Sehne wird mit einer Arthroskopiefasszange von palmar nach dorsal durch das Bohrloch gezogen (Abb. 2). Nun folgt das Fräsen jeweils einer Nut in das Kahn- und Mondbein. Zwei Titan-Mikroanker mit nicht resorbierbaren 3-0-Fäden werden zur Fixation des Transplantates an korrekter Stelle eingebracht. Das überstehende Ende des Transplantates wird nach Einflechten in den dorsalen Kapselbandapparat in sich vernäht (Abb. 3). Die Bohrdrähte werden unter der Haut gekürzt (Abb. 4); in der Folge Einlegen eines Redondrains und schichtweiser Hautverschluss. Die Ruhigstellung des Handgelenks mit Kunststofflonguette erfolgt für acht Wochen, die Bohrdrähte sollten erst nach Verbandabnahme entfernt werden.

Ergebnisse

Nachuntersucht wurden 18 Patienten (ø Alter 44,3 Jahre), die zwischen 1997 und 2007 im UKH Lorenz Böhler operiert wurden. Untersucht wurde mittels Digitalkinematografie zur Funktionsprüfung und zum Ausschluss etwaiger Arthrosezeichen sowie mittels DASH- und MAYO-Wrist-Score. Die Zeit zwischen Unfall und Operation betrug im Mittel 3,8 Monate (0,5–10 Monate)! Der Mittelwert der präoperativen SL-Weite lag bei 6,1mm, post OP 2,7mm, im Zuge der Nachuntersuchung bei 3,3mm. Der mitttlere Wert des DASH-Scores für die Bewertung der Funktionalität betrug 13,65 Punkte (0–67,5) und ergab somit eine sehr gute Funktion der versorgten Hand. Der Bewegungsumfang im Vergleich zur Gegenseite betrug 75–99%, gemessen nach dem mittleren Punktwert des MAYO-Wrist-Scores (16,66). Die Bewertung des gesamten MAYO-Wrist-Scores ergab einen mittleren Wert von 83,05 Punkten, also ein „gutes“ Ergebnis. Bei nur fünf Patienten waren leichte arthrotische Veränderungen an der radialen Speichengelenklippe zu beobachten, nur ein Patient hatte das Vollbild eines SLAC-Wrists. Bei keinem der nachuntersuchten Patienten musste ein weiterer operativer Eingriff vorgenommen werden.

Fazit: Die Rekonstruktion der SL-Band-Ruptur durch die modifizierte Technik nach Brunelli führt zu sehr zufriedenstellenden Ergebnissen. Voraussetzung ist jedoch eine frühzeitige, exakte klinische und radiologische Abklärung mittels Kinematografie. Der rekonstruktive Eingriff sollte durch einen erfahrenen, auf die Handchirurgie spezialisierten Operateur erfolgen.

Autoren:
M. Patak, M. Leixnering

Korrespondierender Autor: Dr. Markus Patak
UKH Lorenz Böhler der AUVA Wien
E-Mail: markus.patak@auva.at
Ärztl. Leiter: Prim. Univ.-Prof. Dr. Harald Hertz
tra100318

10. Österreichischer
Chirurgentag

Standards in der
chirurgischen Onkologie

18. November 2010
4. Badener Herniensymposium (www.badenhernien.at)
und weitere Parallelsymposien

18. bis 20. November 2010
Congress-Casino Baden

Böc Berufsverband Österreichischer Chirurgen

gemeinsam mit:
Österreichische Gesellschaft für Chirurgie (ÖGC)
ACO-ASSO
Österreichische Gesellschaft für Chirurgische Onkologie

www.böc.at

Behandlung der Rhizarthrose mittels Daumensattelgelenksprothese vom Typ Elektra im Vergleich mit der Resektions-Suspensionsarthroplastie nach Martini

Die Arthrose des Daumensattelgelenks ist ein weit verbreitetes Problem in der Handchirurgie. Hauptsächlich ältere Frauen sind betroffen. Die konservative Behandlung mittels Orthesen und physiotherapeutischer Maßnahmen führt aufgrund der Krankheitsprogression dennoch stets zur Operationsindikation. Die Vielzahl an verschiedenen Operationstechniken, die in der Literatur beschrieben wurden, zeigt, dass bisher noch keine völlig zufriedenstellende Methode etabliert wurde. Neben einfachen Resektionen des Trapezbeins spielen heute vor allem Resektions-Suspensions- und Interpositionsarthroplastiken eine wesentliche Rolle. Die Versorgung mittels Endoprothese wurde bisher nur selten durchgeführt und führte meist zu unbefriedigenden Ergebnissen.

H. Schöffl, Linz

Ein relativ neues Konzept ist die Prothese vom Typ Elektra, 2002 entwickelt, die an die klassische De-la-Caffinière-Prothese, 1974 erstmals beschrieben, erinnert und ein Kugelgelenkskonzept darstellt.

Material und Methoden

Innerhalb von 2 Jahren wurden 51 Patienten (Ø 56,3 Jahre, 38–76, männl.-/weibl.: 9:42) mit fortgeschrittener Rhizarthrose mit unterschiedlichen Techniken operiert. 26 Patienten erhielten eine Sattelgelenksprothese, 25 eine Resektions-Suspensionsarthroplastik unter Verwendung der ECRL-Sehne. Ein Follow-up war bei 37 Patienten möglich. Die Nachuntersuchungskriterien setzten sich aus DASH-Score, subjektiver Schmerzskala, radiologischen Befunden und Bewegungsausmaß zusammen, wobei sich der Nachuntersuchungszeitraum über durchschnittlich 13 Monate erstreckte (6–24).

Ergebnisse

In der Nachuntersuchung der 37 Patienten zeigte sich kein signifikanter Unterschied in den Durchschnittsergebnissen der unterschiedlichen Methoden. Die Anzahl sehr guter Ergebnisse in der Prothesengruppe war jedoch gegenüber der Resektions-Suspensionsarthroplastik signifikant erhöht. Im Gegenzug wurde aber eine deutlich erhöhte Anzahl an schlechten Ergebnissen, die mit einer erhöhten Komplikationsrate bei Prothesenversorgung einhergingen, festgestellt. Besonders die Lockerung der Implantatpfanne erschien als häufige Komplikation. Auffallend war auch, dass die Anzahl der befriedigenden Ergebnisse mit der Länge des Nachuntersuchungszeitraums deutlich abnahm. Im Durchschnitt zeigten DASH-Score, VAS-Skala und auch ROM ähnliche Ergebnisse bei beiden Methoden.

Abb.: Häufigste Komplikation Pfannenlockerung

Diskussion

Unsere Ergebnisse zeigen, dass die prothetische Versorgung eine Alternativmethode zu etablierten Techniken bei der Behandlung der Rhizarthrose darstellt. Die Anzahl der zufriedenstellenden Resultate übertrifft die bei Behandlung mit Resektions- Suspensionsarthroplastik. Das Hauptproblem besteht in der relativ hohen Anzahl an Pfannenlockerungen, die inakzeptabel hoch ist. Die Ursachen dafür können komplex sein:

1. biomechanische Probleme durch die Umwandlung eines Sattel- in ein Kugelgelenk,
2. metallurgische Komplikation,
3. Vitalitätsgefährdung des Trapezbeins aufgrund der verhältnismäßig großen Pfanne. Eine Umwandlung in eine Resektions-Suspensionsarthroplastik ist jedoch jederzeit möglich.

Insgesamt ist die prothetische Versorgung der Rhizarthrose unserer Meinung nach lediglich nach klarer Indikationsstellung und ausführlicher Aufklärung über die hohe Komplikationsrate eine Alternative bei der Versorgung der Daumensattelgelenksarthrose. Speziell die Tatsache, dass mit zunehmender Nachuntersuchungsdauer eine Verschlechterung der Ergebnisse eintritt, zeigt, dass weitere Langzeitstudien und eine Weiterentwicklung der Technologien notwendig sind.

Autoren:
H. Schöffl, D. Hager, S. M. Froschauer, E. Hudsky, G. M. Huemer und O. Kwasny

Korrespondierender Autor:
Dr. Harald Schöffl
BioMed – Zentrum für biomedizinische und medizintechnische Forschung
Industriezeile 36/VII,
4020 Linz
E-Mail: harald.schoeffl@biomed.or.at

tra100320

Maestro

Hemi- und totalendoprothetische Versorgung des Handgelenks

- modulares Design, freie Kombinierbarkeit der Systemkomponeneten
- Scaphoidaugmente in verschiedenen Höhen
- MacroBond-Beschichtung der Knochenkontaktflächen zur Gewährleistung einer sicheren Fixation
- Variable Schraubenpositionierung für eine optimale Fixierung

Biologics • Bracing • Microfixation • Orthopaedics • Osteobiologics • Spine • Sports Medicine • Trauma • 3i

biomet.at • +43(0)6235.200 33 0

BIOMET®
One Surgeon. One Patient.

Ergebnisse nach Beugesehnenrekonstruktion in Zone II

G. Thalhammer, Wien

Aufgrund der besonderen anatomischen Gegebenheiten in der Zone II nach Verdan, dem sogenannten „Niemandsland", und der damit zusammenhängenden ausgeprägten Adhäsionsgefahr zwischen Beugesehnen und umgebendem Weichteilgewebe nach primärer direkter Beugesehnennaht sprachen sich zu Mitte des letzten Jahrhunderts führende Handchirurgen gegen diese Art der Versorgung aus. Sie postulierten die primäre oder sekundäre Rekonstruktion mithilfe freier Sehnentransplantate mit all ihren bekannten Nachteilen, wie mehrmaligen Operationen, längerer Operationszeit und schwierigerer Operationstechnik. Erst nachdem Kleinert und Mitarbeiter 1973 ihre ausgezeichneten Ergebnisse nach primärer Sehnennaht bei sofortiger Frühmobilisierung mithilfe der sogenannten „dynamischen Fixierung" publiziert hatten, etablierte sich diese Methode und wurde in den letzten Jahren zum goldenen Standard der Beugesehnenrekonstruktion. Diese Studie zeigt die Ergebnisse der an der Universitätsklinik für Unfallchirurgie Wien mit Beugesehnenverletzungen in Zone II versorgten Patienten, die mit primärer Naht und dynamischer Fixierung behandelt wurden.

Material und Methode

Zwischen 1999 und 2009 wurden 124 Patienten (82 männlich, 42 weiblich) im Alter zwischen 18 und 68 Jahren (Durchschnittsalter 31,8 Jahre) mit Beugesehnendurchtrennungen in Zone II an unserer Abteilung versorgt. Bei 110 Patienten war ein Finger betroffen, bei elf Patienten zwei Finger, bei drei Patienten drei Finger. In 89 Fällen waren beide Sehnen betroffen, 41-mal war nur die tiefe Beugesehne und in elf Fällen nur die oberflächliche Beugesehne verletzt. Insgesamt zeigten sich an den oberflächlichen Sehnen 66 totale und 33 partielle Durchtrennungen, an den tiefen Beugesehnen 111 totale und 20 partielle Läsionen. Alle Beugesehnen wurden innerhalb von acht Stunden im Operationssaal mittels Kernnaht und Umwendelungsnaht versorgt. Unmittelbar postoperativ wurde eine Kleinert-Schiene zur weiteren Nachbehandlung angelegt und mit den ersten Übungen unter ergotherapeutischer Anleitung begonnen. Während der gesamten Nachbehandlungszeit standen die Patienten unter regelmäßiger ergotherapeutischer und ärztlicher Kontrolle. Die Kleinert-Anordnung wurde für insgesamt sechs Wochen belassen. Bei Abnahme der Schiene und bei den darauf folgenden Kontrollen wurde das Bewegungsausmaß der betroffenen Finger dokumentiert und nach dem Score von Buck-Gramcko bewertet (Tabelle).

Ergebnisse

Die durchschnittliche Follow-up-Zeit betrug 11,3 Wochen, wobei acht Patienten nie zu einem Kontrolltermin erschienen, weitere zehn Patienten brachen die Therapie vorzeitig ab und erschienen nach der Nahtentfernung zu keinem weiteren Kotrolltermin. Bei 66 Patienten (65%) konnten nach dem Score von Buck-Gramcko sehr gute Ergebnisse mit einem Gesamtbewegungsausmaß des betroffenen Fingers >160° erzielt werden, bei 15 Patienten (15%) gute Ergebnisse, bei zwölf Patienten (12%) befriedigende Ergebnisse und bei neun Patienten (8%) schlechte Ergebnisse. Bei drei Patienten wurden die schlechten Ergebnisse auf eine mangelnde Compliance (selbstständige Abnahme der Kleinert-Schiene) zurückgeführt. Drei Patienten entwickelten eine Nahtdehiszenz, wobei in allen Fällen eine operative Revision und sekundäre Beugesehnenrekonstruktion durchgeführt wurde. Bei einem Patienten trat eine Narbenkontraktur auf, was ebenso zu einer Einschränkung des Bewegungsausmaßes, vor allem der aktiven Streckung, führte.

Messung an den Langfingern		Punkte
FKHA/Gesamtbeugung	0–2,5cm/≥200°	6
	2,5–4cm/≥180°	4
	4–6cm/≥150°	2
	>6cm/≥150°	0
Streckdefizit	0°–30°	3
	31°–50°	2
	51°–70°	1
	>70°	0
Bewegungsausmaß	≥160°	6
	≥140°	4
	≥120°	2
	<120°	0
Bewertung: sehr gut = 14,15 Punkte, gut = 11–13 Punkte, befriedigend = 7–10 Punkte, schlecht = 0–6 Punkte		

Tab.: Bewertungskriterien bei Nachuntersuchungen von Beugesehnenwiederherstellungen nach Buck-Gramcko

Fazit

Mit dieser Nachuntersuchung konnte bestätigt werden, dass die primäre Sehnenrekonstruktion mit anschließender dynamischer Nachbehandlung mittels Kleinert-Anordnung bei über 75% der behandelten Patienten zu guten bis sehr guten Ergebnissen führt. Voraussetzung dafür sind allerdings eine gute ergotherapeutische und ärztliche Betreuung und eine gute Compliance vonseiten der Patienten.

Autoren:
G. Thalhammer, J. Erhart, V. Vécsei
Korrespondierende Autorin:
Dr. Gerhild Thalhammer
Universitätsklinik für Unfallchirurgie, MUW, AKH Wien
Währinger Gürtel 18–20, 1090 Wien
E-Mail: gerhild.thalhammer@meduniwien.ac.at
tra100322

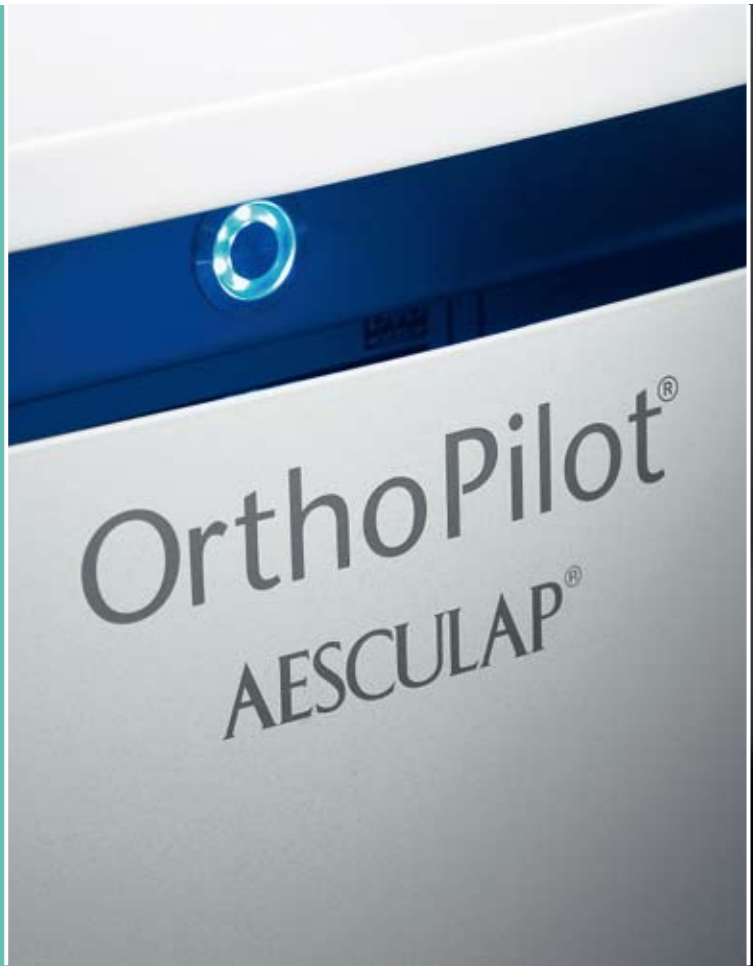

Aesculap® OrthoPilot® TKR

...neue Maßstäbe in der Knierevision

Navigierte Knierevision – mit der Applikation TKR bietet Ihnen der OrthoPilot® eine einzigartige Revisionssoftware für ein bildfreies Navigationssystem.

Interaktive Planung – der OrthoPilot® unterstützt Sie bei der Rekonstruktion der Gelenklinie, der Femurrotation und bei schwerwiegenden knöchernen Defekten auch bei der Augmentationsplanung.

Sicherheit für Ihre Patienten – zur Prävention allergischer Reaktionen stehen die Revisionsimplantate auch mit der hochwertigen AS-Oberfläche zur Verfügung. Die mehrlagige Beschichtung verhindert das Austreten von Nickel-, Kobalt und Chromionen.

B|BRAUN
SHARING EXPERTISE

B. Braun Austria GmbH | Otto Braun-Strasse 3-5 | 2344 Maria Enzersdorf
Tel. +43 (22 36) 46541-0 | Fax +43 (22 36) 46541-177 | www.bbraun.at

A-OT10011

10-Jahres-Ergebnis bei 335 Patienten nach endoskopischer Karpalkanalspaltung

Fragestellung

A. Rosenkranz, Braunau

In der Zeit von 1997 bis 2002 wurden 530 Patienten wegen eines Karpaltunnelsyndroms in der modifizierten endoskopischen 2-Portal-Technik nach Chow operiert. Im Rahmen einer Nachuntersuchung sollten nun 10-Jahres-Ergebnisse mit besonderem Hinblick auf subjektive Zufriedenheit der Patienten, Funktion der Hand, Rezidive und Reoperationen dokumentiert werden.

Methodik

Seit 1996 wurden im A.ö. KH Braunau/Inn über 1.900 endoskopische Karpalkanalspaltungen in der 2-Portal-Technik durchgeführt. Alle Patienten wurden vom selben Operateur operiert. Alle Patienten wurden präoperativ vom Neurologen begutachtet, die Diagnose wurde durch EMG und Bestimmung der NLG bestätigt. Kontraindikationen der endoskopischen Methode: Voroperationen mit Narben im Bereich des Karpalkanals sowie jüngere Patienten mit einer ausgeprägten Thenaratrophie. Diese werden offen operiert, wobei der motorische Ast freigelegt werden muss. Die Vorteile der endoskopischen Methode sind sehr geringe postoperative Schmerzen, kurze Rehabilitation, wenig Komplikationen sowie eine geringe Rezidivrate. Als Nachteil ist eine hohe Lernkurve zu sehen. Zum Zeitpunkt der Operation betrug das Durchschnittsalter der Patienten 55,2 Jahre (20–89a) mit einem Häufigkeitsgipfel um die 50 Jahre sowie zwischen 75 und 80 Jahren. 67% waren weiblich, 33% männlich. Um ein 10-Jahres-Ergebnis zu bekommen, wurden die Patienten des Zeitraums 1997 bis 2002 nachuntersucht. Von 530 operierten Patienten wurden 437 angeschrieben. 93 Patienten waren entweder verstorben oder zum Zeitpunkt der Nachuntersuchung bereits über 85 Jahre alt, 335 Patienten (das sind 63% aller operierten oder 78% der angeschriebenen Patienten) konnten nachuntersucht werden. Erhoben wurden der DASH-Score sowie der Kapandji-Score, die subjektive Zufriedenheit, die Kraft und die 2-Punkt-Diskrimination. Alle erhobenen Daten wurden mit Unterschrift der Patienten bestätigt.

Abb.

Ergebnis

Der DASH-Score (Skala von 0 bis 100) der 335 Patienten ergab im Mittel einen Wert von 9,5 Punkten (0–85 Punkte). 4 Patienten zeigten einen Wert von über 70. Hier fließen auch Komorbiditäten wie posttraumatische Arthrosen, Rheuma, neurologische Erkrankungen und degenerative Veränderungen der HWS ein. Der Kapandji-Score ergab im Durchschnitt 9,1, die 2-Punkt-Diskrimination im Durchschnitt 3,4mm. Eine Thenaratrophie wurde in 3,5% der Fälle diagnostiziert. Bei 3 Patienten (0,9%) bestand der klinische Verdacht auf ein Rezidiv, 2 Patienten wurden reoperiert. 97,9% der Patienten waren sehr zufrieden und zufrieden, 2,1% (7 Patienten) waren mit dem Ergebnis nicht zufrieden. 98,5% würden sich wieder operieren lassen.

Schlussfolgerungen

Die endoskopische Karpalkanalspaltung in der 2-Portal-Technik ist eine diffizile, in den Händen eines erfahrenen Operateurs jedoch sehr sichere und schonende Methode mit sehr geringer Komplikationsrate, wobei eine entsprechend hohe Lernkurve eingeplant werden muss. Unsere Ergebnisse decken sich mit der bisher publizierten Literatur (Brown, Jimenez, Agee). Die hohe Zufriedenheit unserer Patienten spiegelt sich in der seit 15 Jahren kontinuierlich steigenden Fallzahl in unserem Krankenhaus wider.

Autor:
OA Dr. Anton Rosenkranz
Krankenhaus St. Josef
5280 Braunau am Inn, Ringstraße 60
E-Mail: anton.rosenkranz@khbr.at
tra100324

Strategie der Behandlung beim Rezidiv-CTS

S. Froschauer, Linz

Das Karpaltunnelsyndrom ist das am häufigsten diagnostizierte Nervenkompressionssyndrom sowie die bestuntersuchte Neuropathie an der oberen Extremität. Die operative Behandlung ist bei fortgeschrittenem Krankheitsbild die Therapie der Wahl und zählt zu den häufigsten Handoperationen überhaupt. Obwohl die Spaltung des Karpalkanals einer der „dankbarsten" chirurgischen Eingriffe überhaupt ist, gibt es häufig Fälle, die durch eine einmalige Operation nicht gebessert oder gar verschlechtert werden. Mehrere Autoren haben bereits darauf hingewiesen, dass es sich hierbei nicht immer um echte Rezidive, sondern auch um operative Fehler handelt. Tritt direkt postoperativ keine Beschwerdebesserung ein, so muss auch eine nicht komplette Spaltung des Karpaldaches bedacht werden.
Die überwiegende Zahl der Rezidive zeigt sich nach initialer Beschwerdebesserung erst einige Monate bis Jahre postoperativ. Prädisponierende Begleiterkrankungen sind hierbei vor allem die diabetische Neuropathie und die Handgelenksarthrose.
Die vorliegende Arbeit beschäftigt sich mit der Strategie der Behandlung beim Rezidiv-CTS.

Material und Methoden

Innerhalb von neun Jahren wurden 2.416 Patienten mit Karpaltunnelsyndrom an der Abteilung für Unfallchirurgie und Sporttraumatologie des AKH Linz operiert. In diesem Zeitraum wurden an 58 Händen bei 52 Patienten 63 CTS-Rezidivoperationen durchgeführt (Ø 49 Jahre [31–83], männl./weibl.: 1:2,5).
45 dieser Patienten konnten einer Nachuntersuchung zugeführt werden. Der Rest war verstorben, verzogen oder nicht auffindbar.
Die Einteilung der Patienten erfolgte in zwei Gruppen: solche mit einer Rezidivoperation und solche mit zwei oder mehr Rezidivoperationen. Untersucht und verglichen wurden die Ergebnisse von Patienten, die mittels Synoviallappenplastik versorgt wurden, mit jenen von Patienten, die ohne eine solche versorgt wurden. Die Lappenplastik wurde stets zusammen mit einer ausgedehnten Neurolyse durchgeführt. Die Indikation zur Revisionsoperation wurde gestellt, wenn ein weiterhin pathologischer EMG-Befund vorlag und konservative Therapieversuche ohne Erfolg blieben.

Resultate

In der Gruppe 1 erfolgte lediglich eine Rezidivoperation, d.h. 46 Hände wurden dieser Gruppe zugeteilt. Davon wurden 29 mit Synoviallappenplastik und 17 ohne eine solche versorgt, wobei diese Gruppe auch vier Patienten mit nicht komplett gespaltenen Retinacula enthielt. Die Patienten mit Synoviallappenplastik zeigten in 79% der Fälle ein beschwerdefreies Ergebnis und in 14% eine Besserung.
In der Gruppe 2, in der zwei Rezidivoperationen durchgeführt wurden, zeigte sich in 25% ein beschwerdefreies Bild, in 75% eine Besserung der Symptomatik. Als häufigste Ursache der Rezidive imponierte eine narbige Ummauerung des Nervus medianus.

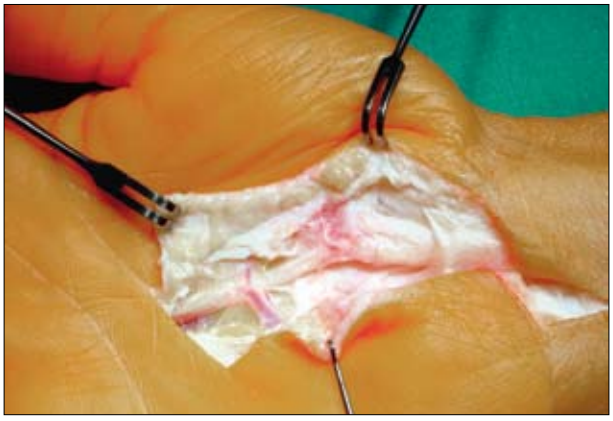
Abb.: Präparierter Synoviallappen im Rahmen eines Rezidiveingriffes

Diskussion

Die Synoviallappenplastik ist beim CTS-Rezidiv zusammen mit einer ausgedehnten Neurolyse als operatives Verfahren erster Wahl anzusehen, bei der nicht nur gut durchblutetes, sondern auch dünnes Gewebe über den Nerven gelagert wird. So kann es zu keiner Raumeinengung im Karpalkanal kommen und in der Folge kann der narbige Umbau des Karpaldaches ungehindert vonstatten gehen.
Erst bei Versagen sollten aufwendigere Verfahren, wie freie Lappenplastiken, angewandt werden.
Eine wesentliche Rolle spielt auch der Zeitpunkt des Rezidivs, da Patienten, die direkt postoperativ Beschwerden hatten, einen inkomplett oder nicht gespaltenen Karpalkanal aufwiesen. Für frühe postoperative Beschwerden wird daher die frühzeitige Revision empfohlen, die häufig auch ohne Synoviallappenplastik auskommt und gute Ergebnisse zeigt.

Autoren:
S. M. Froschauer, D. Hager, H. Schöffl,
R. Schnelzer, G. M. Huemer, O. Kwasny
Korrespondierender Autor:
Dr. Stefan Froschauer
Abteilung für Unfallchirurgie
und Sporttraumatologie
Allgemeines Krankenhaus der Stadt Linz
Krankenhausstraße 9, 4020 Linz
tra100325

Langzeitergebnisse der Makro- und Mikro-Replantationen der Hand im UKH Salzburg von 1977 bis 2009

Seit der ersten Replantation 1977 wurden im UKH Salzburg bis 2009 926 Replantationen oder Revaskularisationen bei insgesamt 711 Patienten durchgeführt. Vorrangiges Ziel der Nachuntersuchung war es, die Erfolgs- und Komplikationsrate zu eruieren. Weitere Fragen beschäftigten sich mit der Entwicklung der Unfallzahlen und allgemeinen statistischen Werten im Spiegel von 33 Jahren.

A. Priol, Salzburg

Methode

In einer retrospektiven Studie wurden die Krankengeschichten sämtlicher totaler (437, 47%) und subtotaler (489, 53%) Amputationen sowie der komplexen Handverletzungen (177, 25%) aller Patienten, die einer Revaskularisation als Einschlusskriterium bedurften, aufgearbeitet. Persönlich klinisch und radiologisch konnten insgesamt 124 Patienten nachuntersucht werden. Weiters erfolgten eine ausführliche Fotodokumentation und Röntgenaufnahmen in zwei Ebenen. Die subjektive Patientenzufriedenheit wurde mittels DASH-Score ermittelt.

Ergebnis

Insgesamt wurden 624 Männer (88%) und 87 Frauen (12%) behandelt. Das Patientenalter lag bei durchschnittlich 46,4 (2,5–84) Jahren. Die Berufsgruppen-Analyse ergab 30% Angestellte, 25% Arbeiter, 25% Pensionisten, 10% Landwirte, 8% Kinder und Jugendliche und 2% sonstige Berufe. In 73% (519) waren die Verletzungen durch schneidende Maschinen wie Kreissägen (45%) und Holzspalter (40%) verursacht. Die restlichen Verletzungen (164, 23%) wurden durch Ausriss oder Quetschung, davon mit Seil (25%), Maschinen (25%), Förderband (15%), und Explosion (4%, 28) verursacht. Im Durchschnitt verging zwischen dem Unfallzeitpunkt und dem Eintreffen in unserem Krankenhaus eine Zeitspanne von 78min (32'–183'). Der Operationsbeginn war durchschnittlich 3,5h nach dem Verletzungszeitpunkt. Die durchschnittliche Operationsdauer betrug 5 Stunden und 40 Minuten (1,5–12h). Ab dem Jahr 2000 erfolgte die Einlieferung mittels Notarzthubschrauber in 36,7% der Fälle.

Es zeigt sich eine Gesamteinheilungsrate von 80,9%, wobei sich ein Unterschied zwischen den totalen (69,5%) und den subtotalen (86,1%) Amputationen ergibt. Im Durchschnitt waren 3,2 (0–12) Revisions- oder Folgeoperationen pro Patient notwendig. 18% der Patienten wurden primär operativ revidiert, wobei 34% davon amputiert werden mussten. Es wird eine mittlere Bewegungseinschränkung von –40° ROM im End- und Mittelgelenk, –20° ROM im Grundgelenk und ein Fingerkuppen-Hohlhand-Abstand von 1,7cm errechnet. Die Messung der Kraft im Grobgriff ergibt ein Defizit von 20%, im Spitz- und Schlüsselgriff von 25%. Die relativ geringe 2-Punkt-Diskriminierung von 12mm bei 70% und die Schutzsensibilität bei 30% wurden auch durch die Ergebnisse des Semmes-Weinstein-Tests bestätigt. Die radiologische Untersuchung zeigt bei allen Patienten einen suffizienten Durchbau der Frakturen und Arthrodesen. Die DASH-Score-Untersuchung ergibt durchschnittliche Werte von 39,1 Punkten (2,5–75,8).

Abb.

Schlussfolgerung

Nach anfänglicher rapider Zunahme der Replantationsfälle pendelte sich bald die Fallzahl pro Jahr (13–41) auf durchschnittlich 23 Patienten 1977–2001 und 16,3 Patienten 2002–2009 ein. Der Rückgang der Zahl im letzten Jahrzehnt (–29%) ist unseres Erachtens durch die Zunahme von replantierenden Abteilungen und durch verbesserte Arbeitsschutzmaßnahmen bedingt. Die insgesamt hohen DASH-Score-Werte, verursacht durch die oft komplexen und ausgedehnten Verletzungen, spiegelt sich nicht in der persönlich erhobenen Patientenzufriedenheit wider. Der Großteil (75%) der nachuntersuchten Patienten (Ausnahme sind Avulsionsverletzungen mit 90% schlechtem Ergebnis) würde die Operation trotz des langen stationären Aufenthaltes (Ø 17,8 Tage) und der anschließenden mehrmonatigen Rehabilitation (Ø 142,4 Tage, bei alleiniger Daumenreplantation Ø 78,6 Tage) sowie der meist auftretenden neuropathischen Beschwerden mit Kälteintoleranz (ca. 90%) wieder durchführen lassen.

Autoren: A. Priol, C. Windhofer,
H. Köck, A. Karlbauer
UKH Salzburg
E-Mail: a.priol@aon.at
tra100326

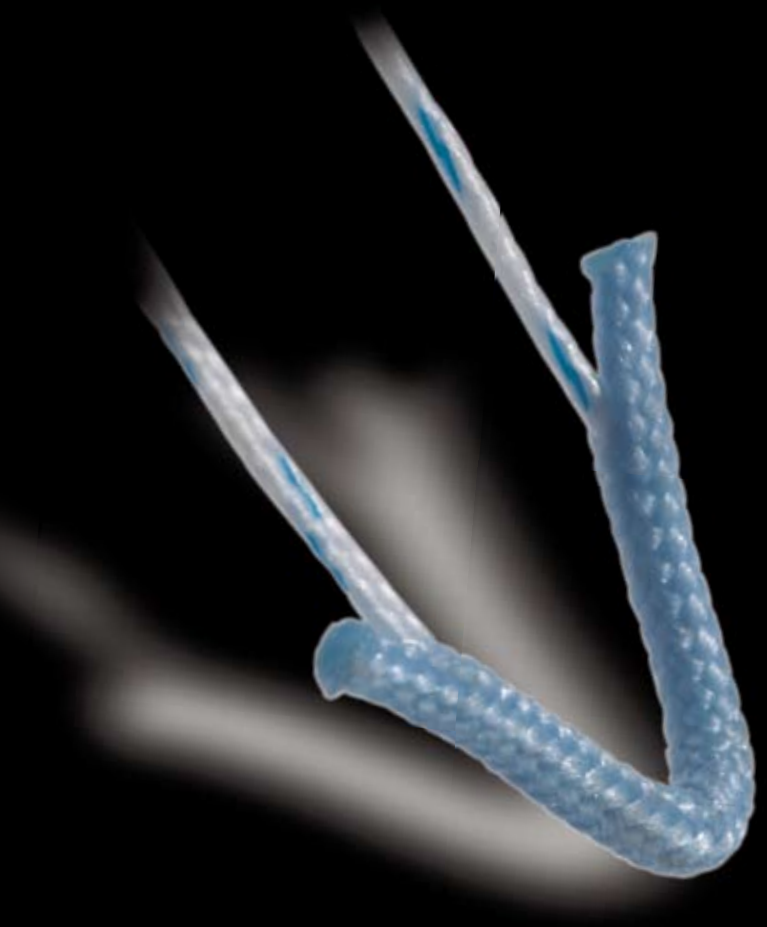

JuggerKnot

Soft Nahtanker

Er ist klein.
Er ist stark.
Und:
Er besteht ausschließlich aus Faden.

Der JuggerKnot Soft-Nahtanker repräsentiert die nächste Generation der Fadenankertechnologie.

Das Design des 1,4 mm Ankersystems basiert ausschließlich auf Nahtmaterial und ist das erste dieser Art.

Biologics • Bracing • Microfixation • Orthopaedics • Osteobiologics • Spine • Sports Medicine • Trauma • 3i

biomet.at • +43(0)6235.200 33 0

BIOMET®
One Surgeon. One Patient.®

Die Korrekturosteotomie der fehlverheilten Radiusfraktur von palmar

Eine retrospektive Analyse

Das Konzept zur Behandlung der distalen Radiusfraktur hat sich in den letzten Jahrzehnten erheblich verändert. Mit der Entwicklung von winkelstabilen, multidirektionalen Plattensystemen stehen uns heute Mittel zur Verfügung, die eine exakte Reposition und Stabilisierung trotz teilweise schlechter Knochenqualität erlauben. Damit verliert die rein konservative Behandlung der distalen Radiusfraktur immer mehr an Stellenwert. Sowohl die konservative als auch die operative Therapie birgt jedoch die Gefahr der sekundären Dislokation beziehungsweise der ungenügenden Reposition der Radiuskonsole.

E. Konul, St. Pölten

Die Korrekturosteotomie des distalen Radius gilt heute als probate Methode, das klinische Beschwerdebild der Patienten sowie die Handgelenksfunktion zu verbessern und Folgeschäden zu verhindern. Im Rahmen unserer retrospektiven Untersuchung möchten wir unsere Ergebnisse bei der Behandlung der fehlverheilten distalen Radiusfraktur darstellen.

Material und Methode

Von 21 Korrekturosteotomien der fehlverheilten Speiche vom Extensionstyp über einen palmaren Zugang konnten 19 Patienten klinisch und radiologisch nachuntersucht werden (Röntgenbilder, DASH-, Wrist-Score, VAS, Messung der Grobkraft). Das mittlere Alter betrug 60 Jahre (45–84), das mittlere Nachbehandlungsintervall 342 Tage. In 10 Fällen wurde auf das Einbringen von autologem Knochenmaterial in den Osteotomiespalt verzichtet.

Ergebnisse

Postoperativ konnten eine durchschnittliche Extension/Flexion von 51,8° (±14,9)- 0- 53,5° (±14) sowie eine Supination/Pronation von 83,8° (±11,2)- 0- 84,7° (±12) gemessen werden. Der nach Krimmer modifizierte Wrist-Score betrug im Mittel 85 Punkte, der DASH-Funktionswert 17 Punkte. Radiologisch konnte die palmare Inklination von durchschnittlich –20,9° (±10,1) präoperativ auf 5,4° (±3,8) postoperativ gesteigert werden, die ulnare Inklination von 9° (±8,5) auf 18,1° (±6,2). Eine mittlere Ulnaplusvarianz von 2,2mm (±1) konnte bei nahezu allen Patienten vollständig ausgeglichen werden.
Ein statistischer Vergleich (Mann-Whitney-Test) der Kollektive mit und ohne Beckenkamminterposition zeigte keine signifikanten Unterschiede.

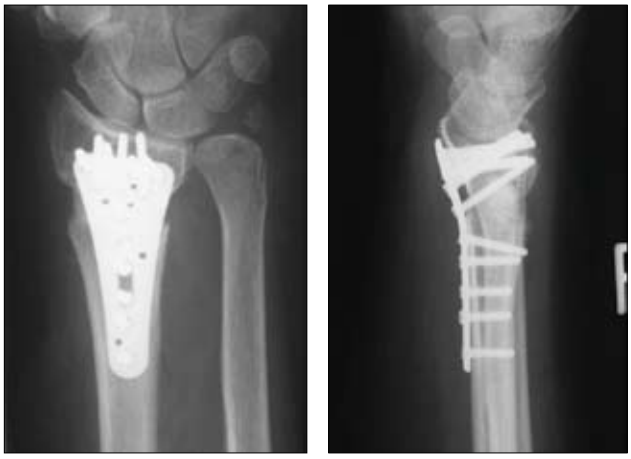

Abb.: Röntgenaufnahmen in zwei Ebenen, 13 Monate nach Korrektur und Interposition eines Beckenkammspans

Diskussion

In unserem Patientenkollektiv wurde in allen Fällen ein palmarer Zugang radial der Arteria radialis und in der Folge eine aufklappende Osteotomie gewählt. Dies hat unserer Meinung nach den Vorteil, dass zum einen eine schonende Freilegung des distalen Radius gelingt und zum anderen eine bessere Kontrolle über die Osteotomieebene besteht. Das Osteosynthesematerial ist bei korrekter Lage ausreichend von Weichteilgewebe bedeckt. Die aufklappende Osteotomie der distalen Speiche nach fehlverheilter Fraktur hat in unserem Kollektiv zu einer deutlichen Verbesserung der Funktion sowie der Schmerzen geführt. Die Korrekturoperation greift dabei am Ort der Fehlstellung ein und ermöglicht dadurch eine den anatomischen Verhältnissen entsprechende Stellungskorrektur der distalen Radiuskonsole (Abb.).
Kleinere Hebedefekte sowie Osteotomien mit erhaltenem palmarem Kortikaliskontakt müssen aufgrund der mechanischen Platteneigenschaften im Sinne eines Fixateur interne unserer Meinung nach nicht mehr zwingend mit autologem Knochenmaterial aufgefüllt werden. Die Frühkorrektur ist in unseren Augen anzustreben.

Autoren:
E. Konul[1], H. Krimmer[2]
[1] Landesklinikum St. Pölten, Abteilung für Unfallchirurgie und Sporttraumatologie
[2] Zentrum für Handchirurgie, Ravensburg

Korrespondierender Autor:
OA Dr. Erol Konul
Abteilung für Unfallchirurgie und Sporttraumatologie
(Leiter: Prim. Dr. Martin Fuchs)
Landesklinikum St. Pölten
Propst-Führer-Str. 4, 3100 St. Pölten
E-Mail: erol@konul.com
tra100328

Grenzen der palmaren winkelstabilen Plattenosteosynthese bei der instabilen distalen Radiusfraktur

In der Versorgung distaler Radiusfrakturen hat in den letzten Jahren die Stabilisierung mittels winkelstabiler Implantate zugenommen. Es erscheint daher notwendig, die Grenzen und Komplikationen dieses Verfahrens zu analysieren.

R. Arora, Innsbruck

Methode

Es konnten 112 Patienten (88 Frauen, 24 Männer), die wegen einer nach dorsal dislozierten, instabilen distalen Radiusfraktur von palmar mit einem winkelstabilen Plattensystem versorgt wurden, nach durchschnittlich 15 Monaten nachuntersucht werden.

Ergebnisse

Funktionell: Extension Ø 53,1° (84% der Gegenseite); Flexion Ø 45,8° (81% der Gegenseite); Pronation Ø 78,7° (95% der Gegenseite); Supination 81,9° (95% der Gegenseite); Grobkraft Ø 56 Kp (73% der Gegenseite). Radiologisch: primäre Reposition/sekundärer Repositionsverlust: frontaler dorsaler Radiusgelenkwinkel Ø 20,4°/Ø 0,2°; lateraler dorsopalmarer Gelenkwinkel Ø 0,2°/Ø 3,1°; dorsale radioulnare Niveaudifferenz 0,08mm/Ø 0,42mm. Schmerzbewertung: Ø 2,7 Punkte; DASH-Score: Ø 14,8 Punkte; Komplikationen: Plattenbruch 1%, Schraubenlockerung 3%, intraart. Schraubenlage 2%, verzögerte Bruchheilung 4%, Sehnenruptur M. ext. poll. long. 2%/M. flex. poll. long. 3%, Peritendinitis Strecksehnen 5%, Synovialitis Beugesehnen 8%, KTS 3%, Reflexdystrophie 6%.

memo

Als günstige Indikationen für eine winkelstabile Plattenosteosynthese sehen wir A2-, A3-, C1- und C2-Frakturen mit großen distalen Frakturfragmenten an, bei denen die palmare metaphysäre Frakturlinie mit der Platte überbrückt und die Gelenkfragmente gut abgestüzt werden können.

Schlussfolgerungen

Als Ursache für diese Sehnenalterationen fanden wir distal der Watershed-Linie platzierte Platten, die durch den M. pronator quadratus nicht ausreichend gedeckt werden konnten. In diesen Fällen ist besonders die Sehne des M. flexor pollicis longus gefährdet. Als weitere Ursache der Sehnenirritationen zeigten sich in die Strecksehnenfächer hineinragende Schraubenspitzen. Im Summationsbild des Bildwandlers ist die korrekte Schraubenlänge schwer zu beurteilen. Bereits korrekt mit der dorsalen Kortikalis endende Schrauben können in die muldenförmigen Streckerfächer vorragen und zum Sehnenreiben führen. Wenn es die Stabilität erlaubt, verkürzen wir daher die Schraubenlänge um 2mm. Im Bereich des Streckerkompartiments konnten wir in den meisten Fällen auf eine bikortikale Schraubenverankerung verzichten. Müssen dorsale Randfragmente aus Stabilitätsgründen kortikal mitgefasst werden, führen wir eine engmaschige Nachsorge und eine frühzeitige Implantatentfernung durch. In unserem Kollektiv beobachteten wir, im Durchschnitt 7 Monate nach der Operation, in 3 Fällen ein akutes Karpaltunnelsyndrom, welches operationsbedürftig war. Es ist möglich, dass durch die distale Plattenlage nicht nur der N. medianus, sondern auch die Beugesehnen vermehrt gegen das Retinaculum flexorum gedrängt werden und so eine Synovialitis initiiert wird. Es wird diskutiert, ob eine partielle oder gänzliche Karpaltunnelspaltung bei der Primäroperation diese Situation verbessern könnte. Die Stabilisierung von Gelenkfrakturen ist technisch schwierig. Die das Gelenk abstützenden Schrauben müssen in allen Positionen extraartikulär und streng subkortikal platziert werden. Schrauben in einem Frakturspalt haben keine Funktion, angrenzende Fragmente können sich dislozieren und verkippen. Um eine intraartikuläre Stufe zu vermeiden, sollte jedes Fragment rotationsstabil gefasst werden. Als günstige Indikationen für eine winkelstabile Plattenosteosynthese sehen wir A2-, A3-, C1- und C2-Frakturen mit großen distalen Frakturfragmenten an, bei denen die palmare metaphysäre Frakturlinie mit der Platte überbrückt und die Gelenkfragmente gut abgestützt werden können. Liegt die palmare Frakturkomponente weit distal, sind multidirektionale winkelstabile Plattensysteme oder Systeme mit mehreren distalen Schraubenreihen vorteilhaft. Die metaphysäre Defektauffüllung scheint in diesen Fällen nicht erforderlich zu sein. Bei den multifragmentären C3-Frakturen sehen wir für den jungen Patienten die von Pechlaner beschriebene palmare Plattenosteosynthese mit kortikospongiösem Beckenspan zur Abstützung der osteokartilaginären Fragmente als gute Methode an.

Autor:
Priv.-Doz. Dr. Rohit Arora
Univ.-Klinik für Unfallchirurgie und Sporttraumatologie
Medizinische Universität Innsbruck
Anichstraße 35,
6020 Innsbruck
E-Mail: rohit.arora@uki.at
tra100329

Vergleichende Untersuchung nach Proximal-Row-Karpektomie und Four-Corner-Fusion

Die Handgelenksarthrose verläuft typischerweise in vier Stadien. Sie umfasst zunächst die Gelenksflächen zwischen Processus styloideus radii und dem Kahnbein (Watson 1), anschließend wird die gesamte Fossa scaphoidea der Speiche betroffen (Watson 2), dann midcarpal die Gelenksflächen zwischen Kahnbein und Capitatum (Watson 3) und schlussendlich das gesamte Handgelenk – Panarthrose (Watson 4).

B. Freudenschuss, Amstetten

Zur operativen Behandlung der Radiokarpalarthrose (Watson 2, 3) stehen zwei konkurrierende „bewegungserhaltende" Operationsmethoden zur Verfügung, die Proximal-Row-Karpektomie und die Four-Corner-Fusion. Durch beide operativen Eingriffe wird eine Reduktion der Beweglichkeit des Handgelenks auf etwa 50–60% gegenüber einer normalen Handgelenksfunktion in der Sagittalebene verursacht.

Die PCR ist der chirurgisch weitaus einfachere Eingriff, bedarf einer geringeren Ruhigstellungsdauer und birgt, im Unterschied zur Four-Corner-Fusion, keinerlei Risiko für eine Pseudarthrose. Die Indikation zur PCR wurde bis vor Kurzem nur bei der Radiokarpalarthrose Watson 2 gesehen. Erfahrungen haben jedoch gezeigt, dass, da das Capitatum bei der Handgelenksbewegung in der Fossa lunata eine Roll-Gleit-Bewegung durchführt und daher keinen konstanten lokalen Druckbelastungen ausgesetzt ist, auch Patienten mit einer beginnenden Midcarpalarthrose erfolgreich mit einer PCR behandelt werden können. Die Befürworter der Four-Corner-Fusion sehen den Vorteil dieses Eingriffs im Vergleich zur PCR vor allem im Erhalt der karpalen Höhe und vermuten die Möglichkeit einer besseren postoperativen Kraftentwicklung. Vergleichende Untersuchungen haben jedoch gezeigt, dass die zu erzielende Kraftentwicklung beider Verfahren im Wesentlichen ident ist. Ein weiterer Vorteil der Four-Corner-Fusion gegenüber der PCR wird im Erhalt des lunoradialen Gelenkes gesehen. Kann jedoch das Lunatum bei der Four-Corner-Fusion nicht in der Neutralposition eingestellt werden, kommt es zum Impingement mit der dorsalen Speichenlippe und zur Aufhebung der Extension.

Die Komplikation der Four-Corner-Fusion ist mit Sicherheit die hohe Pseudarthrosen- und Implantatversagerrate. Zunächst fanden Bohrdrähte, verschiedene Staples und kanülierte Schrauben ihre Verwendung, heute häufig die Spider- oder – in ihrer Weiterentwicklung – die winkelstabile Spiderplatte. Da dieses Implantat durch seine exzentrische Montage an der Handwurzel die hier einwirkenden Kräfte nicht immer ausreichend neutralisieren kann, empfehlen wir eine Zusatzosteosynthese der zentralen Säule. Nach unserer Kenntnis existieren nur drei Studien, die die klinischen Ergebnisse nach PCR bzw. Four-Corner-Fusion miteinander vergleichen. Im Bezug auf die funktionellen Ergebnisse, wie Bewegungsfunktion, Kraft, Schmerz, konnte in keiner der Untersuchungen ein signifikanter Unterschied zwischen den beiden Methoden gesehen werden. Nur Stern weist in seiner Arbeit 2005 darauf hin, dass Patienten unter 35 Jahren mit einer PCR deutlich schlechtere Ergebnisse erzielten.

Abb.: Das linke Bild zeigt die Four-Corner-Fusion, das rechte Bild die PCR

Hinsichtlich der Komplikationsrate, wie postoperative Infektionen oder Reflexdystrophie, wurden bei beiden Verfahren keine Unterschiede gesehen. Bei der Four-Corner-Fusion fanden sich jedoch zusätzlich Pseudarthrosen, dorsales Impingement des Lunatums an der dorsalen Speichenlippe sowie implantatspezifische Komplikationen. Die Ergebnisse dieser Untersuchungen entsprechen unseren Erfahrungen und unseren Nachuntersuchungsergebnissen, daher favorisieren wir die PCR zur Behandlung der Radiokarpalarthrose Watson 2 und beginnenden Watson-3-Arthrose.

Autoren:
B. Freudenschuss, A. Pachucki
Korrespondierende Autorin:
Dr. Barbara Freudenschuss
OÄ an der Abteilung für Unfallchirurgie
des LK Amstetten
Krankenhausstraße 1, 3300 Amstetten
E-Mail: barbara.freudenschuss@lknoe.at
tra100330

ACL: Randomisierte Studie schafft Klarheit

Das optimale klinische Management des vorderen Kreuzbandrisses war bislang nicht durch Studien evidenzbasiert untermauert. Nun ist eine randomisierte Studie mit 121 körperlich aktiven 18- bis 35-Jährigen, die einen akuten Riss des vorderen Kreuzbandes erlitten haben, durchgeführt worden. Bei der Studie wurden zwei Behandlungsstrategien miteinander verglichen: eine Therapiemethode mit strukturierter Rehabilitation und sofortiger operativer Rekonstruktion, die andere mit strukturierter Rehabilitation, jedoch nur mit darauffolgender Operation, wenn diese wirklich nötig war. Die Patienten befanden sich zwei Jahre unter Beobachtung. Danach wurden die Ergebnisse anhand von vier Unterskalen im Knee Injury and Osteoarthritis Outcome Score (KOOS) gemessen, die das Allgemeinbefinden der Patienten hinsichtlich Schmerzen, Symptomen, Kniefunktion beim Sport und der von der Kniefunktion abhängigen Lebensqualität berücksichtigen. Die Bewertungsskala reicht von 0–100, wobei 0 als das schlechteste und 100 als das beste Ergebnis gilt.



Aus Gruppe 1 (n=62), in der die Probanden zu Rehabilitation und sofortiger operativer Kreuzbandrekonstruktion randomisiert wurden, wurde nur ein Patient nicht operiert. In Gruppe 2 waren 59 Patienten randomisiert: 23 wurden verzögert operiert und in 36 Fällen war eine alleinige konservative Rehabilitation ausreichend. Im KOOS erreichten jene Patienten, die sich einer frühzeitigen Operation unterzogen, 39,2 Punkte. Jene, die primär nicht operativ versorgt wurden, erzielten mit 39,4 Punkten ein statistisch nicht signifikant unterschiedliches Ergebnis. Daraus lässt sich schließen, dass bei jungen, aktiven Erwachsenen mit akuter vorderer Kreuzbandruptur eine Behandlungsstrategie bestehend aus Rehabilitation plus frühzeitiger ACL-Rekonstruktion der Rehabilitation plus optionaler verspäteter operativer Sanierung nicht überlegen ist.

Quelle:
Frobell RB et al: A randomized trial of treatment for acute anterior cruciate ligament tears. The New England Journal of Medicine 2010; 363: 331-342

ALPHAMED - Ihr kompetenter Partner in der Endoprothetik ...

Einfache Anwendung und höhere Gelenksstabilität durch Verschraubung
3-Dimensionales Design
2 verschiedene Implantatgrößen (6-, 8-Loch)

Material
Rostfreier Stahl und Titan

Anwendung
4-Corner-Fusion
Fusion SC, RSL, SLC und STT

Indikation
Rheumatische und posttraumatische Arthritis
Osteoarthritis
Frakturen
Carpalinstabilität

Spider & Minispider
Interkarpale Teilarthrodese
Hersteller: Integra

ALPHAMED

Zertifiziertes Unternehmen nach DIN ISO 9001:2008
ALPHAMED Medizintechnik Fischer GmbH
Schwarzl Medical Center, Hauptstraße 140, A-8301 Laßnitzhöhe
Tel: +43 3133 2527 office@alphamed-fischer.at
Fax: +43 3133 2527-13 www.alphamed-fischer.at

Medizintechnik

Wirbelsäule | Hand / Fuß | Revision/Tumor | Endoprothetik

Palmare Plattenosteosynthese am distalen Radius – Fehler, Gefahren und Komplikationen

J. Berger, Bad Ischl

Die palmare Plattenosteosynthese am distalen Radius mit winkelstabilen Implantaten hat einen regelrechten Siegeszug angetreten und sich innerhalb weniger Jahre zu einem Standardverfahren entwickelt. Am Beginn der „winkelstabilen Ära" brachten verschiedene Firmen ihre Platten mehr oder weniger gleichzeitig auf den Markt, es fanden sich unterschiedliche Plattendesigns (einreihig, zweireihig etc.), sehr unterschiedliche Plattenstärken, unterschiedliche Verblockungsmechanismen der winkelstabilen Schrauben, Schrauben mit oder ohne Angulationsmöglichkeiten sowie mit unterschiedlichen Angulationsmöglichkeiten, wechselnde Schraubentypen, Stifte etc. Häufig folgten auch rasch hintereinander verschiedene Plattengenerationen. Dies führte in der Praxis dazu, dass manchmal mehrere Implantattypen verschiedener Hersteller gleichzeitig ausprobiert wurden und man plötzlich einer überdurchschnittlich hohen Zahl an teilweise auch schweren Komplikationen gegenüberstand. Mittlerweile wurde reichlich Erfahrung gesammelt, sodass kritische Punkte dieser Methode, häufige Probleme, Fehler und Komplikationen bekannt sind.

Die in der Praxis auftretenden Probleme betreffen im Wesentlichen folgende Bereiche:

1. Präoperative Abklärung und Operationszeitpunkt:
Die palmare Plattenosteosynthese ist sehr gut geeignet, die meisten extra- und intraartikulären Frakturen mit metaphysärer Trümmerzone bzw. mangelnder Abstützung zu stabilisieren, komplexe Frakturformen sollten aber präoperativ mittels CT abgeklärt und vorzugsweise sekundär, nach exakter Planung operiert werden.

2. Implantatwahl:
Einreihige oder zu schwach dimensionierte Platten sind nur für stabile Frakturformen als Alternative zur konservativen Therapie geeignet. Standard sind zweireihige Platten mit Angulationsmöglichkeit für die Schrauben (Ziel ist das Schaffen eines zweireihigen dreidimensionalen Gitters zur Gelenksflächenabstützung). Bei winkelstabilen Platten hat man im Gegensatz zu früher beim Eindrehen der Plattenschrauben keine direkte Kontrollmöglichkeit bezüglich Knochenqualität und evtl. Schraubenlage in einem Frakturspalt. Um ein Durchschneiden von Schrauben ins Gelenk zu vermeiden, sollte man daher immer einen ausreichenden Abstand zur Gelenksfläche einhalten.

3. Zugangsprobleme:
Der Hautschnitt längs entlang der FCR-Sehne ist mittlerweile Standard, mit Eingehen in die Tiefe radial der FCR-Sehne. Zentrale Längsschnitte mit Zugang ulnar der FCR-Sehne können zu narbigen Adhäsionen des Nervus medianus selbst oder seines Ramus palmaris führen, mit sehr unangenehmen Beschwerden.
Wichtig ist auch, dass man den Muskelbauch des Musculus flexor pollicis longus exakt darstellt und vom M. pronator quadratus separiert; wenn man bei der Refixation des M. pronator quadratus den FPL mitfixiert, kann dies hartnäckige Bewegungseinschränkungen des Daumens verursachen.

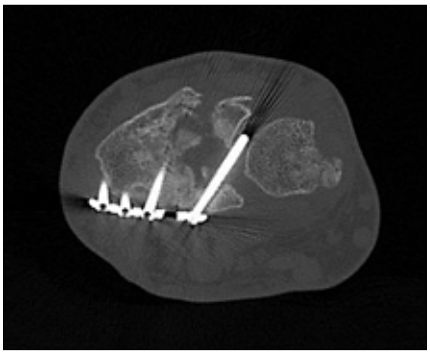
Abb.

4. Technische Probleme intraoperativ:
Wenn Schrauben nicht korrekt verblockt werden oder durch zu starke Angulation nicht winkelstabil eingebracht werden, kann es zu einem Versagen der Osteosynthese kommen oder aber zu Sehnenrissen durch palmar überstehende, gelockerte Schrauben. Zu weit distal angelegte bzw. nach palmar abstehende Platten können ebenfalls zu Beugesehnenrissen führen.
Nach dorsal überstehende Schraubenspitzen verursachen andererseits immer wieder Strecksehnenrisse, vor allem im 3. und 4. Strecksehnenfach – die distalen Schrauben daher immer 2mm kürzer wählen als gemessen!
Ungenügende Einstellung im Bildwandler und „schlampige Röntgenkontrollen" (zum Beispiel Gelenksspalt des distalen Radioulnargelenks nicht orthograd eingestellt) führen dazu, dass intraartikuläre Schraubenlagen oft lange Zeit nicht bemerkt werden und es dadurch zu schweren irreversiblen Gelenkszerstörungen kommt. Wichtig ist auch die exakte Versorgung von Begleitverletzungen, beispielsweise SL-Band-Rupturen.

Autorin:
Prim. Dr. Johanna Berger
Landeskrankenhaus Bad Ischl
Dr.-Mayer-Straße 8–10
4820 Bad Ischl
E-Mail: johanna.berger@gespag.at
tra100332

Unfallchirurgie bei Kindern
Kompendium der Kindertraumatologie

Verletzte Kinder optimal behandeln: Die unfallchirurgische Versorgung von Kindern und Jugendlichen erfordert spezielle Kenntnisse. Altersspezifische Verletzungsmuster, die besonderen Eigenschaften eines wachsenden Skeletts und der jeweilige Entwicklungsstand der jungen Patienten müssen bei der Diagnostik und Therapie berücksichtigt werden.
Die Autoren informieren übersichtlich und praxistauglich über wesentliche Besonderheiten einer kindgerechten Behandlung: von typischen Frakturformen bis zu notwendigen Verlaufskontrollen und Nachbehandlungen.

- Frakturklassifikation
- Bildgebende Diagnostik
- Knochenbruchheilung, Wundversorgung
- Frakturen und Luxationen des Bewegungsapparats
- Schädelhirntrauma, Gesichtsschädelverletzungen
- Verbrennungen
- Kindesmisshandlung
- Antibiotikatherapie
- Schmerztherapie bei Traumapatienten

Annelie-Martina Weinberg/Dorien Schneidmüller
Unfallchirurgie bei Kindern
Kompendium der Kindertraumatologie
Deutscher Ärzte-Verlag Köln 2010, 340 Seiten, EUR 71,90
ISBN: 978-3-7691-1228-3

Leistungssteigerung im Sport

„Citius, altius, fortius“ ist ein Wesensmerkmal des modernen Sports. Allerdings wird das Streben nach immer höherer Leistung seit geraumer Zeit kontrovers diskutiert und mehr oder weniger als nutzlos bezeichnet. Begründet wird dies unter anderem damit, dass nur Doping ein Anknüpfen an vergangene Rekorde ermöglichte und die Subjektpotenziale nahezu ausgeschöpft seien. Insofern ergibt sich im Sinne der sachlichen Argumentation die Notwendigkeit, aufzuzeigen, inwieweit etwaige Leistungsressourcen ausgeschöpft sind und wo neue erschlossen werden können. Diesem aktuell dringlichen Anliegen fühlt sich das vorliegende Buch verpflichtet und stellt dabei verschiedene Ansätze zur weiteren Steigerung sportlicher Leistung vor. Weiters werden eigene Ergebnisse präsentiert und fachübergreifend eingeordnet.

Sven Michel
Leistungssteigerung im Sport.
Ansätze – Studien – Ergebnisse
Verlag Dr. Kovač, Hamburg 2010, 350 Seiten, EUR 95,–
ISBN-10: 3-8300-5200-6, ISBN-13: 978-3-8300-5200-5

MED-HOLD

ITS
CHO

I.T.S.
Product Launch
07.10.2010
Stand #2

Weitere Informationen finden Sie unter:
www.choice.med-hold.com

Kontaktieren Sie uns unter:
choice@med-hold.com

emergency team for broken bones®

Perkutane Verschraubung beim frischen Kahnbeinbruch – Methode der Wahl?

Hat die Diagnose Kahnbeinfraktur früher eine Immobilisation im Unterarmgips für mindestens 8–12 Wochen bedeutet, so haben wir heute die Möglichkeit, diese Fraktur mittels perkutaner Verschraubung und gipsfreier Nachbehandlung zu versorgen.

A. Meznik, Wien

Methode

Seit dem Jahre 2001 wird im Unfallkrankenhaus Meidling dem Patienten mit Kahnbeinfraktur die perkutane Verschraubung mittels Herbertschraube angeboten. Die Patienten werden alle in der Handambulanz über die Verletzung, die konservative und die operative Behandlung aufgeklärt. Präoperativ wird in der Regel eine CT durchgeführt, um den Frakturverlauf genau darzustellen und die Platzierung der Schraube besser planen zu können. Bei unsicherem Nativröntgenbefund wird eine MRT durchgeführt.

Die Operation wird in der Regel in Plexusanästhesie durchgeführt. Postoperativ wird das Handgelenk bis zur Wundheilung zwecks Schmerzreduzierung mittels einer abnehmbaren Schiene ruhiggestellt. Der Patient muss sein Handgelenk allerdings für 3 Monate schonen. Nach 4 Wochen wird die erste Röntgenkontrolle durchgeführt. Nach 3 Monaten bzw. nach 6 Monaten und nach einem Jahr werden weitere Röntgenkontrollen veranlasst. Bei diesen Röntgenkontrollen werden die Patienten auch klinisch nachuntersucht.

Wir haben 312 Kahnbeinfrakturen mittels perkutaner Verschraubung versorgt. Die Operationen wurden von lediglich 3 Operateuren durchgeführt. Alle Krankengeschichten wurden aufgearbeitet und die Röntgenbilder durchgesehen.

241 Patienten konnten mittels Krankengeschichte und Röntgenbildern zumindest über 3 Monate nachkontrolliert werden. Es handelte sich um 216 Männer und 25 Frauen mit einem Durchschnittsalter von 32,8 Jahren, der jüngste Patient war 14 Jahre, der älteste Patient 79 Jahre alt. 206 Frakturen lagen im mittleren Drittel, 14 am Übergang proximales/mittleres, 21 am Übergang mittleres/distales Drittel. 205 Frakturen verliefen quer, 25 horizontal und 11 vertikal. Der Operationszeitpunkt war durchschnittlich 1,5 Wochen nach dem Unfall.

Ergebnisse

Auffallend war die kurze Rehabilitationszeit. Die Patienten benötigen in der Regel keine Physio- oder Ergotherapie. Auch konnte eine schnellere knöcherne Heilung der Fraktur im Vergleich mit konservativ behandelten Patienten erreicht werden. So war nach durchschnittlich 7,1 Wochen die Fraktur auf den Nativröntgenbildern durchgebaut. In 8 Fällen kam es zur Ausbildung einer Pseudarthrose, das entspricht 3,3 Prozent. In einem Fall war wahrscheinlich eine zu kurze Schraube, welche das proximale Fragment nicht genügend fasste, Ursache der Pseudarthrose. Leider haben 5 dieser Patienten ihre handwerkliche Arbeit 4 Wochen nach der Operation wieder aufgenommen, ein Patient spielte bereits nach zwei Wochen als Tormann in einem Amateurfußballverein.

Eine dieser Pseudarthrosen wurde mit einer Spongiosaplastik zur Ausheilung gebracht, die anderen 7 Patienten wünschten keine weitere Operation.

In einem Fall überragte die Schraubenspitze den proximalen Kahnbeinpol. Nach knöcherner Heilung wurde die Schraube entfernt.

Abb.: Kahnbein perkutan verschraubt, CT nach 4 Wochen

Schlussfolgerungen: Wir empfehlen unseren Patienten weiterhin die Versorgung der frischen Kahnbeinfraktur mittels perkutaner Verschraubung, da sie uns die Methode der Wahl zu sein scheint. Wichtig erscheint uns eine exakte Platzierung der Schraube, sowohl was die Eintrittsstelle betrifft als auch die Positionierung der Schraubenspitze im proximalen Kahnbeinpol.

Der Patient darf das Handgelenk für 3 Monate nicht belasten. Ebenso sind Sportarten wie Fußball, Eishockey etc. unbedingt zu vermeiden, da die Gefahr eines neuerlichen Sturzes uns als zu groß erscheint. Die Patienten werden schon präoperativ darauf hingewiesen und unterschreiben dies auch im Rahmen der OP-Aufklärung.

Autoren:
A. Meznik, J. Rois, R. Mittermayer
Unfallkrankenhaus Meidling der AUVA
Korrespondierender Autor:
Dr. Alexander Meznik
E-Mail: aon.912240423@aon.at
tra100334

2. JAHRESTAGUNG DER ÖSTERREICHISCHEN GESELLSCHAFT FÜR TUMORORTHOPÄDIE

Skelettmetastasen
aus interdisziplinärer Sicht

Bild: „Die Fotografen"

Amsos
Austrian Muskuloskeletal Oncology Society

19.–20. November 2010
Congresspark Igls, Tirol

VERANSTALTER:

Univ.-Prof. Mag. Dr. Bernd Stöckl, Vorstand der Orthopädischen Abteilung im LKH Klagenfurt, Kongresspräsident

Univ.-Prof. Dr. Martin Krismer, Vorstand der Universitätsklinik für Orthopädie Innsbruck, Medizinische Universität Innsbruck

Univ.-Prof. Dr. Martin Dominkus, Univ.-Klinik für Orthopädie Med. Uni. Wien, Präsident AMSOS

GESAMTORGANISATION:

convention.group
eine unit der ghost.company

convention.group
Donauwörther Straße 12/1
2380 Perchtoldsdorf
T: +43 1 869 21 23 512
F: +43 1 869 21 23 510
office@conventiongroup.at
www.conventiongroup.at

EFORT 2010

Breites Spektrum deckte alle Interessen ab

Rekorde brach der EFORT-Kongress 2010 in Madrid: Mehr als 8.000 Orthopäden und Traumatologen aus aller Welt trafen von 2. bis 5. Juni in Madrid zum gemeinsamen Kongress der European Federation of National Associations of Orthopaedics and Traumatology (EFORT) und der spanischen nationalen Organisation SECOT (Sociedad Española de Cirugía Ortopédica y Traumatología) zusammen. EFORT-Präsident Prof. Dr. Miklos Szendröi aus Ungarn zeigte sich höchst zufrieden.

Innovative Therapien gegen Knochenmetastasen

Ein Paradigmenwechsel in den Behandlungsansätzen hat in den vergangenen Jahren große Fortschritte ermöglicht. Multidisziplinäre Behandlungsteams entscheiden über die im Einzelfall optimale Therapie. Die Lokalisation und Histologie des Tumors, die Zahl und Lage der Metastasen und eine Reihe von anderen prognostischen Faktoren spielen hier eine Rolle. Wenn Knochenmetastasen rechtzeitig entdeckt werden, kann ein radikaler chirurgischer Eingriff echte Heilungschancen bedeuten. Diese Eingriffe sind relativ schonend. Nach der Entfernung einer Einzelmetastase am Unterarm können Patienten das Krankenhaus in der Regel nach zwei Tagen verlassen. Zunehmend stehen auch neue zielgerichtete Therapien zur Verfügung, die zu einer weiteren Verbesserung der Überlebenschancen beitragen können. Bisher setzten die meisten Chemotherapien an der Verhinderung der Teilung von Tumorzellen an, während neue therapeutische Substanzen wie Sunitinib oder Sorafenib deren Signalwege zerstören und so das Tumorwachstum stoppen können.

Verletzungen durch Airbag und Gurt

Laut einer aktuellen britischen Analyse US-amerikanischer Unfalldaten reduzieren Sicherheitsgurte und Airbags die Zahl von Todesfälle und Beinverletzungen, verursachen jedoch zahlreiche Oberkörperverletzungen. 32,4% der rund 450 untersuchten Verletzungen waren Frakturen, der Rest vor allem Weichteilverletzungen der Oberarme. 74,5% der Brüche betrafen die Unterarme, 21,5% davon aufgrund des Airbags. Unfallchirurgen fordern daher eine technische Innovation.

Biologische Therapieansätze

Moderne Therapieansätze versuchen, den geschädigten Meniskus zu ersetzen statt ihn zu entfernen. Für eine ausgewählte Patientengruppe sind Meniskustransplantationen die Behandlungsoption der Wahl. Das neue Konzept, mit biologischen Prothesen für einen Reparatur- und Regenerationsprozess zu sorgen, hat klare Vorteile gegenüber der Transplantation eines menschlichen Spender-Meniskus – nicht zuletzt aufgrund der sehr begrenzten Verfügbarkeit menschlicher Gewebe- oder Knorpelspenden. Das Problem stellt sich mit den modernen biologischen Prothesen nicht, denn hier werden Kollagen oder ähnliche leicht verfügbare Materialien verwendet. Diese biologischen Materialien werden vom Körper abgebaut, während sich eine neue Meniskusstruktur entwickelt. „Das ist eine biomechanische und eine technische Revolution, die wir hier beobachten“, so Prof. M. Marcacci, Bologna.

Eine andere neue Methode bei Kniebeschwerden sind Thrombozyten-Konzentrat-Injektionen (PlateletRichPlasma – PRP) in das verletzte Gewebe, die aus 20 Minuten lang zentrifugiertem Eigenblut gewonnen werden und sowohl Enzyme als auch Wachstumsfaktoren enthalten. Diese Therapie kann zur Wiederherstellung verletzter Sehnen oder Bänder eingesetzt werden.

Eine der Aufgaben der EFORT ist die Förderung der orthopädisch-traumatologischen Kooperation in Europa mit Kursen, Veranstaltungen, einer E-Learning-Plattform und einem Journal. Nationale Behandlungsregister sollten in Zukunft als Internet-Datensammlung in ganz Europa zur Verfügung stehen. EFORT-Präsident Szendröi forderte zum Benefit der orthopädischen Tumorpatienten eine zentrale Aus- und Weiterbildung der Spezialisten.

Abstracts für den nächsten Kongress von 1. bis 4. Juni 2011 in Kopenhagen, Dänemark, können bis zum 15. September 2010 eingereicht werden: www.efort.org/copenhagen2011.

Bericht: Red.
Quelle: EFORT 2010, 2.–5. Juni 2010, Madrid
tra100336

ÖGU-VERANSTALTUNGEN

12.–13. 11. 2010

41. ÖGU-Fortbildungs-veranstaltung

„SHT – Rehabilitation"
AUVA Wien
Auskunft: Mag. G. Mayr, Mag. A. Bauer
Tel.: +43/1/533 35 42
Fax: +43/1/533 35 42-19
E-Mail: office@unfallchirurgen.at
URL: www.unfallchirurgen.at

14.–15. 1. 2011

42. ÖGU-Fortbildungs-veranstaltung

„Grundlagen der operativen Frakturbehandlung"
Rehabilitationsklinik Tobelbad
Auskunft: Mag. G. Mayr, Mag. A. Bauer
Tel.: +43/1/533 35 42
Fax: +43/1/533 35 42-19
E-Mail: office@unfallchirurgen.at
URL: www.unfallchirurgen.at

27.–28. 5. 2011

43. ÖGU-Fortbildungs-veranstaltung

„Schulter/Ellbogen" AUVA Wien
Auskunft: Mag. G. Mayr, Mag. A. Bauer
Tel.: +43/1/533 35 42
Fax: +43/1/533 35 42-19
E-Mail: office@unfallchirurgen.at
URL: www.unfallchirurgen.at

6.–8. 10. 2011

47. ÖGU-Jahrestagung

„Qualität für Behandelte und Behandler"
Radisson Blu Hotel & Conference Centre Salzburg
Auskunft: Mag. G. Mayr, Mag. A. Bauer
Tel.: +43/1/533 35 42
Fax: +43/1/533 35 42-19
E-Mail: office@unfallchirurgen.at
URL: www.unfallchirurgen.at

11.–12. 11. 2011

44. ÖGU-Fortbildungs-veranstaltung

„Sporttraumatologie" AUVA Wien
Auskunft: Mag. G. Mayr, Mag. A. Bauer
Tel.: +43/1/533 35 42
Fax: +43/1/533 35 42-19
E-Mail: office@unfallchirurgen.at
URL: www.unfallchirurgen.at

SONSTIGE VERANSTALTUNGEN:

15. 10.–16. 10. 2010

Basiskurs Notfallmedizin

Ort: Ärztekammer für Steiermark, Haus der Medizin, Offene Räume
Leiter: Ass. Dr. Gernot Wildner
Info und Anmeldung: Ärztekammer für Steiermark, Fortbildungsreferat
Tel.: +43/(0)316/80 44-37, Frau Hutter
Fax: +43/(0)316/80 44-132
E-Mail: fortbildung@aekstmk.or.at
URL: http://www.med.or.at

17. 10.–18. 10. 2010

Notarztrefresher 610, lack of skills kills

Ort: Institut Pionier der Heerestruppenschule
Information: Elisabeth Kemetzhofer
Tel.: +43/(0)2243/311 55
Fax: +43/(0)2243/318 44
E-Mail: sekretariat@notfallmedizin.or.at
URL: http://www.notarztkurs.at

21. 10. 2010

Forum Handchirurgie

Ort: AKH Linz
Leiter: Dr. Harald Schöffl
Information: maz – Mikrochirurgisches Ausbildungs- & Forschungszentrum, Frau Christina Krenner
Tel.: +43/(0)732/77 03 25
Fax: +43/(0)732/77 03 25-13
E-Mail: office@maz.at

8. 11.–13. 11. 2010

Kurs für Spezielle Notfallmedizin

Ort: Lebring, Feuerwehrschule
Leiter: Univ.-Prof. Dr. Gerhard Prause
Info und Anmeldung: Ärztekammer für Steiermark, Fortbildungsreferat
Tel.: +43/(0)316/80 44-37, Frau Hutter
Fax: +43/(0)316/80 44-132
E-Mail: fortbildung@aekstmk.or.at

26. 11.–28. 11. 2010

Traum[a]tage 10

Ort: Kaprun
Leiter: OA Dr. Michael Hofer
Anmeldung: Sportärztereferat der Ärztekammer Salzburg
Tel.: +43/(0)662/87 13 27-0
Fax: +43/(0)662/87 13 27-10
E-Mail: fortbildung@aeksbg.at

29. 11.–4. 12. 2010

48. Mikrochirurgie-Kurs Wien

Ort: Unfallkrankenhaus Wien Meidling
Leiter: Dr. Friedrich Russe
Information: Sekretariat des Unfallkrankenhauses Wien Meidling, Kundratstraße 37, 1120 Wien, Fr. Waltraud Mörtl
Tel.: +43/(0)1/60 150-2000
Fax: +43/(0)1/60 150-2005
E-Mail: waltraud.moertl.@auva.at
URL: http://www.auva.at/portal/index.html?ctrl:cmd=render&ctrl:window=auvaportal.channel_content.cmsWindow&p_menuid=67079&p_tabid=6

2. 12. 2010

Klinischer Morgen – Unfall

Ort: LKH Steyr, Haus 10
Ausbildungszentrum, 1. Stock, Festsaal
Leiter: Prim. Dr. Josef Bolitschek
Information: Landeskrankenhaus Steyr und Zentrum f. Innere Medizin und Psychosomatik am Standort Enns, Abteilung für Lungenkrankheiten u. TBC-Abt., 4400 Steyr, Sierninger Straße 170

6. 12.–10. 12. 2010

Mikrochirurgischer Extremitätenkurs

Ort: MAZ-Schulungszentrum
Leiter: Priv.-Doz. Dr. Georg Huemer
Information: maz – Mikrochirurgisches Ausbildungs- & Forschungszentrum, 4020 Linz, Industriezeile 36/VII, Christina Krenner
Tel.: +43/(0)732/77 03 25
Fax: +43/(0)732/77 03 25-13
E-Mail: office@maz.at

26. 1. 2011–27. 1. 2011

Fehler und Komplikationen in Diagnostik und Therapie beim Traumapatienten (Was ist warum schiefgegangen?)

Ort: Bad Aussee
Leiter: Univ.-Prof. Dr. Wolfgang Grechenig
Anmeldung und Information über das AO-Kurssekretariat:
Frau Mag. (FH) Sylvia Reischl
Tel.: +43/(0)662/82 75 12-58
Fax: +43/(0)662/82 75 12-28
E-Mail: reischl.sylvia@synthes.com

5.–8. 9. 2012

3rd Termis World Congress 2012

„Tissue Engineering and Regenerative Medicine"
Hofburg Kongresszentrum, Wien
URL: http://www.termis.org/wc2012/

vertebene: Der Jungbrunnen für Ihre Bandscheiben!

Mit vertebene® Bandscheibenkapseln steht seit kurzem eine Nährstoffkombination zur Verfügung, die gezielt Verschleißerscheinungen im Bereich der Bandscheiben entgegensteuern soll. Zu den Besonderheiten dieses neuen Produktes nimmt Apotheker Mag. Dr. Dominik Schantl Stellung.

Sind Gelenks- und Rückenprobleme ein häufiges Problem unserer Zeit?
Dr. Schantl: In den letzten Jahren konnte man eine stetige Zunahme der Erkrankungen des Bewegungs- und Stützapparates beobachten, auch damit verbundene Krankenstände häufen sich. Die Ursachen sind sicherlich v.a. in mangelnder bzw. fehlerhafter Bewegung, Fehlbelastungen und einseitiger Ernährung zu finden.

Sind Nahrungsergänzungsmittel eine gute prophylaktische Option?
Dr. Schantl: Nahrungsergänzungsmittel bzw. Nahrungskonzentrate aus der Natur sind als Ergänzung zu unserer – heute oft wenig wertvollen – Ernährung eine sinnvolle Maßnahme zur Gesund- und Funktionserhaltung der Gelenke und im Speziellen der Bandscheiben. Die Effektivität wird durch regelmäßige Bewegung, insbesondere spezieller Dehnungs- und Streckübungen noch zusätzlich erhöht.

Was ist das Besondere an den neuen vertebene® Bandscheibenkapseln?
Dr. Schantl: Dieses innovative Produkt, welches als erstes Präparat speziell für die Bandscheiben entwickelt wurde, hat für mich zwei große Vorteile. Die Besonderheit liegt einerseits in der oralen Verfügbarkeit der an sich oral instabilen Hyaluronsäure. Mit Hilfe des Kollagens, das ebenfalls als Baustein des Bindegewebes fungiert, wird die Hyaluronsäure quasi zum Bestimmungsort importiert. Die Hyaluronsäure ist ein wichtiges Bindemittel zwischen den Zellen und Hauptbestandteil der menschlichen Gelenksflüssigkeit. Weil sie sehr viel Wasser bindet, ist ein positiver Effekt sofort bemerkbar. Die hohe Druckfestigkeit der Bandscheiben und ihre Funktion als Dämpfungselement werden durch das in der Hyaluronsäure gebundene Wasser bewirkt. Als körpereigene Substanz ist die Hyaluronsäure sehr gut verträglich, allergische Reaktionen sind daher praktisch ausgeschlossen. Sowohl Kollagen als auch Hyaluronsäure fehlen in unserer heutigen Ernährung weitgehend, weshalb eine Substitution sinnvoll erscheint. Ein weiterer wichtiger Inhaltsstoff ist der Bambusextrakt mit einem hohen Gehalt an Kieselsäure/Silizium. Kieselsäure ist ein in der Natur weit verbreitetes anorganisches Element. Im menschlichen Körper ist sie als strukturstabilisierendes Element für die Elastizität des Bindegewebes und somit auch der Bandscheiben von Bedeutung. Die Kieselsäure unterstützt die körpereigene Kollagenbildung sowie die Glucosaminbildung. Die essenzielle Aminosäure L-Lysin, Glucosamin und Vitamin C komplettieren die Nährstoffkombination.

Welche Tipps können Sie den Anwendern von vertebene® Bandscheibenkapseln zusätzlich geben?
Dr. Schantl: Wichtig ist, ergänzend zur Nährstoffzufuhr auch ein gezieltes Bewegungsprogramm zu machen. Das den vertebene® Bandscheibenkapseln beigepackte Vitalprogramm beinhaltet einfach dargestellte Dehn- und Streckübungen, die den Kreislauf nicht belasten und somit für jede Altersgruppe geeignet sind. Werden die Übungen regelmäßig durchgeführt, sorgen sie für eine verbesserte Nährstoffversorgung der nicht durchbluteten Bandscheiben. Die „Saugwirkung" der Bandscheiben wird sozusagen verstärkt, die Nährstoffe gelangen vermehrt an den Bestimmungsort.

jetzt **neu** in Ihrer Apotheke!

PZN 3441348

www.vertebene.at

vertebene
Bandscheibenkapseln

www.vertebene.at

Volare 2.4 mm LCP Distale Zwei-Säulen-Radiusplatte mit variablem Winkel.

Für fragmentspezifische Frakturfixierung durch Verriegelung mit variablen Winkeln.

SYNTHES®

Instrumente und Implantate geprüft und freigegeben von der AO Foundation

Synthes Österreich GmbH
Karolingerstr. 16, 5020 Salzburg
Tel. +43 662 82 75 11
info.austria@synthes.com
www.synthes.com