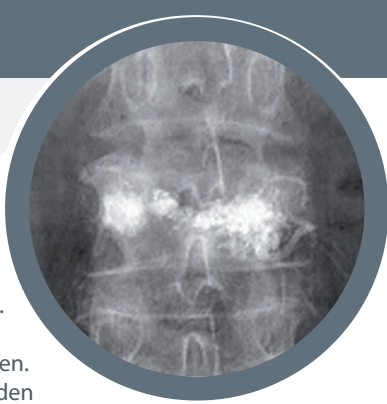


Bei der Vertebroplastie wird in Bauchlage minimalinvasiv über eine Hohlnadel Knochenzement in den Wirbelkörper appliziert und so ein weiteres Einsinken des Wirbels verhindert. Als erweiterte Form kann eine Kyphoplastie durchgeführt werden. Hierbei wird zuerst ein Ballon in den Wirbelkörper eingebracht welcher durch Ausdehnung den Wirbelkörper wieder aufrichtet um wieder eine nahezu physiologische Wirbelkörperhöhe herzustellen. So entsteht ein Hohlraum welcher folgend mit Knochenzement aufgefüllt wird um ein erneutes Einsinken zu verhindern.



#### Konservative Therapie

Stabile Brüche ohne Beteiligung der Hinterkante des Wirbelkörpers können, abhängig vom Alter sowie der Höhenminderung, konservativ behandelt werden. In diesen Fällen wird eine ausreichende Schmerzmedikation verordnet. Die moderne konservative Therapie besteht aus der sogenannten Frühfunktionellen Behandlung. Die Patienten werden nach adäquater Schmerztherapie mit Rumpfstabilisierungsübungen und Heilgymnastik behandelt.

In manchen Fällen muss initial ein Mieder zur Stabilisierung der Wirbelsäule getragen werden. Regelmäßige Röntgenkontrollen werden zur Verlaufsbeurteilung durchgeführt.

#### Folgen eines Wirbelkörperbruches/ Komplikationen

Trotz optimaler Therapie kann es zu chronischen Rückenschmerzen, einer verminderten Körpergröße sowie Ausbildung eines Rundrückens kommen.

Rückenmarksverletzungen können teils reversibel sein, teils bleiben trotz operativer Versorgung Nervenschädigungen bis hin zur Querschnittslähmung bestehen.

Ihre Unfallchirurgen –  
Jederzeit bestens versorgt.



#### Information

Ein Sturz direkt auf den Rücken gegen ein festes Hindernis oder auf das Gesäß mit Stauchung in der Körperlängsachse und resultierenden Biegekräften kann die Wirbelsäule verletzen. Bei Verdacht auf eine Wirbelfraktur sollte möglichst umgehend eine ärztliche Untersuchung mit weiterführender Diagnostik in Anspruch genommen werden.

Eine Verletzung oder Gefährdung des Rückenmarks wird dabei mitbeurteilt.

Je nach Verletzung wird eine konservative oder operative Therapie eingeleitet.

Bei schwerwiegenden Wirbelsäulenverletzungen kann eine Schädigung des Rückenmarks mit Lähmung bestehen bleiben.

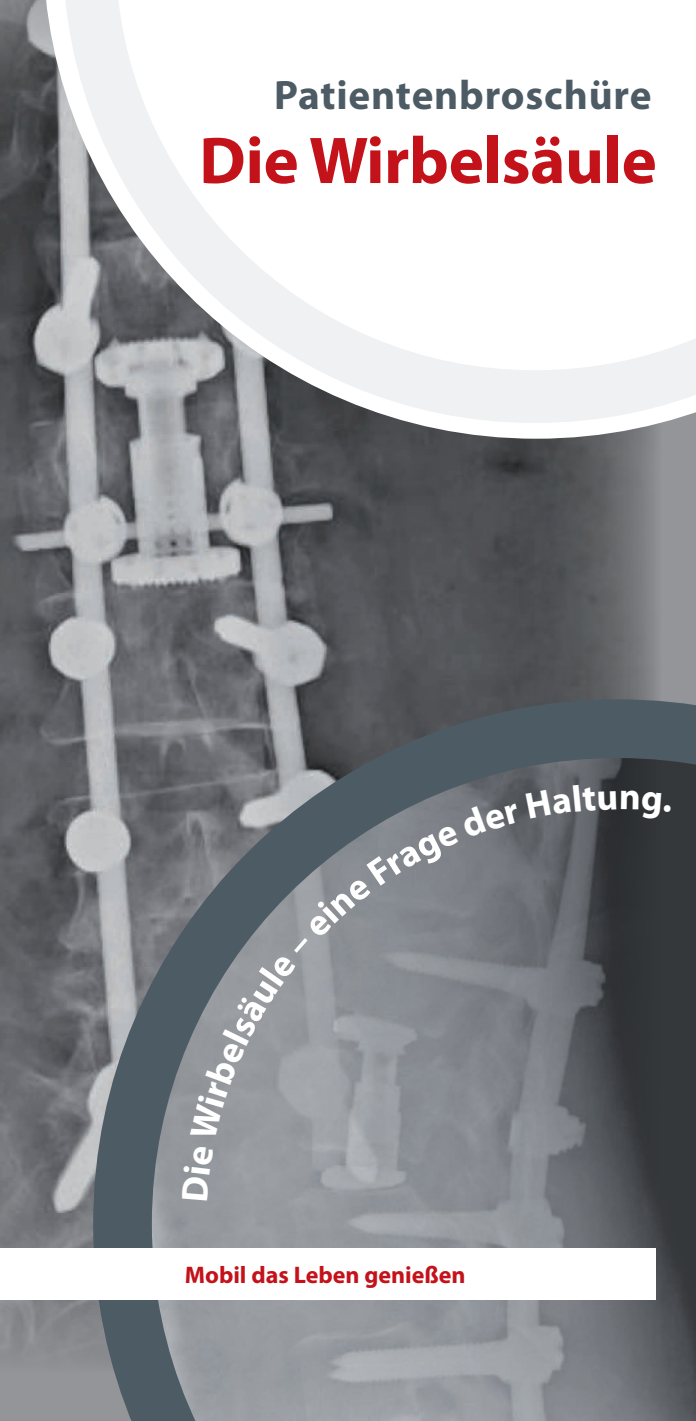Bei Unklarheiten steht Ihnen die Österreichische Gesellschaft für Unfallchirurgie gerne mit Rat und Tat zur Seite.

#### Österreichische Gesellschaft für Unfallchirurgie ÖGU Geschäftsstelle

c/o Mondial Congress & Events  
Mondial GmbH & Co. KG  
Operngasse 20B, A-1040 Wien  
Fax: +43-(0)1-588 04-185  
E-Mail: [office@unfallchirurgen.at](mailto:office@unfallchirurgen.at)  
URL: [www.unfallchirurgen.at](http://www.unfallchirurgen.at)

Ihre Unfallchirurgen –  
Jederzeit bestens versorgt.

## Patientenbroschüre Die Wirbelsäule



Die Wirbelsäule – eine Frage der Haltung.

Auflage 04 / 2015

Mobil das Leben genießen

## Anatomische Grundlagen

Die menschliche Wirbelsäule setzt sich aus den Halswirbeln, Brustwirbeln, Lendenwirbeln sowie den fusionierten Kreuz- und Steißbeinwirbeln zusammen. Die Fusion der einzelnen Wirbel im Kreuzbein und Steißbein schließt bis zum 30. Lebensjahr ab.

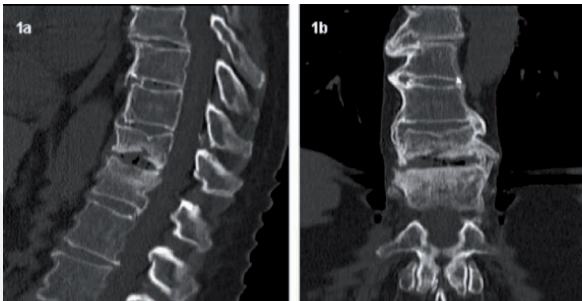
Die Hauptlast der Wirbelsäule tragen die Hals-, Brust- und Lendenwirbel, wobei die einwirkende Energie durch die sogenannten Bandscheiben als elastische Dämpfer zwischen den Wirbeln reduziert wird.

Von den Wirbelkörpern gehen nach rückwärts die Wirbelbögen ab, welche den Spinalkanal umgeben. In diesem verläuft das Rückenmark und gibt seitlich zwischen den Wirbeln die Spinalnerven ab, welche an den entsprechenden Zielort weiter führen.

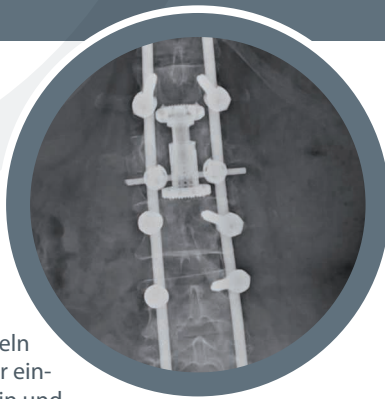
## Unfallmechanismen

Die Hauptursache von Wirbelkörperbrüchen ist die mit steigendem Alter auftretende Osteoporose mit Verlust der Knochendichte und somit erhöhter Brüchigkeit des Knochens. Hierbei brechen die Deckplatten und/oder Grundplatten eines oder mehrerer Wirbelkörper und es entsteht ein sogenannter „Fischwirbel“.

Hauptlokalisation für diese Frakturformen sind die untere Brustwirbelsäule sowie die Lendenwirbelsäule.



Ihre Unfallchirurgen –  
Jederzeit bestens versorgt.



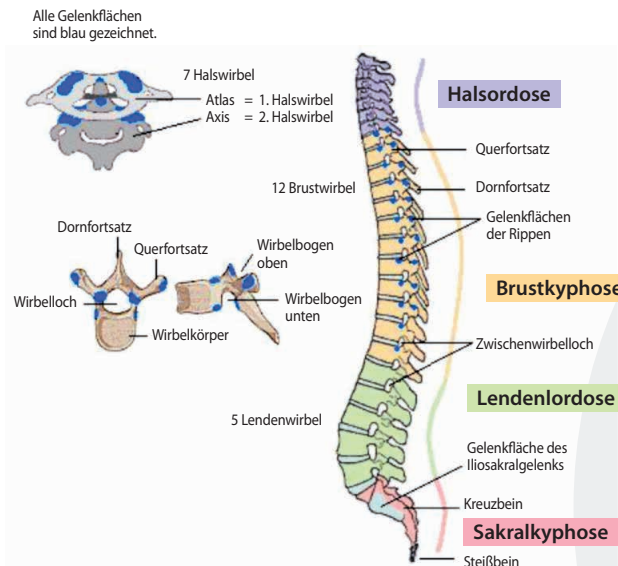
Wirbelkörperfrakturen können auch traumatisch durch einen Unfall bedingt sein. Ursachen sind in diesen Fällen entweder direkte Krafteinwirkung (z.B. Sturz auf Rücken) oder indirekte Stauchungskräfte (z.B. Sturz aus großer Höhe).

## Symptome

Wirbelkörperbrüche sind vor allem in den ersten Wochen bei Bewegung und/oder in Ruhe schmerzhaft, entweder nur lokal im Bereich des gebrochenen Wirbels oder in die Umgebung ausstrahlend. Kommt es durch den Bruch auch zu einer Verletzung des Rückenmarks zeigt sich diese je nach Ausmaß durch Sensibilitätsstörungen und eventuell Lähmungen vor allem in Armen oder Beinen. Funktionsstörungen der Blasen- oder Darmentleerung können ebenfalls auftreten.

## Diagnostik

Wie bei allen Verletzungen oder Erkrankungen wird anfangs der Unfallhergang sowie die bisherige Krankengeschichte erfragt und eine klinische (= körperliche) und neurologische Untersuchung durchgeführt. Bildgebende Verfahren (Röntgen, Computertomographie, Magnetresonanztomographie) vervollständigen die Diagnostik.



Ihre Unfallchirurgen –  
Jederzeit bestens versorgt.

Entscheidend für das weitere Procedere ist die Stabilität einer Wirbelkörperfraktur. Instabil werden diese Brüche bei Beteiligung der hinteren Wand des Wirbelkörpers bezeichnet, da in diesen Fällen mit einer Verletzung des Rückenmarks zu rechnen ist.

## Therapie

Die Therapieentscheidung wird anhand der Stabilität/Instabilität der Fraktur, der neurologischen Ausfälle, des Alters und der Lebensgewohnheiten des Patienten sowie der Schmerzsymptomatik getroffen. Generell ist unabhängig von der Frakturart vor allem bei älteren Patienten eine Knochendichtemessung zur Feststellung des Osteoporosegrades zu empfehlen und eine entsprechende Osteoporoseprophylaxe zu beginnen.

### Operative Therapie

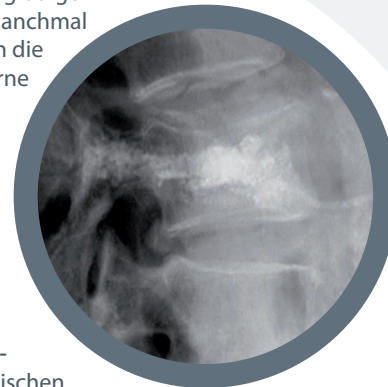
Instabile Frakturen mit oder ohne Rückenmarksläsion müssen operiert werden. Sollte der Wirbelkörper stark an Höhe verloren haben (Sinterungsbruch), sollte dieser ebenfalls in Abhängigkeit vom Alter und Gesundheitszustand der Patienten operiert und aufgerichtet werden.

Möglichkeiten der operativen Versorgung:

... **Spondylodese**: hier wird durch ein überbrückendes System aus Stangen und Schrauben der gebrochene Wirbelkörper an den angrenzenden Wirbeln stabilisiert.

Je nach Frakturart und Rückenmarksverletzung kann zusätzlich eine Dekompression des Rückenmarkskanals erforderlich sein. Bei höhergradigen instabilen Brüchen ist es manchmal auch notwendig, zusätzlich die betroffenen Wirbel von vorne durch einen sogenannten Cage (Wirbelkörperersatz) aus Titan oder aus dem eigenen Knochen (Beckenkamm) zu stabilisieren. Dieser Eingriff wird meistens zeitlich versetzt durchgeführt.

... **Vertebroplastie/Kyphoplastie**: v.a. bei osteoporotischen Frakturen.



Ihre Unfallchirurgen –  
Jederzeit bestens versorgt.