

# JATROS

## Orthopädie & Traumatologie Rheumatologie

EUR 9,- Jahrgang 26/2021 ISSN 1997-8308 Österreichische Post AG, MZ 09Z038204M, Retouren an PF 555, 1008 Wien, Universimed CMC GmbH, Markgraf-Rüdiger-Straße 6-8, 1150 Wien

1/2021

CHIRURGISCHER NOTFALL

**Akutes  
Kompartmentsyndrom  
der Extremitäten**

TUMORORTHOPÄDIE

**Proximaler Humerusersatz  
bei malignen  
Knochtumoren**

ÖSTERREICHISCHE STUDIE

**Wie depressiv  
sind Rheumapatienten  
wirklich?**



FOKUS

**Notfälle in Orthopädie  
und Traumatologie**

# AMGEVITA® - DAS ADALIMUMAB

vom Pionier und Innovator in der Biotechnologie<sup>1</sup>

## WAS DAHINTER STECKT MACHT DEN UNTERSCHIED

- ✓ Geringere Schmerzen an der Einstichstelle\*<sup>2</sup>
- ✓ Bewährter Fertigen mit >60 Millionen verkauften Einheiten\*\*
- ✓ Lückenlose Lieferzuverlässigkeit aller Produkte.<sup>3</sup>

CITRATFREI\*

**AMGEN**®

**AMGEVITA**®  
(adalimumab)

1. Amgevita® FKI. 2. Kaur P et al., AMCP 2017: Abstract M2. 3. Schipper R et al. BOPA 2018; Abstract 32.

\* Citratfreie Formulierungen waren im Vergleich mit citrathaltigen Formulierungen mit reduzierten Schmerzen an der Einstichstelle assoziiert. (Laursen T, et al. Basic Clin Pharmacol Toxicol. 2006;98:212-221.; Krishnan E, et al. ECCO 2018, P497.)

\*\*Amgen Data on file



T. Heinz, Wien  
P. Puchwein, Graz

## Sehr geehrte Leserinnen und Leser!

Ich habe das Glück gehabt, in eine der bislang wohl innovativsten und erfolgreichsten Ären der Unfallchirurgie hineingeboren worden zu sein. Erleben durfte ich rasante Entwicklungen, ich möchte nur als Beispiel die Verlagerung der frakturunterstützenden Kraftträger von der Oberfläche des Knochens in den Intramedullärraum nennen. Wir beide – Paul eine halbe Generation nach mir – haben aber auch teilnehmen dürfen an der für das Volkwohl sehr entscheidenden Professionalisierung im Schwerstverletztenmanagement. Zu unserem Leidwesen ist es aber gerade dieser außergewöhnliche Teil im unfallchirurgischen Spektrum, der durch die Zusammenlegung der Fächer Gefahr läuft, auf der Strecke zu bleiben. Musste man in den sechs Jahren einer Facharztausbildung für das Sonderfach Unfallchirurgie schon von den ersten Tagen an seine Aufmerksamkeit und seinen Wissens- und Erfahrungsdrang kontinuierlich dieser Aufgabe widmen, so sind die derzeitigen Ausbildungsgegebenheiten nicht mehr ausreichend, um als fertiger FA diesen Anforderungen gerecht zu werden. Hinterfragt man generell, in welchem Umfang die Ausbildungsinhalte der neuen Ausbildungsordnung vermittelt werden können, welche Ausbildungsstätten imstande sind, all die Clusterinhalte komplett und ausreichend zu vermitteln, so muss speziell bei der Vermittlung der Notwendigkeiten für ein adäquates Polytraumamanagement ein quantitatives, qualitatives wie auch zeitbegründetes Defizit verifiziert werden. Es fehlt zunehmend sowohl an Ausbildungsstätten für die so umfangreiche Thematik als auch an Zeiten, in welchen Wissen und Praxis in der Schwerstverletztenversorgung ausreichend vermittelt werden können.

Just als jene Generation der Verantwortungsträger, die für die Fortentwicklung und die Qualitätssteigerung der unfallchirurgischen Versorgung gesorgt hatten, aus ihren Funktionen und Verantwortungen ausgeschieden sind, wurde mit der Aufgabe der Eigenständigkeit eine Reduktion dieser Parameter in Kauf genommen.

Man hat Migrationsprobleme als Begründung für die Veränderung im Sinne der Aufgabe des Sonderfaches Unfallchirurgie genannt, auch wurde immer wieder argumentiert, dass seitens des zuständigen Ministeriums Druck zur Aufgabe des eigenständigen Faches ausgeübt wurde, die Zusammenlegung der Fächer also unabwendbar gewesen sein soll. In dieser Situation waren aber ausgerechnet die Wünsche und der Veränderungsdrang der unfallchirurgischen Gesellschaft – auch gegen die Interessen der Kollegen der Orthopädie – taktgebend, hat man anstatt für die bestehende Unfallchirurgie gegen die Eigenständigkeit derselben argumentiert. Viele der Repräsentanten dieser Strategie haben sich mittlerweile ansichtig der Folgen von diesen damaligen Bestrebungen distanziert, aber veränderte Tatsachen sind nun einmal geschaffen.

Die orthopädische Chirurgie war dagegen in den letzten Dekaden einer wahrscheinlich überproportionalen Spezialisie-

rung ausgesetzt. Spezialisten für einzelne Regionen, für einzelne Operationsmethoden, für unterschiedliche Altersgruppen und für spezielle Erkrankungen wie in der Tumorthopädie, agieren als Hochleistungschirurgen mit immer geringer werdenden Komplikationsraten und immer mehr anbietbaren Lösungen für verschiedenste Probleme am muskuloskeletalen System. Die Überschneidung mit anderen chirurgischen Fächern, z. B. bei komplexen Tumoreingriffen, machte zudem auch in der Orthopädie eine zusätzliche Standortspezialisierung nötig. Daneben bietet die Orthopädie auch ein immer größer werdendes Arsenal an konservativen Therapieansätzen, die – wie auch in der Unfallchirurgie – in der Ausbildung vermittelt werden müssen und Gefahr laufen, zwischen den priorisierten OP-Zahlen unterzugehen. Im Gegensatz zur Unfallchirurgie, die eine möglichst breite chirurgische Ausbildung in verschiedensten Regionen benötigt, braucht es in der Orthopädie die Spezialisierung und große Fallzahlen, um in den zunehmenden Registern (z. B. Endoprothesen) nicht „negativ aufzufallen“ und die geforderte Qualität von planbaren Eingriffen konstant zu halten. Aber selbst in einem relativ gut planbaren Fachgebiet, in dem der Patient meist über die Nacht auf den Spezialisten warten kann, wird man, v. a. im Bereich der septischen Orthopädie, der Tumorchirurgie oder der pädiatrischen Orthopädie, eine Verzögerung des Eingriffes auf den nächsten Regelbetriebstag nicht immer vertreten können. Ein gewisses operatives „Dienst-Spektrum“ ist also auch im orthopädischen Fach mandatorisch. Die Zusammenführung zum neuen Fach ist also auch aus orthopädischer Sicht mit Qualitätseinbußen und einer längeren Post-Facharzt-Ausbildung verbunden, da auch hier einige Teilgebiete nur mehr superfiziell tangiert werden können. Man darf aber nicht vergessen, dass unser neues OT-Hybridfach in der Vergangenheit auch schon existiert hat. Ich erinnere mich an meine Turnusausbildungszeit auf der Stolzalpe. Die Abdeckung der Extremitätentraumatologie war Standard wie auch eine Observanz von Schädelhirntraumata. Umgekehrt gab und gibt es wohl keine Unfallchirurgie, die nicht auch ein kleineres oder größeres orthopädisches Spektrum abdeckt, manche sogar ausschließlich.

Es wird nun in der Ausbildung der Fokus auf die Möglichkeiten gerichtet, durch einen Mix an Inhalten aus Traumatologie und Orthopädie eine Tätigkeit im niedergelassenen Bereich zu stärken, und damit verbunden sehr viel Zeit in schwerpunktgebaute Spezialausbildung investiert. So besteht die Gefahr, dass der polytraumatisierte Patient Gefahr läuft, nicht mehr den Standard in der Behandlung zu finden, der in mehreren Jahrzehnten erarbeitet worden ist. Auch das Interesse an dieser schwierigen und aufwendigen, intensiven, meist außerhalb der Kerndienstzeit stattfindenden Aufgabe reduziert sich stetig. So stellen heute junge FÄ im Rahmen von Diskussionen um diese Thematik bereits die Frage, wozu wir diese Inhalte, dieses Wissen und diese Erfahrungen das Polytrauma betreffend denn brauchen. FÄ offensichtlich, die sich wohl nur mehr als Spezialisten für bestimmte Teilaspekte sehen wollen – erinnert sei an die Vision vom „specialist for long bones“ (Szyzkowitz). Die Behandlung von schwer traumatisierten Menschen soll jetzt wieder in die Hände mehrerer Fachgesellschaften gelegt werden, der medial so populäre „emergency room“ könnte ein so penibel aufgebautes Polytraumamanagement ablösen.

Wir stehen nicht an, diese Entwicklung als extrem kritisch zu sehen, sind wir doch der Meinung, dass die Versorgung dieser Patientengruppe zukünftig an nur mehr einzelnen Zentren und die strategische Leitung der Versorgung aus der Hand eines Traumamanagers in die Hände einzelner, mitunter gerade verfügbarer Fachbereiche zu verantworten, einen Rückschritt darstellt. Es ist klar, dass diese Patienten „unattraktiv“ sind, ihre Behandlung ist enorm kostenintensiv, fordert umfangreiches Wissen, viel praktische Erfahrung und auch Aufopferungsbereitschaft. Einige Tausend betroffene Patienten haben auch keine Lobby, spielen in Wählerlisten keine Rolle, belasten System und Intensiveinheiten. Aber gerade Gegenwärtiges, wie der Terroranschlag in Wien, hat gezeigt, dass es fahrlässig ist, dieses Thema als Kernaufgabe der Unfallchirurgie zu vernachlässigen oder Ressourcen und Schockräume einzusparen. Ein zweiter beteiligter Täter oder ein größerer Zeitrahmen für die Tatusführung hätte die Opferzahlen in die Höhe getrieben und präsenste Ressourcen überlastet.

Generell muss man zusätzlich bedenken: Auch andere Fachärzte haben vermehrt tiefer gedeckelte Ressourcen und vor allem wenig Interesse, zu später Stunde in einen Schockraum zu eilen. Beispielsweise wollen und können weder Chirurgen noch Neurochirurgen all die Aufgaben übernehmen, die von Traumatologen nicht mehr wahrgenommen werden könnten. Chirurgen standen uns bei fordernden abdominellen Verletzungen gerne zur Seite, waren aber froh, dass bestimmte Verletzungen ihre Kapazitäten nicht belasteten. Die Versorgung neurochirurgischer Notfälle war bislang sehr gut auf die beiden Fachgebiete verteilt und von vergleichbarem Erfolg gewesen.

Den Versuch, eine Kompensation jetzt nach kritischen Diskussionen und nach Kenntnisnahme der nachträglichen Entwicklung in einer Zusatzausbildung im Sinne einer Spezialisierung zum Traumamanager zu suchen – wohlgermerkt nach einer abgeschlossenen Facharztausbildung –, sehen wir kritisch. Wer die Anforderungen und Notwendigkeiten einer Fachspezialisierung kennt, weiß, wie schwierig und aufwendig eine solche Realisierung ist. Und es stellt sich die Frage, von wem und wo eine solche Zusatzausbildung angeboten werden kann und ob sich Fachärzte und Fachärztinnen finden, die diesen Weg auch gehen möchten und können. Offensichtlich führt derzeit aber kein Weg an einem solchen Lösungsansatz vorbei.

Eine Standortspezialisierung auf wenige Polytraumaversorger in Österreich mag da einerseits argumentativ Sinn machen, andererseits muss ein fertig ausgebildeter OT-Facharzt künftig auch in einem „kleinen Haus“ die Grundprinzipien einer Schwerstverletztenversorgung kennen und beherrschen, da in einigen Fällen der Zustand des Patienten eine Weitertransferierung zu einem spezialisierten Zentrum nicht zulässt. Schwerstverletztenversorgung darf daher kein „add-on“ nach dem FA sein, sondern muss Teil der Basiskenntnisse des neuen FA sein.

Ziel muss es sein, die immer noch regelmäßig vorhandenen Interessen junger Kollegen und Kolleginnen für das Polytrauma als Auftrag zu erkennen, für ihre berufliche Zukunft sichernd tätig zu sein. Diesen jungen Kollegen und Kolleginnen müssen unsere Bemühungen gelten. Sie werden es hoffentlich auch in

Zukunft sein, die Leben retten, junge wie zunehmend auch ältere Schwerverletzte durch ihr Können vor dem Tode bewahren, somit viel Leid und Verlust verhindern. Fachärzte mit zielorientierter Tätigkeit im niedergelassenen Bereich werden hierfür nicht zur Verfügung stehen. Wie will man überdies argumentieren, dass Fachärzte gleicher Kategorie einerseits als Spezialisten für ein eingeschränktes, ordinationsorientiertes Versorgungsspektrum tätig sind, während additiv ausgebildete Traumamanager unter extremen Bedingungen kritische Patienten versorgen? Schon werden Stimmen laut, welche für Letztere nach mehr Bezahlung und neu zu definierenden Arbeitsklassifizierungen rufen. Und wir sind auch der Meinung, dass eine solche Entwicklung, mit „unterschiedlichen Gleichen“ in einer Fachgesellschaft, zu Unruhe und Unstimmigkeiten führt.

Wenn es uns aber in Zukunft gelingt, mehr die ohnedies schon existenten Gemeinsamkeiten zu suchen und nicht nur die trennenden Aspekte zu beleuchten, schaffen wir für die nachfolgenden Generationen eine interessante Perspektive für das neue Fach. Es muss uns aber auch klar sein, dass wir das neue Fach – und was wir darin orthopädisch und traumatologisch verpackt haben und haben wollen – auch aus Sicht des peripheren Hauses sehen müssen. Die Frage, was ein OT-FA am jeweiligen Standort künftig 24/7 leisten können muss, wird die zentrale Frage der Ausbildungsinhalte des neuen Faches sein. Der neue FA muss also in erster Linie ein guter „Akut-Versorger“ sein und damit eine Abdeckung der künftigen bundesweiten OT-Abteilungen und Kliniken darstellen und erst in weiterer Folge lernen, „Dienstleister“ im Elektivbereich zu sein. Letzteres inkludiert bereits eine ausreichende Attraktivität und muss unserer Meinung nach nicht außerordentlich gefördert werden.

Diese Ausgabe soll einen Überblick über häufige Not-/Akutfälle in der Orthopädie und Traumatologie sowie deren Behandlungsstrategien geben. Der orthopädische und traumatologische Notfall ist auch das Thema des gemeinsamen OT-2021-Kongresses ab 27. Mai 2021 in Graz.

Über die weitere Entwicklung der verschiedenen Aspekte, Problemstellungen (bspw. Anerkennung operativer Ausbildungseingriffe, Angebot an Ausbildungsstellen, Fristsetzungsverlängerung für eine Überführung vom alten Sonderfach) und über etwaige konkrete Maßnahmen werden wir im Rahmen des AK Polytrauma der ÖGU berichten, und wir ersuchen alle Interessierten, sich an Diskussion und durch Mitarbeit einzubringen.

Unser nur schleppend eintretendes Begreifen der von unserer Spezies in Gang gesetzten Zerstörung unseres Heimatplaneten, unsere viel zu geringen Reaktionen auf den Klimawandel haben mancherorts bereits fatale Folgen. Verhindern wir also, anders und vernünftig agierend, dass im medizinischen Bereich eine etablierte Qualität in der Behandlung des Polytraumas verloren geht, seien wir zukünftig behutsam in den Entscheidungen.

**Prof. Dr. Thomas Heinz**

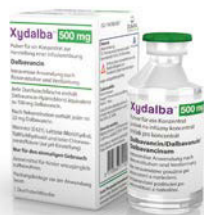**Doz. Dr. Paul Puchwein**

**Xydalba™**  
dalbavancin

**EINFACH. STARK: ABSSSI-THERAPIE  
MIT NUR 1 BIS 2 INFUSIONEN**



Xydalba™ (Dalbavancin), ein **Lipoglykopeptid-Antibiotikum**, für die Behandlung von akuten bakteriellen Haut- und Weichgewebeeinfektionen (ABSSSI) bei Erwachsenen.








**Mögliche Dosierungen:**







- ✓ Einmalige Infusion (1500 mg)
- ✓ Zwei Infusionen (Tag 1: 1000 mg, Tag 8: 500 mg)

**GESELLSCHAFTSMITTEILUNGEN**

- 8 ÖGO
- 10 GOTS
- 11 ÖGU/ÖGOuT

**NOTFÄLLE IN ORTHOPÄDIE UND TRAUMATOLOGIE**

- 12 **Epiphysiolyse capitis femoris: Notfallversorgung**  
C. Chiari, Wien 
- 16 **Amputationen als Notfallsituation**  
G. Hohenberger, Graz 
- 22 **REBOA in der Polytraumaversorgung: State of the Art und Case Report**  
L. L. Negrin, Wien 
- 28 **Das akute Kompartmentsyndrom der Extremitäten**  
B. Maier, Wien 
- 34 **Der maligne Querschnitt: Entscheidungsfindung und Akutversorgung**  
L. Leitner, Graz  
G. Bratschitsch, Graz 

- 38 **Die septische Prothese: ein Kurzüberblick**  
T. Hofstädter, Salzburg  
T. Freude, Salzburg 
- 45 **Nekrotisierende Weichteilinfektionen**  
J. Berger, Bad Ischl 
- 50 **Der native Gelenkinfekt: „State of the Art“-Versorgung**  
P. Proier, Linz  
T. Gotterbarm, Linz  
B. Schauer, Linz 
- 54 **Herausforderung Alterstraumatologie am Beispiel einer 106 Jahre alten Patientin mit hüftgelenknaher Fraktur**  
R. Alzner, Salzburg 
- 60 **Knieluxation: ein sporttraumatologischer Notfall**  
M. R. Jesenko, Wien  
G. Timmel, Wien  
S. Rabel, Wien  
N. Haffner, Wien 
- 64 **Interdisziplinäre Versorgung von Traumapatienten: ein Blick über den Tellerrand**  
L. Wedrich, Wien  
M. Boyce, Wien  
C. Schirmer, Wien  
C. Bach, Wien 

**Wissenschaftliche Beiräte**

D. Aletaha, Wien; W. Anderl, Wien; C. Bach, Wien; N. Böhrer, Linz; P. Bösch, Wr. Neustadt; H. Boszotta, Eisenstadt; M. Breitenseher, Horn; W. Brodner, Krems; E. Cauza, Wien; K. Dann, Wien; M. Dominkus, Wien; U. Dorn, Salzburg; R. Dorotka, Wien; A. Engel, Wien; L. Erlacher, Wien; R. Eyb, Wien; C. Fialka, Wien; M. Friedrich, Wien; R. Ganger, Wien; A. Giurea, Wien; R. Graf, Stolzalpe; W. Graninger, Graz; W. Grechenig, Graz; F. Grill, Wien; J. Grisar, Wien; G. Grohs, Wien; G. Gruber, Graz; K. Gestaltner, Wien; J. Hochreiter, Linz; S. Hofmann, Stolzalpe; L. Holzer, Klagenfurt; H. Imhof, Wien; S. Junk-Jantsch, Wien; F. Kainberger, Wien; R. Kdolsky, Wien; K. Knahr, Wien; R. Kotz, Wien; P. Krepler, Wien; M. Krismser, Innsbruck; W. Lack, Wien; B. Leeb, Stockerau; R. Lunzer, Graz; K. Machold, Wien; R. Maier, Baden; S. Marlovits, Wien; M. Mousavi, Wien; T. Muellner, Wien; S. Nehrner, Krems; T. Neubauer, Horn; M. Nicolakis, Wien; M. Nogler, Innsbruck; A. Pachucki, Amstetten; G. Pflüger, Wien; R. Puchner, Wels; F. Rainer, Graz; H. Resch, Salzburg; P. Ritschl, Wien; K. Schatz, Wien; G. Schippinger, Graz; M. Schirmer, Innsbruck; W. Schneider, Wien; H. Seitz, Judenburg; F. Singer, Laab i. W.; H. Tilscher, Wien; K. Trieb, Wels; H.-J. Trnka, Wien; C. Tschauner, Stolzalpe; A. Ulreich, Gröbming; V. Vécsei, Wien; A. Wanivenhaus, Wien; R. Windhager, Wien; C. Wurnig, Wien; P. Zenz, Wien; J. Zwerina, Wien

## ORTHOPÄDIE &amp; TRAUMATOLOGIE

- 67** Interview  
Hy-Tissue® PRP  
„Mehr therapeutische Möglichkeiten“  
R. Kocher, Judenburg



- 70** Der proximale Humerusersatz bei malignen Knochentumoren  
D. Dammerer, Innsbruck



- 74** Interview  
Mensikusläsion  
„Zuerst überlegen, bevor man zum Punch greift“  
F. Dirisamer, Puchenu



## RHEUMATOLOGIE &amp; OSTEOLOGIE

- 76** Daten aus dem deutschen Covid-19-Register  
Risikofaktoren für schwere Covid-19-Verläufe bei Rheumapatienten
- 78** Pharma-News  
Taltz® bei axialer Spondyloarthritis  
Ixekizumab: stark und anhaltend wirksam im breiten Spektrum der axialen Spondyloarthritis
- 80** Wie depressiv sind Rheumapatienten wirklich?

- 81** Interview  
„Man sollte jedenfalls an Depressionen denken“  
R. Puchner, Wels



- 84** Sequenz- und Kombinationstherapie bei Osteoporose  
H. Resch, Wien



- 86** Mit weniger Cortison auskommen?

- 87** Winzige Partikel, enorme Entzündungsreaktion

- 88** Darmflora beeinflusst Krankheitsaktivität bei rheumatoider Arthritis

- 89** CXCR3-Hemmung als mögliche neue Strategie gegen Osteoporose

- 90** Knochenmetastasen und Osteomalazie  
G. Pfeiler, Wien



- 92** AG Psychorheumatologie  
Rheuma und Psyche: Hilfe zur Selbsthilfe

## Impressum

Herausgeber: Universimed Cross Media Content GmbH, Markgraf-Rüdiger-Straße 6–8, 1150 Wien. E-Mail: office@universimed.com. Tel.: +43 1 876 79 56. Fax: DW 20. Geschäftsführung: Dr. med. Bartosz Chłap, MBA. Chefredaktion: Mag. Christine Lindengrün. E-Mail: christine.lindengruen@universimed.com. Projektleitung: Mag. Manuela Moya. E-Mail: manuela.moya@universimed.com. Lektorat: DI Gerlinde Hinterhözl, Dr. Patrizia Maurer, Mag. Sabine Wawerda. Grafik: Amir Taheri. Produktion & Druck: Print Alliance HAV Produktions GmbH, 2540 Bad Vöslau. Artikel mit grauer Hinterlegung sind im Sinne des Österreichischen Mediengesetzes §26 als Werbung, Promotion oder entgeltliche Einschaltung zu verstehen. Gerichtsstand: Wien. Offenlegung: Herausgeber: Universimed Cross Media Content GmbH (100 %ige Tochter der Universimed Holding GmbH). Eigentümer und Medieninhaber: Universimed Holding GmbH

Bezugsbedingungen Abonnement: Bestellung bei Universimed oder unter [www.universimed.com](http://www.universimed.com). Jahresabo EUR 45,-, Einzelheft EUR 9,- inkl. MwSt. und Versand innerhalb von Österreich; im Ausland zzgl. Versandkosten. ISSN 1997-8308. Das Medium JATROS Orthopädie & Traumatologie Rheumatologie ist für den persönlichen Nutzen des Lesers konzipiert und beinhaltet Informationen aus den Bereichen Expertenmeinung, wissenschaftliche Studien und Kongresse. Namentlich gekennzeichnete Artikel und sonstige Beiträge sind die persönliche und/oder wissenschaftliche Meinung des Verfassers und müssen daher nicht mit der Meinung der Redaktion und des Herausgebers übereinstimmen. Mit der Übergabe von Manuskripten und Bildern gehen sämtliche Nutzungsrechte in Print und Internet an Universimed über. Copyright: Alle Rechte, insbesondere auch hinsichtlich sämtlicher Artikel, Grafiken und Fotos, liegen bei Universimed. Nachdruck oder Vervielfältigung, Verbreitung, Zurverfügungstellung, Vortrag, Vorführung, Aufführung, Sendung, Vermietung, Verleih oder Bearbeitung – auch auszugsweise – nur mit ausdrücklicher schriftlicher Genehmigung durch den Herausgeber. Die wiedergegebene Meinung deckt sich nicht in jedem Fall mit der Meinung des Herausgebers, sondern dient der Information des Lesers. Die am Ende jedes Artikels vorhandene Zahlenkombination (z.B. ■0918) stellt eine interne Codierung dar. Geschlechterbezeichnung: Um die Lesbarkeit der Informationen zu erleichtern, wird bei Personenbezeichnungen in der Regel die männliche Form verwendet. Es sind jedoch jeweils männliche und weibliche Personen gemeint.

OT 2021

# 1. Österreichischer Kongress für Orthopädie und Traumatologie

Wir laden Sie herzlich zum 1. Österreichischen Kongress für Orthopädie und Traumatologie – vom 27. bis 29. Mai 2021 in der Messe Graz – ein.

**D**er Kongress bietet ein umfangreiches Programm bestehend aus wissenschaftlichen Vorträgen, praxisorientierten Workshops und Hands-on-Trainings, z. B.:

- Anatomie-Workshop
- Notfallsimulationen
- Gips-Kurs
- Arthroskopie-Basiskurs
- Manuelle Medizin

Weiters sind Round-Table-Diskussionen, interaktive Falldiskussionen mit App-basierten Votings und themenspezifische Battles geplant.

Es erwarten Sie internationale Top-Experten, darunter Prof. Pape, Prof. Gänsslen, Prof. Renkawitz oder Prof. Ruggieri, sowie spannende Sessions, wie beispielsweise zu den Themen:

- Präklinik Traumaversorgung: Fast Forward
- Early total care vs. damage control
- Schulter- und Ellbogenverletzungen
- Notfälle in der Wirbelsäulenchirurgie
- Kindertraumatologie: Notfälle und Komplikationen
- My worst case

Am Freitag werden zusätzlich wissenschaftliche Flash-Sessions zu aktuellen Forschungserkenntnissen abgehalten und diese mit dem Podium diskutiert.

Themen, die speziell für den orthopädisch/traumatologischen Notfall im niedergelassenen Bereich von Interesse sind, werden unter anderem am Samstag als informative Vorträge, verbunden mit anwendungsorientierten Workshops, geboten.

Die Kongressveranstaltung wird mit 24 DFP-Punkten akkreditiert.

Wir freuen uns auf Ihr Kommen!

PD Tanja Kraus

Prof. Andreas Leithner

Prim. Michael Plecko

PD Paul Puchwein

Prof. Franz Josef Seibert

© W. Steber, LKH-Univ.-Klinikum Graz



**1. Österreichischer Kongress für Orthopädie & Traumatologie**  
 27.-29. Mai 2021, Messecongress Graz  
[www.OT2021.at](http://www.OT2021.at)





A. Leithner, Graz  
P. Puchwein, Graz



# Die österreichische orthopädisch-traumatologische Schule

Die Nähe zwischen Orthopädie und Unfallchirurgie hat in Österreich eine lange Tradition. Bis 1960 wurden Kongresse und wissenschaftliche Sitzungen gemeinsam abgehalten. Wir müssen gemeinsam die exzellente klinische Behandlung von Patienten der Orthopädie bzw. der Traumatologie fortsetzen und weiterentwickeln, um dieser österreichischen orthopädisch-traumatologischen Schule auch weiterhin international die Geltung zu verschaffen, die sie verdient.


Die „Wiener Medizinische Schule“ war vom 18. Jahrhundert bis zum 2. Viertel des 20. Jahrhunderts eines der bedeutendsten Zentren medizinischer Lehre und Forschung sowie klinischer Medizin in Europa, mit Strahlkraft von Wien aus nach Mittel- und Südosteuropa, aber auch darüber hinaus bis nach Amerika.

Man verbindet mit ihr international unter anderem bedeutende Pioniere, wie den Pathologen Carl von Rokitansky, den Chirurgen Theodor Billroth, den Serologen Karl

Auch im unfallchirurgischen Bereich gibt es mit Lorenz Böhler einen ebenso bedeutenden Gründungsvater, dessen Betonung konservativer Frakturheilungen bis heute Geltung hat. Sein Standardwerk von 1929 „Die Technik der Knochenbruchbehandlung“ besitzt noch heute Aktualität. Zudem war Böhler ein wichtiger Befürworter der damals revolutionären Einführung der intramedullären Osteosynthese mittels des Küntscher-Nagels.

Adolf Lorenz und Lorenz Böhler waren auch ein Vorkämpfer der prähospitalen Traumatologie und der Flugrettung. Gemeinsam mit Gert Muhr bildete er zahlreiche, heute renommierte Klinikleiter aus.

Die Nähe der erst später getrennten Fächer kann man auch daran sehen, dass bis 1960 gemeinsame Kongresse und wissenschaftliche Sitzungen abgehalten wurden. Erst wenn wir die letzten 100 Jahre Revue passieren lassen, wird klar, wie bedeutend sowohl die österreichische Orthopädie als auch die österreichische Unfallchirurgie im internationalen Kontext gewesen sind. Wir müssen gemeinsam die exzellente klinische Behandlung von Patienten der Orthopädie bzw. Traumatologie – konservativ und operativ – fortsetzen, stärken, weiterentwickeln und so dieser österreichischen orthopädisch-traumatologischen Schule auch wissenschaftlich weiterhin international die Geltung verschaffen, welche sie verdient.



Adolf Lorenz und Lorenz Böhler

Landsteiner, den Gynäkologen Ernst Wertheim, aber vor allem auch den Begründer der modernen Orthopädie Adolf Lorenz.

Letzterer stellt den Beginn einer Tradition international renommierter Orthopäden dar, die durch Hans Spitzzy und Philipp Erlacher als Gründungsväter der SICOT sowie unter vielen anderen durch Karl Chiari, Rainer Kotz, Reinhard Graf, Martin Salzer, Karl Zweymüller etc. fortgesetzt wurde.

Ein weiterer herausragender Unfallchirurg – Arnold Wittek – war nicht nur Begründer des Grazer Unfallkrankenhauses, sondern – als Orthopäde – auch Begründer der international bekannten orthopädischen Abteilung Stolzalpe.

Harald Tscherner ist bis heute einer der bekanntesten österreichischen Unfallchirurgen. Er hat nicht nur das österreichische traumatologische Know-how in den 70ern nach Deutschland „exportiert“, son-

Autoren:

Prof. Dr. **Andreas Leithner**

Präsident der Österreichischen Gesellschaft für Orthopädie und orthopädische Chirurgie (ÖGO)

Doz. Dr. **Paul Puchwein**

Fachgruppenobmann Unfallchirurgie,  
Ärzttekammer Steiermark

# Verletzungen von Kindern im Sport

Kinder müssen sich ausreichend bewegen und Sport treiben. Neben einer Verbesserung von Kraft und Koordination führt Sport zu mehr Beweglichkeit, Schnelligkeit und Ausdauer sowie einer größeren Leistungsfähigkeit. Regelmäßiger Sport verbessert Herz und Kreislauf, stärkt das Immunsystem und kann chronischen Erkrankungen vorbeugen. Allerdings passieren dabei auch Unfälle.

**G**rundsätzlich muss zwischen akuten Verletzungen und Überlastungsschäden unterschieden werden.

Je nach Sport gibt es unterschiedliche sportartspezifische Verletzungsmuster. Je nach Beanspruchung in der ausgeübten Sportart lässt sich ein höheres oder niedrigeres Verletzungsrisiko abschätzen. Grundsätzlich ist das Verletzungsrisiko bei Sportarten mit Gegnerkontakt (die meisten Ballsportarten und Kampfsportarten) erhöht, ebenso bei Sportarten, die mit hohem Tempo ausgeübt werden (z. B. alpiner Skilauf). Im Schulsport passieren mehr als 50% der Verletzungen bei Ballsportarten. Gehäuft finden sich Hand- und Fingerverletzungen beim Basketball, Handball und Volleyball sowie Fuß- bzw. Sprunggelenkverletzungen beim Fußball.

## Der Unterschied zum Erwachsenen

Verletzungstatistiken zufolge ereignen sich bei Kindern im Vergleich zu Erwachsenen deutlich weniger Muskel-, Sehnen- und Bandverletzungen. Bei Kindern kommt es in rund einem Drittel der Fälle zu Frakturen, zwei Drittel betreffen die obere Extremität. Auch wenn der kindliche Bewegungsapparat – umso mehr, je jünger er ist – ein erhebliches Korrekturpotenzial aufweist und es nach Frakturen häufig zu Spontankorrekturen kommt, ist zu beachten, dass der Körper eine O-Beinstellung besser korrigiert als eine X-Beinstellung.

## Schwachstelle Wachstumsfuge

„Der Bewegungsapparat weist durch die noch offenen Wachstumsfugen, insbesondere im Bereich der Apophysen, eine Schwachstelle auf, die entweder akut oder auch durch chronische Belastung geschädigt werden kann“, erklärt Prof. Dr. Holger Schmitt, Vorsitzender des GOTS-Komitees

## Erster DART-Report erschienen

*Das deutschsprachige Arthroskopieregister DART wächst kontinuierlich. Mittlerweile haben erste Daten die notwendige Robustheit erlangt, die ein seriöses öffentliches Reporting verlangt. Von nun an wird in regelmäßigen Abständen über den Stand des Registers informiert werden. Der erste Bericht zum Thema Kniegelenk ist online auf [www.gots.org](http://www.gots.org) verfügbar.*

*DART ist eine Initiative der Gesellschaft für Arthroskopie und Gelenkchirurgie (AGA), des Berufsverbands für Arthroskopie (BVASK) und der Gesellschaft für Orthopädisch-Traumatologische Sportmedizin (GOTS) in Kooperation mit der Deutschen Gesellschaft für Orthopädie und Unfallchirurgie (DGOU).*

*Die GOTS engagiert sich finanziell bei DART und ermöglicht hiermit eine breit angelegte, multizentrische, unabhängige Registerforschung, welche Erkenntnisse über das Versorgungsgeschehen in der Gelenkchirurgie liefert. Hieraus können zukünftig gemeinsam wirtschaftliche, berufspolitische und medizinische Strategien abgeleitet werden.*

*Neben der Datenanalyse wurde im Jahr 2020 viel Energie darauf verwendet, weitere Regularien des Datenschutzes und der Medizinethik umzusetzen. Aktuell läuft ein koordiniertes Ethikverfahren über die Ethikkommission der Uni Freiburg. Hierdurch kann erreicht werden, dass zukünftige Änderungen an den Registerfragebögen einfacher umgesetzt werden können. Über allem steht jedoch im Rahmen dieses gemeinnützigen Non-Profit-Projekts der Anspruch an maximale Sicherheit bezüglich Datenschutz und Medizinethik, sowohl für unsere ärztlichen Nutzer als auch für die Patienten.*

Kindersportorthopädie. Auch die gelenknahen Epiphysen sind verletzungsanfällig. Je nach Schädigung kann dies zu dauerhaften Problemen führen. „Wird eine Wachstumsfuge direkt durch ein Trauma verletzt, kann es zu einem frühzeitigen Verschließen von Teilen der Wachstumsfuge kommen, woraus sich ein Fehlwachstum mit Achsabweichung ergeben kann. Eine engmaschige Kontrolle einer verletzten Wachstumsfuge ist erforderlich, um möglichst frühzeitig ein Fehlwachstum zu diagnostizieren“, so Schmitt.

Auch – gerade im Leistungssport auftretende – immer wiederkehrende gleichförmige Impulse auf Wachstumsfugen durch intensives Training können Einfluss auf deren Wachstumsverhalten haben. Stauende Belastungen scheinen einen eher

hemmenden Einfluss zu haben, exzentrische Belastungen eher einen stimulierenden. So wird bei Turnern eher ein frühzeitiger Verschleiß der körperfernen Wachstumsfuge der Speiche mit Verkürzung des Unterarmes beobachtet, bei Tennisspielern eher eine Stimulierung mit Verlängerung des Schlagarmes.

Auch die Wirbelsäule des Kindes kann auf intensive sportliche Belastungen reagieren. Neben isolierten Wirbelkörperaufbaustörungen werden stärkere Kyphosewinkel bei sportlich aktiven Kindern und Jugendlichen beobachtet, auch wenn keine pathologischen Winkel resultieren. (red) ■

### Quelle:

Pressemitteilungen der Gesellschaft für Orthopädisch-Traumatologische Sportmedizin (GOTS), November 2020



# Sehr geehrte Kolleginnen! Sehr geehrte Kollegen!

Im Namen der Österreichischen Gesellschaft für Unfallchirurgie und der Österreichischen Gesellschaft für Orthopädie und Traumatologie darf ich Sie herzlich im neuen Jahr begrüßen.

**H**inter uns liegt eine Periode mit höchsten Herausforderungen, die uns teilweise an organisatorische und personelle Grenzen gebracht haben. Gerade aber die Wesensart der orthopädisch-traumatologisch Tätigen, die sich rasch auf ungewohnte Situationen einstellen müssen, hat dazu beigetragen, die anstehenden Probleme bestens zu lösen. Darüber hinaus entwickelten sich neue Formate, die bereits jetzt eine gewisse Eigenständigkeit erreicht haben. Hier sind die laufenden Online-Fortbildungen sowie der gemeinsame ÖGU- und ÖGOuT-Jahreskongress zu nennen, welcher zum Großteil virtuell abgehalten wurde. Die bei diesen Veranstaltungen erreichten Rekordzahlen an Teilnehmern und die abgegebenen Bewertungen beweisen, dass sich diese Formate bewährt haben, und daher wird auch sicher ein Teil der künftigen Fortbildungsveranstaltungen in dieser Form weitergeführt werden.

Ob der Jahreskongress 2021 wieder auf digitaler Basis oder im „real life“ abgehalten wird, kann zum jetzigen Zeitpunkt noch nicht entschieden werden und hängt natürlich von den Entwicklungen der Corona-Pandemie ab. Jedenfalls wird die Entscheidung darüber zeitgerecht erfolgen, sodass ein so breit gefächertes Kon-



gresssthema wie die minimal invasiven Methoden von entsprechend vielen Kolleginnen und Kollegen – am liebsten natürlich wieder vor Ort in Salzburg – verfolgt werden kann.

Hinsichtlich der Entwicklung des Sonderfaches Orthopädie und Traumatologie werden in den nächsten Monaten die Schwerpunkte auf den Themen Niederlassung, Umsetzung der Konzepte für die Schwerverletztenversorgung in der täglichen Praxis (Schlagwort: „Trauma-Netzwerk“) sowie die Erarbeitung eines Ausbildungskonzeptes für die Spezialisierung „Spezielle Unfallchirurgie“ liegen. Dazu wurden bereits Arbeitsgruppen gebildet, und ich freue mich, Sie über deren Arbeit in den nächsten Präsidentenbriefen näher zu informieren. Weitere wesentliche Punk-

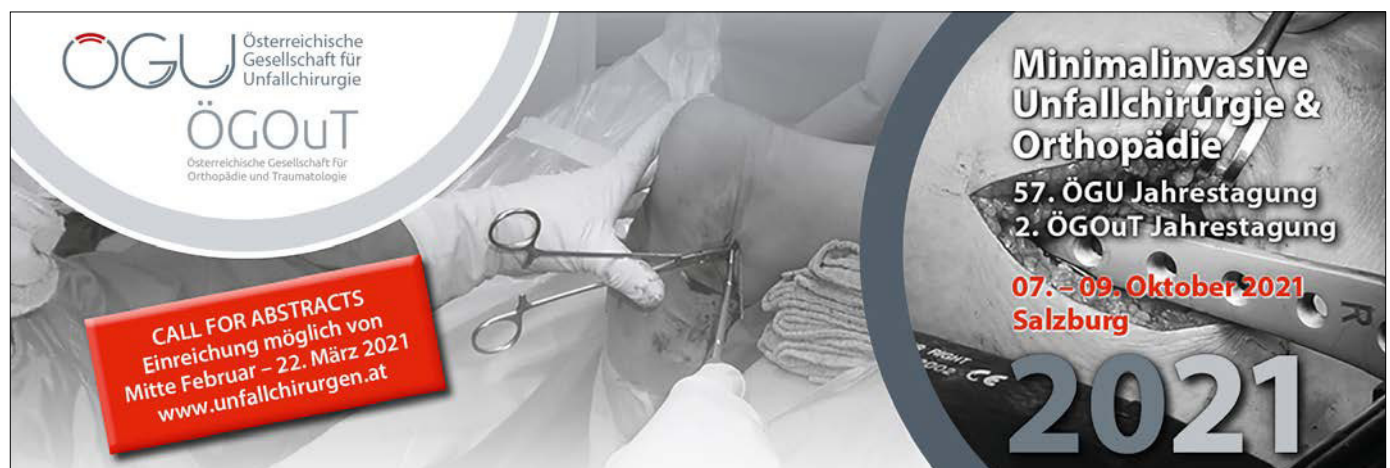te werden die Kommunikation mit den (standes)politischen Institutionen im Sinne einer dringend notwendigen Fristenerstreckung bei der neuen Ausbildungsordnung und auch die Kontakte zwischen den Fachgesellschaften sein.


In diesem Sinne wollen wir das Jahr 2021, das uns sicher mit unterschiedlichsten Herausforderungen begleiten wird, tatkräftig beginnen und hoffen, viele der gesteckten Ziele für unsere Kolleginnen und Kollegen zu erreichen. ■

Prim. Dr. **Thomas Neubauer**

Präsident der Österreichischen Gesellschaft für Unfallchirurgie (ÖGU)

Präsident der Österreichischen Gesellschaft für Orthopädie und Traumatologie (ÖGOuT)





# Epiphysiolysis capitis femoris: Notfallversorgung

Die Epiphysiolysis capitis femoris (ECF) oder „slipped capital femoral epiphysis“ (SCFE) wird häufig als „orthopädischer Notfall“ bezeichnet. Eine differenzierte Herangehensweise ist jedoch entscheidend, um die seltenen Fälle, die tatsächlich einer notfallmäßigen Akutversorgung bedürfen, von jenen, die einer zeitnah geplanten Operation zugeführt werden sollten, zu unterscheiden.

**D**ie ECF ist durch das Abrutschen der proximalen Femurepiphyse vom Schenkelhals gekennzeichnet. Dabei reißt der perichondrale Ring, der beim Jugendlichen dünner ist als bei Kindern. Es entsteht eine typische Deformität, bei der die Epiphyse im Acetabulum verbleibt und der Schenkelhals eine anteriore und außenrotierte Translation erfährt. Das Ausmaß der posterioren Dislokation der Epiphyse ist variabel.

Der typische ECF-Patient ist männlich, adipös und zwischen 10 und 14 Jahre alt. Die klinische Präsentation variiert stark. Jene Patienten, die üblicherweise als Akutpatienten eingeliefert werden, sind plötzlich gehunfähig, haben starke Schmerzen und können die betroffene Extremität nicht belasten.

Für diese Patientengruppe hat Loder 1993 die Klassifikation der instabilen ECF etabliert.<sup>1</sup> In dieser Arbeit wurde gezeigt, dass die Instabilität den entscheidenden prognostischen Faktor darstellt und instabile ECFs mit einem schlechteren Outcome einhergehen. Die instabile ECF wurde durch Gehunfähigkeit bzw. Nichtbelastbarkeit der Hüfte aufgrund von Schmerzen trotz Verwendung von Krücken unabhängig vom Zeitpunkt des Beschwerdebegins definiert. Die Dauer der Symptome sagt nichts über die Stabilität der Epiphyse aus. Bei genauer Anamneseerhebung liegt der Beschwerdebeginn oft Wochen zurück. In sehr vielen Fällen erfolgt die Diagnosestellung stark verzögert.<sup>2</sup> Grund ist der oft schleichende Beginn der Beschwerden. Die Schmerzen werden häufig in das Kniegelenk projiziert. Die Beweglichkeit der Hüfte ist eingeschränkt. Die Innenrotation ist aufgehoben; es entwickelt sich das typische Drehmann-Zeichen, bei dem das Bein bei Beu-

gung des Hüftgelenks in Außenrotation und Abduktion ausweicht. Je nach Zeitverlauf sind die Patienten gehunfähig oder zeigen ein hinkendes Gangbild.

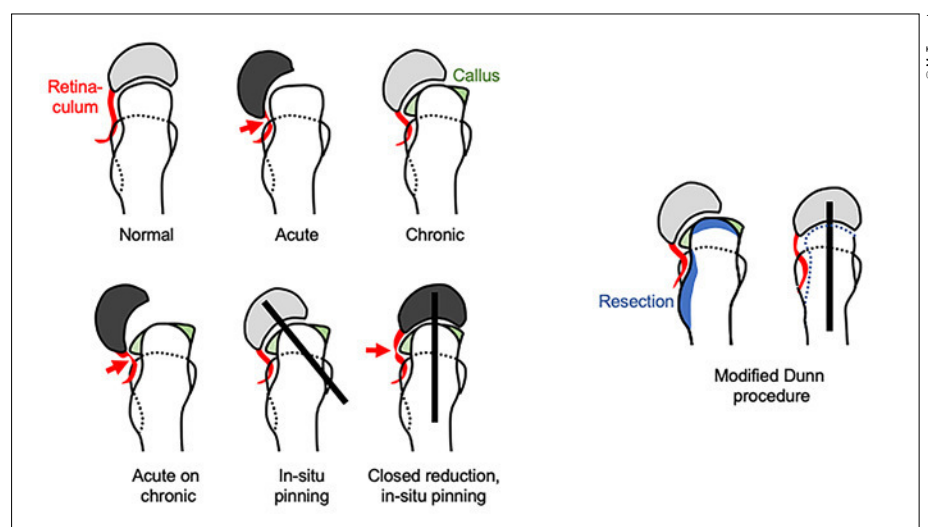
Die Klassifikation, die den Zeitfaktor beziehungsweise den Beginn der Symptome berücksichtigt, ist wie folgt: akut (Symptome < 3 Wochen; ca. 10%), chronisch (schleichender Beginn, Symptome > 3 Wochen; ca. 75%), akut auf chronisch (plötzliche Exazerbation der Symptome nach vorangegangenen chronischen Verlauf; ca. 15%).<sup>3</sup>

Das Ausmaß des Abrutsches wird nach Messung des Southwick-Winkels in der Lauenstein-Aufnahme in mild (< 30°), moderat (30–60°) und schwer (> 60°) eingeteilt.<sup>4,5</sup>

## OP-Zeitpunkt und Operationsverfahren

Grundsätzlich stellt eine ECF immer eine OP-Indikation dar. Das primäre Behandlungsziel ist die Stabilisierung der Epiphyse und vor allem die Vermeidung der schwerwiegenden Komplikation der Chondrolyse und avaskulären Hüftkopfnekrose (AVN). Weiters gilt es, schwere Deformitäten zu verhindern, um Sekundärfolgen wie Impingementsituationen, Bewegungseinschränkungen und Sekundärarthrose vorzubeugen.

Vor diesem Hintergrund ist es zunächst wichtig, die Risikofaktoren für eine AVN zu definieren. Eine klare Evidenz ist bis heute nicht vorhanden, da zu diesem The-



**Abb. 1:** Der Ramus profundus der A. circumflexa femoris medialis verläuft im posterioren Retinaculum entlang des Schenkelhalses. Er ist durch den Abrutsch selbst gefährdet abzuknicken, gefährlicher sind jedoch Repositionsmanöver. Das Gefäß wird vor allem in chronischen oder akut-auf-chronischen ECF durch Kallusapposition am Schenkelhals verdrängt und gedehnt. Somit ist die In-situ-Fixierung die sicherste Variante. Die Reposition sollte offen kontrolliert im Rahmen einer modifizierten Dunn-Osteotomie erfolgen, durch Schenkelhalsmodellierung kann die Epiphyse spannungsfrei reponiert werden (mit Genehmigung von Prof. Moritz Tannast)<sup>8</sup>

ma fast ausschließlich retrospektive Studien vorliegen. Generell wurden akute und akut-auf-chronische Abrutschformen als besonders AVN-gefährdet angesehen. Seit der bereits oben erwähnten Studie von Loder ist jedoch der Faktor Stabilität in den Vordergrund gerückt. Die instabile ECF hat ein deutlich höheres Risiko für die AVN. Die Prävalenz der instabilen ECF wird mit 10–35% angegeben.<sup>6</sup>

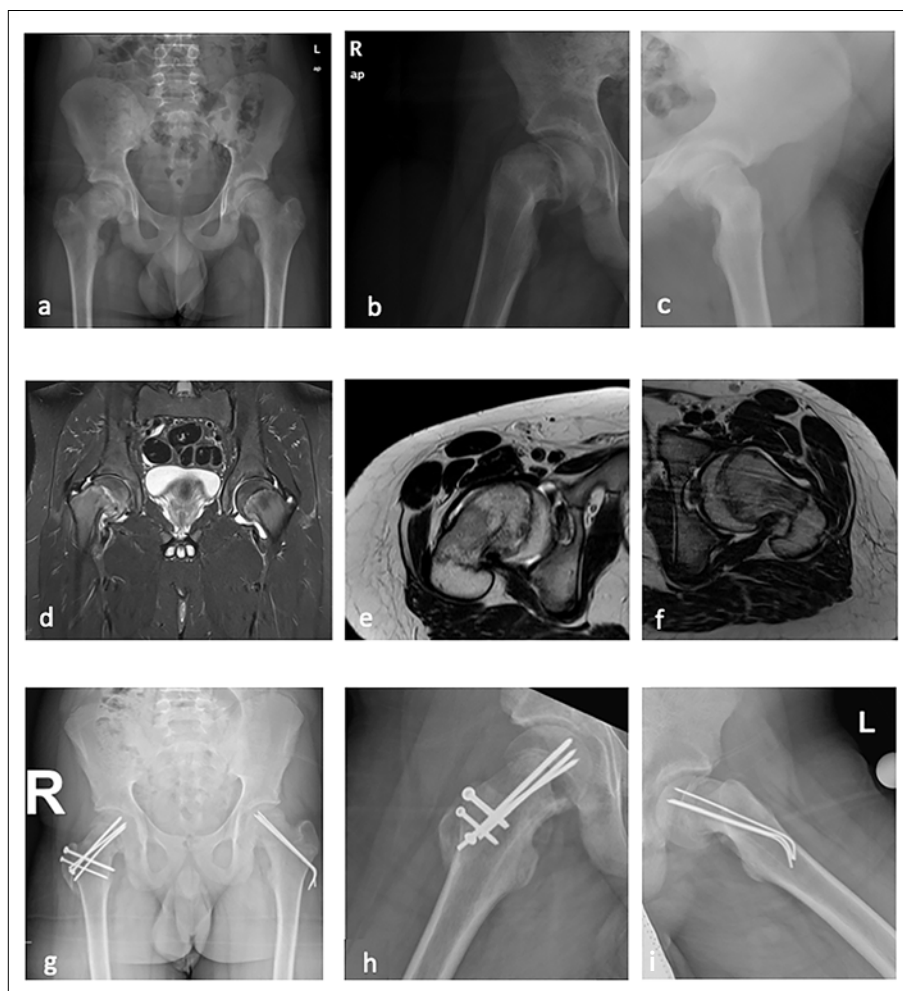Welche Rolle spielt nun das chirurgische Vorgehen? Hier sind Faktoren wie der Zeitpunkt der OP in Relation zum Symptombeginn, die Wahl des OP-Verfahrens sowie der Versuch einer geschlossenen Reposition zu berücksichtigen.

Die ECF wird häufig als „orthopädischer Notfall“ und als akute Indikation für eine OP innerhalb von 24 Stunden betrachtet. Mit dem heutigen Wissen um die Behandlungsergebnisse und die anatomischen Gegebenheiten, was vor allem die Gefäßversorgung der Epiphyse betrifft, ist dieses Vorgehen in den meisten Fällen nicht mehr gerechtfertigt. Der entscheidende Faktor für die Vermeidung der Hüftkopfnekrose ist der Erhalt der Blutversorgung der Epiphyse über den Ramus profundus der Arteria circumflexa femoris medialis. Dieser verläuft im posterioren Retinaculum entlang des Schenkelhalses.<sup>7</sup> Das Gefäß läuft Gefahr, durch die Epiphysiolyse abzuknicken. Dies trifft vor allem auf die akute instabile ECF zu. Bei protrahierten Verläufen kommt es zur Kallusbildung zwischen Schenkelhals und Epiphyse, insbesondere posterior, wodurch der Gefäßverlauf zwar kompromittiert wird, sich das Gefäß aber adaptiert. In chronischen Situationen kommt es naturgemäß zu einer Verkürzung des Retinaculums. In Abbildung 1 aus einer Arbeit von Tannast et al. 2017 ist anschaulich dargestellt, dass eine geschlossene Reposition, die keine Kontrolle des Gefäßes erlaubt, ein extremes Risiko für die Durchblutung der Epiphyse darstellt.<sup>8</sup> Theoretisch ist eine akute geschlossene Reposition daher nur bei einer instabilen akuten ECF ohne Kallusbildung Erfolg versprechend. Auch hier besteht aber das Risiko einer Gefäßverletzung durch das Repositionsmanöver selbst. Die Kallusformation ist nativradiologisch nicht sicher darstellbar. Auch die klinischen Zeichen der Instabilität korrelieren nicht mit dem Vorhandensein eines Kallus.<sup>9</sup> Somit wäre es lediglich mittels MRT und radiärer Rekonstruktion des Schenkelhalses zur Darstel-

lung der Kallusformation relativ sicher möglich, die wenigen Fälle, die sicher geschlossen reponiert werden können, herauszufiltern. Diese Untersuchungstechnik ist jedoch nur in wenigen Zentren in der Akutsituation verfügbar.

Somit gilt die generelle Empfehlung, keine geschlossenen Repositionsmanöver durchzuführen. Als schonungsvollere Option ist die Reposition über Traktion, bei der über einige Tage eine longitudinale innenrotierte Extensionsbehandlung erfolgt, beschrieben. Die Methode gilt zwar als sicher, ist aber wenig effektiv, da die Repositionsrate nur um die 30% liegt. Nach der Extension erfolgt die In-situ-Fixierung.<sup>10</sup> Parsch et al. propagieren die vorsichtige offene Reposition über einen

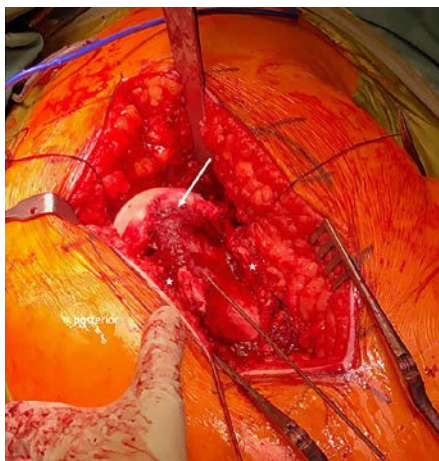
Watson-Jones-Zugang. Hier wird das Vorhandensein eines (blutigen) Gelenkergusses als wesentliches Kriterium für die Diagnose der Instabilität definiert. Der Erguss wird mittels Ultraschall festgestellt. Die Reposition erfolgt unter taktlicher Kontrolle mit der Fingerspitze, während der Assistent ein vorsichtiges Repositionsmanöver durchführt. Die Stabilisierung der Reposition wird mit Bohrdrähten durchgeführt. Die Hämatomentlastung wird als zusätzlicher Faktor für die Reduktion des AVN-Risikos angesehen. Die Ergebnisse zeigen eine sehr niedrige AVN-Rate von 4,7% bei einer Repositionsrate von 95%.<sup>11</sup> Für die erfolgreiche Anwendung dieser Methode sind jedoch entsprechende Erfahrung und ein geschultes Team notwendig.



**Abb. 2:** Fallbeispiel: Adipöser 14-jähriger Patient mit beidseitiger ECF. Der Patient wurde akut wegen Gehunfähigkeit eingeliefert. Davor seit Wochen geringe Schmerzen, zunehmende Bewegungseinschränkung. Rechts (a, b, e) hochgradiger Abrutsch, akut auf chronisch (Kallusbildung vorhanden, die Epiphyse intraoperativ instabil). Links (a, c, f) mittelgradige ECF, chronisch, stabil. Klinisch keine Schmerzen, aber Bewegungseinschränkung. Rechts erfolgte die modifizierte Dunn-Osteotomie (g, h), links In-situ-Fixierung trotz erheblicher Restdeformität (g, i), da eine beidseitige Dunn-Osteotomie zu riskant gewesen wäre. Eine sekundäre Korrektur wird gegebenenfalls arthroskopisch erfolgen

Somit ist die In-situ-Fixierung ohne Reposition der Epiphyse der sicherste und effektivste Eingriff, um eine stabile Situation herbeizuführen. Carney et al. zeigten in einer der größten Langzeitstudien zur ECF, dass das In-situ-Pinning die niedrigste AVN-Rate aufwies, auch bei hochgradigem Abrutsch.<sup>12</sup> Es sind verschiedenste Techniken beschrieben. Die am weitesten verbreiteten sind die Verwendung einer einzelnen Schraube, die eine definitive Epiphysiodese herbeiführt, und die Verwendung von mehreren Kirschner-Drähten, die ein Weiterwachsen ermöglichen, jedoch in einigen Fällen gewechselt werden müssen, wenn die Drähte durch das Wachstum zu kurz werden.<sup>13</sup> Die prophylaktische Fixierung der Gegenseite wird vor allem in den USA kontrovers diskutiert, ist aber weiterhin empfohlen.<sup>14</sup> Der offensichtliche Nachteil der In-situ-Fixierung ist die Deformität im Schenkelhals-Epiphysen-Übergangsbereich, die bestehen bleibt. Aus Beobachtungen im Rahmen von offenen Epiphysenrepositionen durch die modifizierte Dunn-Osteotomie wissen wir, dass Labrum- und Knorpelschäden nahezu immer auftreten, auch bei mittelgradigen ECFs und auch bei ECFs, die als akut oder akut auf chronisch eingestuft sind.<sup>14</sup> Somit ist die In-situ-Fixierung als definitive Behandlungsmethode bei geringgradigen Abrutschwinkeln geeignet.

Weiters ist bekannt, dass das Remodelingpotenzial bei jüngeren Patienten (Mädchen <10 Jahre, Buben <12 Jahre) höher ist und daher in dieser Altersgruppe Fehlstellungen eher akzeptabel sind.<sup>15</sup> Verlaufskontrollen sind jedenfalls obligat, um das Remodeling zu beobachten. Bei mittel- und hochgradigen ECF sollte jedoch eine Reposition der Epiphyse erfolgen. Hier hat sich mittlerweile die modifizierte Dunn-Osteotomie etabliert. Der Zugang erfolgt wie zur chirurgischen Hüftluxation mit Trochanter-Flip-Osteotomie und Kapsulotomie. Der wesentliche Schritt ist die Präparation eines Weichteillappens, in dem der R. profundus der A. circumflexa femoris medialis, das Periost, ein Anteil der posterioren Kapsel, der M. piriformis und die Außenrotatoren erhalten sind. Das Periost wird zirkumferent vom Schenkelhals abpräpariert, sodass die Epiphyse schließlich frei an dem Periostschlauch hängt und der Schenkelhals luxiert werden kann. Je nach Stabilität und Chronizität der ECF löst sich die Epiphyse



**Abb. 3:** Intraoperativer Situs desselben Patienten, modifizierte Dunn-Osteotomie rechte Hüfte (s. Abb. 2). Pfeil: Kallus, Sterne: zirkumferent abpräparierter Periostschlauch inkl. Retinakulum posterior

leicht oder muss durch Kallusresektion oder Entfernung eines Knochenkeils mobilisiert werden. Die Modellierung des Schenkelhalses erfolgt durch die Entfernung des Kallus und fallweise vorsichtige Rückkürzung des Schenkelhalses, bis die Epiphyse spannungsfrei reponiert werden kann. Dabei muss darauf geachtet werden, dass genügend Schenkelhalslänge erhalten bleibt, um einen ausreichenden Offset zu erlangen und ein Abknicken des Gefäßstiels zu verhindern. Umgekehrt darf der Periostschlauch nicht zu gespannt sein, damit die Gefäße nicht abreißen. Der Vorteil dieser Technik liegt darin, dass die anatomische Reposition und sichere Kontrolle der Durchblutung möglich sind. Letztere ist durch Anbohren der Epiphyse vor und nach Reposition zu überprüfen. Der Nachteil ist, dass diese Technik entsprechende Erfahrung und Praxis erfordert und damit nur in spezialisierten Zentren mit adäquaten Fallzahlen durchgeführt werden sollte. Die Ergebnisse aus dem Zentrum des Erfinders der Technik zeigten keine AVN im 10-Jahres-Follow-up. Allerdings konnten diese Ergebnisse in anderen Zentren nicht reproduziert werden: AVN-Raten zwischen 4% und 43% wurden angegeben. Die höchsten Raten betreffen hochgradige instabile ECF.<sup>8</sup>

Die modifizierte Dunn-Osteotomie stellt somit keinen Eingriff dar, der im Notfallsetting an jeder Abteilung durchgeführt werden sollte. Allerdings ist die zeitnahe Versorgung mit entsprechender Transferie-

rung an ein Zentrum anzustreben. Sollte dies logistisch nicht möglich sein, macht es Sinn, eine In-situ-Fixierung durchzuführen, die die sicherste Variante zur Vermeidung der AVN darstellt.

Je nach verbleibender Deformität sollte ein Sekundäreingriff geplant werden. In diesem Kontext kommt der Hüftarthroskopie immer mehr Bedeutung zu. Hüftkopfformen im Sinne eines CAM-Impingements können sekundär arthroskopisch therapiert werden. Für milde Abrutschformen sind auch die In-situ-Fixierung und gleichzeitige arthroskopische Hüftkopfformmodellierung möglich.<sup>16</sup>

Hochgradige Deformitäten, die neben der funktionellen Einschränkung additiv Schäden an Knorpel und Labrum verursachen, sollten einer geplanten Korrektur zugeführt werden. Dazu zählt heute auch eine umfassende radiologische Abklärung. Neben den konventionellen Röntgenaufnahmen hat das MRT besonderen Stellenwert. Die radiäre Rekonstruktion von Schenkelhals und Hüftkopf ermöglicht die dreidimensionale Erfassung der Hüftkopf- und Schenkelhalsanatomie. Bei fraglichen Durchblutungsstörungen kann mittels Kontrastmittel-MRT eine inzipiente AVN erkannt werden, was auch forensische Bedeutung hat. Hochauflösende Knorpelsequenzen dokumentieren bereits vorhandene Knorpel- oder Labrumschäden. Die modifizierte Dunn-Osteotomie hat hier das größte Korrekturpotenzial, da die Deformität direkt an ihrem Ursprung behoben wird. Die Imhäuser-Osteotomie ist ein extraartikuläres Verfahren, bei dem die Osteotomie intertrochantär erfolgt und im Sinne einer Flexions-Valgisierungs- und Antetorsionsosteotomie durchgeführt wird. Vorteil ist das geringe Risiko für eine AVN, Nachteil ist die extraanatomische Korrektur, die eine sekundäre Deformität verursacht. Die Langzeitergebnisse sind insgesamt positiv zu bewerten.<sup>17</sup>

## Zusammenfassung

Bis heute ist kein klarer Behandlungsalgorithmus für die ECF etabliert. Aus der Literatur lässt sich ableiten, dass die instabile ECF das höchste Risiko für Komplikationen aufweist. Die Zuordnung in akut und chronisch ist nicht immer eindeutig möglich, weshalb die klinische Beurteilung der Stabilität (Klassifikation nach Loder) das Hauptkriterium für die Erstbegutach-

tung und Entscheidung über die Dringlichkeit der Versorgung darstellt. Inwiefern der Zeitpunkt der Versorgung eine Rolle spielt, wird kontrovers diskutiert. Es gibt Fallserien, in denen eine Akutversorgung innerhalb von 24 Stunden geringere AVN-Raten zeigte. Die Versorgung im Zeitfenster zwischen 24 Stunden und 7 Tagen zeigte die höchsten AVN-Raten. Ebenso gibt es zahlreiche Studien, die dies widerlegen.<sup>18</sup>

Somit relativiert sich die absolute Notwendigkeit der Akutversorgung unter 24 Stunden. Im klinischen Alltag ist eine Akutversorgung auch nicht immer realistisch durchzuführen. Die Patienten kommen häufig verzögert ins Krankenhaus, sodass bereits dadurch das Zeitfenster überschritten ist. Wenn die Möglichkeit besteht, Patienten rasch in ein spezialisiertes Zentrum zu transferieren, sollte diese wahrgenommen werden. Eine differenzierte Abklärung mittels MRT optimiert die Auswahl des idealen und wenn möglich definitiven Operationsverfahrens; dieses ist heute in vielen Fällen die modifizierte Dunn-Osteotomie. Andernfalls ist die In-situ-Fixierung als sicherste Methode zu empfehlen. Danach sollten unbedingt regelmäßige radiologische und klinische Kontrollen stattfinden, um notwendige Sekundäreingriffe zu planen und Folgeschäden zu verhindern, sollte kein

ausreichendes Remodeling eintreten. Geschlossene Repositionsmanöver haben ein sehr hohes Risiko für die AVN und sollten unterbleiben. ■

Autoren:

Prof. Dr. **Catharina Chiari**, MSc

Dr. **Madeleine Willegger**, FEBOT

Doz. Dr. **Alexander Kolb**

Prof. Dr. **Reinhard Windhager**

Universitätsklinik für Orthopädie und

Unfallchirurgie, Medizinische Universität Wien

Korrespondierende Autorin:

Prof. Dr. **Catharina Chiari**

E-Mail: [catharina.chiari@meduniwien.ac.at](mailto:catharina.chiari@meduniwien.ac.at)

■04

#### Literatur:

**1** Loder RT et al.: Acute slipped capital femoral epiphysis: the importance of physeal stability. *J Bone Joint Surg Am* 1993; 75(8): 1134-40 **2** Millis MB: SCFE: clinical aspects, diagnosis, and classification. *J Child Orthop* 2017; 11(2): 93-8 **3** O'Brien ET, Fahey JJ: Remodeling of the femoral neck after in situ pinning for slipped capital femoral epiphysis. *J Bone Joint Surg Am* 1977; 59(1): 62-8 **4** Boyer DW et al.: Slipped capital femoral epiphysis. Long-term follow-up study of one hundred and twentyone patients. *J Bone Joint Surg Am* 1981; 63: 85-95 **5** Southwick WO: Osteotomy through the lesser trochanter for slipped capital femoral epiphysis. *J Bone Joint Surg Am* 1967; 49(5): 807-35 **6** Zaltz I et al.: Unstable SCFE: review of treatment modalities and prevalence of osteonecrosis. *Clin Orthop Relat Res* 2013; 471(7): 2192-8 **7** Ganz R et al.: Surgical disloca-

tion of the adult hip a technique with full access to the femoral head and acetabulum without the risk of avascular necrosis. *J Bone Joint Surg Br* 2001; 83-B: 1119-24 **8** Tannast M et al.: The modified Dunn procedure for slipped capital femoral epiphysis: the Bernese experience. *J Child Orthop* 2017; 11(2): 138-46 **9** Ziebarth K et al.: Clinical stability of slipped capital femoral epiphysis does not correlate with intraoperative stability. *Clin Orthop Relat Res* 2012; 470: 2274-9 **10** Dietz FR: Traction reduction of acute and acute-on-chronic slipped capital femoral epiphysis. *Clin Orthop Relat Res* 1994; (302): 101-10 **11** Parsch K et al.: Open reduction and smooth Kirschner wire fixation for unstable slipped capital femoral epiphysis. *J Pediatr Orthop* 2009; 29(1): 1-8 **12** Carney BT et al.: Long-term follow-up of slipped capital femoral epiphysis. *J Bone Joint Surg Am* 1991; 73: 667-74 **13** Lederer C et al.: Fixationstechniken bei der Epiphyseolyse capitis femoris. *Orthopäde* 2019; 48(8): 659-7 **14** Schultz WR et al.: Prophylactic pinning of the contralateral hip in slipped capital femoral epiphysis: evaluation of long-term outcome for the contralateral hip with use of decision analysis. *J Bone Joint Surg Am* 2002; 84-A(8):1305-14 **15** Bellemans J et al.: Slipped capital femoral epiphysis: a long-term follow-up, with special emphasis on the capacities for remodeling. *J Pediatr Orthop B* 1996; 5(3): 151-7 **16** Leunig M et al.: In situ pinning with arthroscopic osteoplasty for mild SCFE. *Clin Orthop Relat Res* 2010; 468: 3160-7 **17** Parsch K et al.: Intertrochanteric corrective osteotomy for moderate and severe chronic slipped capital femoral epiphysis. *J Pediatr Orthop B* 1999; 8(3): 223-30 **18** Ng WX et al.: The unstable slipped capital femoral epiphysis: does the rate of osteonecrosis really depend on the timing of surgery and surgical technique? *J Pediatr Orthop B* 2019; 28(5): 458-64

## ÖGU-TERMINE

**19.–20. März 2021**

**70. ÖGU-Fortbildung**

„Alterstraumatologie – Frakturversorgung bei Osteoporose und perioperatives Management“

online

**7. Mai 2021**

**4. Interdisziplinäres Polytraumasymposium „Aktuelle Herausforderungen in der Schwerstverletztenversorgung“**

online

**28.–29. Mai 2021**

**71. ÖGU-Fortbildung**

„Der Fuß das unbekannte Wesen – Diagnostik und Therapie der akuten Verletzung und Möglichkeiten der späteren Korrektur“

AUVA-Hauptstelle Wien

**7.–9. Oktober 2021**

**57. ÖGU- und 2. ÖGOUT-Jahrestagung „Minimalinvasive Unfallchirurgie & Orthopädie“**

Salzburg

**12.–13. November 2021**

**72. ÖGU-Fortbildung**

„Das Hüftgelenk – Von der Rekonstruktion bis zum Gelenkersatz“

AUVA-Hauptstelle Wien

**6.–8. Oktober 2022**

**58. ÖGU-Jahrestagung**

Salzburg

**Auskunft für alle Veranstaltungen:**

Mag. B. Magyar, Mag. A. Jarosz

Tel.: +43/1/588 04-606

E-Mail: [office@unfallchirurgen.at](mailto:office@unfallchirurgen.at)

[www.unfallchirurgen.at](http://www.unfallchirurgen.at)



# Amputationen als Notfallsituation

Im Rahmen der Behandlung von Extremitätentraumata mit ausgeprägter Weichteilverletzung sowie Beteiligung neurovaskulärer Strukturen stehen Traumatologen diverse Scoring-Systeme als Entscheidungshilfe für oder gegen die Amputation zur Verfügung. Dennoch obliegt der endgültige Entschluss einer Zusammenschau vielfältiger Faktoren.

**K**omplexe Extremitätenverletzungen, inklusive Beteiligung neurovaskulärer Strukturen sowie ausgedehnter Weichteilverletzungen, repräsentieren herausfordernde, extremitäten- sowie potentiell lebensbedrohliche Traumata, welche rasche Diagnostik und Intervention erfordern.<sup>1-4</sup> Die Entscheidung für oder gegen eine primäre Amputation ist mitunter eine der schwerwiegendsten für Traumatologen.

Die Weiterentwicklung operativer Technologien resultierte in einem deutlichen Abfall der Amputationsrate von 72,5% (1946)<sup>5</sup> auf 8-46% im militärischen Setting<sup>6,7</sup> und auf 1,9-14,7% in zivilen Zentren<sup>8,9</sup>. Häufig kann die Entscheidung für

oder wider Extremitätenerhalt bereits klinisch gestellt werden. In Grenzfällen sollte jedoch zur weiteren Differenzierung auf renommierte Scores zurückgegriffen werden, u. a. den „Mangled Extremity Severity Score“ (MESS), den „Limb Salvage Index“ (LSI), den „Predictive Salvage Index“ (PSI), den „Nerve Injury, Ischemia, Soft-Tissue Injury, Skeletal Injury, Shock, and Age of Patient Score“ (NISSSA) und die „Hannover Fracture Scale-97“ (HFS-97).<sup>10-13</sup>

Zusätzlich wird die Entscheidung noch von der generellen Kondition des Patienten (inklusive Komorbiditäten) sowie seinen persönlichen Zielen und Erwartungen beeinflusst.

## KEYPOINTS

- Die Entscheidung für oder gegen Extremitätenamputation ist eine der komplexesten Fragestellungen für den Traumatologen.
- Bis dato existiert kein validierter Score, welcher hierfür als definitive Entscheidungshilfe herangezogen werden kann.
- Die Definition eines upgedateten Scoring-Systems erfordert die Durchführung groß angelegter klinischer Studien unter vermehrtem Einbeziehen der oberen Extremität.

## „Mangled Extremity Severity Score“ (MESS)

Eines der populärsten Tools unter den Entscheidungsscores ist der MESS, der 1990 von Johansen et al. postuliert wurde (Tab. 1).<sup>10</sup> Hierfür erfolgte eine retro- und prospektive Analyse zweier Gruppen von Patienten mit Traumata der unteren Extremität. Ein MESS  $\geq$  7 Punkte korrelierte mit der Notwendigkeit zur Amputation und wurde als Cut-off für die Extremitätenamputation bestimmt.

Obwohl dieser Score primär für die Evaluierung der unteren Extremität konstruiert wurde, wurde seine Verwendung im Lauf der Zeit auf die obere Extremität erweitert.<sup>14-17</sup> Die Autorenmeinungen bezüglich seiner Validität variieren jedoch deutlich in der rezenten Literatur.

Loja und Kollegen evaluierten ein ziviles Kollektiv von 230 Patienten, die aufgrund von Traumata der unteren Extremitäten inklusive Gefäßbeteiligung behandelt worden waren.<sup>18</sup> Insgesamt wurde bei 18,7% der Patienten eine primäre oder sekundäre Amputation durchgeführt. Dieser Teil des Kollektivs hatte einen statistisch signifikant höheren MESS (Median: 6) im Vergleich zur Subgruppe mit „gereteter“ Extremität (Median: 4). Nach Exklusion der Confounder konnte kein statis-

Parameter	Charakteristika	Bewertung (Punkte)
Knochen- und Weichteilverletzung	einfache Fraktur, Low-velocity-Schusswunde	1
	offene oder stark dislozierte Fraktur, multiple Frakturen	2
	High-velocity-Schusswunde, Kompressionsverletzung	3
	Hochenergietrauma mit starker Kontamination oder Weichteilavulsion	4
Extremitätenischämie	abgeschwächter oder fehlender Puls bei ausreichender Perfusion	1*
	fehlender Puls, Parästhesien, verminderte Kapillarfüllung	2*
	Parese, Anästhesie	3*
Schock	systolischer Blutdruck dauerhaft $> 90$ mmHg	0
	passagere arterielle Hypotension	1
	anhaltende arterielle Hypotension	2
Patientenalter	$< 30$ Jahre	0
	30-50 Jahre	1
	$> 50$ Jahre	2

\* doppelter Punktwert bei Bestehen  $> 6$  Stunden

Tab. 1: Mangled Extremity Severity Score (MESS)



tisch signifikanter Unterschied zwischen den Gruppen nachgewiesen werden. Die gewählte Amputationsgrenze (MESS von 8) konnte eine Amputation lediglich bei 43,2% der Patienten vorhersagen.

Hohenberger et al. evaluierten 71 Patienten mit Extremitätenverletzungen inklusive Gefäßbeteiligung.<sup>19</sup> 73% der Patienten (52/71) hatten einen MESS <7 und 27% ≥7. Insgesamt erhielten 8 Patienten (11%) eine sekundäre Amputation. Fälle mit einem MESS ≥7 zeigten eine höhere sekundäre Amputationsrate (21,1%; 4/19) im Vergleich zu Patienten mit einem MESS <7 (7,7%; 4/52). Dies hatte jedoch keine statistische Signifikanz (p=0,20).

### „Limb Salvage Index“ (LSI)

Der LSI wurde 1991 von Russell und Kollegen als Entscheidungshilfe für bzw. gegen die Amputation in Fällen von Extremitätentraumata mit Gefäßbeteiligung entwickelt (Tab.2).<sup>20</sup> Hierbei werden der Verletzungsgrad der Arterien, tiefen Venen, Nerven, Knochen, Muskulatur, Haut sowie die Dauer der warmen Ischämie zur Risikoabschätzung herangezogen. Der Cutoff zur Amputation liegt bei 6 Punkten. Bosse et al. berichteten über eine Sensitivität von 83% und eine Spezifität von 82%, der LSI lieferte jedoch eine bessere Voraussage im Vergleich zum MESS.<sup>13</sup>

### „Predictive Salvage Index“ (PSI)

Der PSI wurde – wiederum für die untere Extremität – 1987 von Howe et al. kreiert (Tab.3).<sup>21</sup> Hierfür wurden 21 Patienten retrospektiv eingeschlossen. Die Autoren berichteten, dass die Überlebenschance der Extremität wesentlich mit dem Zeitintervall vom Erreichen des entsprechenden Krankenhauses bis zur operativen

	Punktwert
<b>Arterienverletzung</b>	
Quetschung (keine Thrombose), tastbare Pulse	0
Pulslose A. femoralis oder poplitea, Thrombose, Verschluss von 2 oder mehr Unterschenkelarterien	1
Vollständiger Verschluss der A. femoralis, A. poplitea oder aller 3 Unterschenkelarterien	2
<b>Nervenverletzung</b>	
Quetschung oder Zerrung des N. femoralis, tibialis oder peroneus	0
Teildurchtrennung des N. ischiadicus, femoralis, peroneus oder tibialis oder sogar vollständige Durchtrennung des N. femoralis, peroneus oder tibialis	1
Vollständige Durchtrennung des N. ischiadicus oder sowohl von N. peroneus als auch N. tibialis	2
<b>Knochenverletzung</b>	
Geschlossene Fraktur an maximal 2 Stellen oder offene Fraktur ohne Trümmerung, Fibulafraktur oder freier Gelenkkörper ohne Fremdkörper	0
Geschlossene Fraktur an mindestens 3 Stellen oder offene Fraktur mit Trümmerung oder freier Gelenkkörper mit Fremdkörpern oder Knochenverlust < 3 cm	1
Knochenverlust > 3 cm, Fraktur von Gustilo-Typ IIIb und c	2
<b>Hautverletzung</b>	
Saubere Lazeration mit Verschluss oder Verbrennung ersten Grades	0
Verzögerter Verschluss aufgrund einer Verschmutzung oder Wunden mit Notwendigkeit von Hauttransplantationen bzw. Hautlappenplastiken oder Verbrennungen zweiten oder dritten Grades	1
<b>Muskelverletzung</b>	
Avulsion oder Lazeration eines Muskels oder einer Sehne	0
Lazeration oder Avulsion von 2 oder mehr Muskeln oder Sehnen	1
Crush-Verletzung	2
<b>Verletzung tiefer Venen</b>	
Quetschung, teilweise Lazeration oder Avulsion, vollständige Lazeration oder Avulsion bei intaktem Abfluss, oberflächliche Venenverletzung	0
Vollständige Lazeration, Avulsion oder Thrombose ohne ausreichenden Abfluss	1
<b>Warme Ischämiezeit</b>	
< 6 h	0
6–9 h	1
9–12 h	2
12–15 h	3
> 15 h	4

Tab. 2: „Limb Salvage Index“ (LSI)

Versorgung, dem Ausmaß der Muskel-, Haut- und Knochenverletzung sowie der Höhe der Gefäßverletzung zusammenhängen würde. Der Grenzwert für die Amputation wurde mit 8 Punkten definiert.

Für das beschriebene Sample wurden eine Sensitivität von 78 % sowie eine Spezifität von 100 % berechnet. Im Vergleich hierzu evaluierten Bosse und Kollegen 556 verletzte untere Extremitäten prospektiv mit fünf Scoring-Systemen. Die Autoren berichteten über eine Sensitivität von 56 % und eine Spezifität von 79 % mit Einschluss der Patienten, welche eine primäre Amputation erhielten, sowie 40 % und 70 % bei Ausschluss dieser Subgruppe.<sup>13</sup>

**„Nerve Injury, Ischemia, Soft-Tissue Injury, Skeletal Injury, Shock, and Age of Patient Score“ (NISSSA)**

Der NISSSA wurde 1994 von McNamara et al. publiziert (Tab. 4).<sup>22</sup> Dieser Score beinhaltet zusätzlich eine detailliertere Evaluierung der Nervenläsion und eine Unterteilung des Gewebeschadens in eine Weichteil- und eine Skelettvariable. Der Cut-off zur Amputation liegt bei 11 Punkten. Im Sample der Autoren, das aus 26 Extremitäten bestand, zeigte der NISSSA

	Punktwert
<b>Knochenverletzung</b>	
Leichtes Trauma	1
Moderates Trauma	2
Schweres Trauma	3
<b>Muskelverletzung</b>	
Leicht	1
Moderat	2
Schwer	3
<b>Arterienverletzung</b>	
Oberhalb der A. poplitea	1
A. poplitea	2
Unterhalb der A. poplitea	3
<b>Verzögerung der Therapie</b>	
< 6 h	1
6–12 h	2
> 12 h	3

**Tab. 3:** „Predictive Salvage Index“ (PSI)

eine Sensitivität von 81,8 % und eine Spezifität von 92,3 %.

**Psychologische Faktoren**

Des Weiteren müssen auch variable psychologische Faktoren beachtet werden. Melcer et al. verglichen in einem Kollektiv aus den Irak- und Afghanistankriegen 687 Patienten, welche eine Frühamputation (<90 Tage nach Trauma) erhalten hatten, mit 84

Patienten mit Spätamputation (später als 90 Tage nach Verletzung) und 117 Patienten, deren Extremität gerettet werden konnte.<sup>23</sup> Hierbei zeigte die frühamputierte Gruppe signifikant reduzierte Raten von psychologischen Diagnosen (posttraumatische Belastungsstörung, Substanzenabusus) im Vergleich zur Subgruppe mit „geretteter“ Extremität. Patienten mit Spätamputation zeigten eine signifikant erhöhte Anzahl psychologischer/psychiatrischer sowie physi-

	Punktwert
<b>Nervenverletzung</b>	
Neurapraxie	0
Verletzung des N. peroneus profundus oder superficialis, N. femoralis	1
Verletzung des N. tibialis	2
<b>Ischämie</b>	
Puls und Durchblutung normal	0
Verminderter Puls, aber normale Rekapillarisation*	1
Kein Puls, erniedrigte Rekapillarisation*	2
Pulslos, kühl, kein Dopplersignal*	3
<b>Weichteilverletzung und Verschmutzung</b>	
Gering, Gustilo-Typ I	0
Moderat, Gustilo-Typ II	1
Schwer, Gustilo-Typ IIIA	2
Sehr schwere Laceration, Avulsion, Hauttransplantation und Hautlappenplastik erforderlich, Gustilo-Typ IIIB	3
<b>Knochenverletzung</b>	
Keine oder minimale Dislokation, einzelne Fraktur	1
Minimale Trümmerzone, Trauma durch hohe Energieeinwirkung	2
Moderate Dislokation, große Trümmerzone	3
Trauma durch sehr hohe Energieeinwirkung, segmentale Trümmerzone, Knochendefekt	4
<b>Schock</b>	
Normaler Blutdruck > 90 mmHg	0
Vorübergehende Hypotonie	1
Anhaltende Hypotonie	2
<b>Alter</b>	
< 30 Jahre	0
30–50 Jahre	1
> 50 Jahre	2

\* Bei Ischämiezeit > 6 h ist der jeweilige Wert zu verdoppeln.

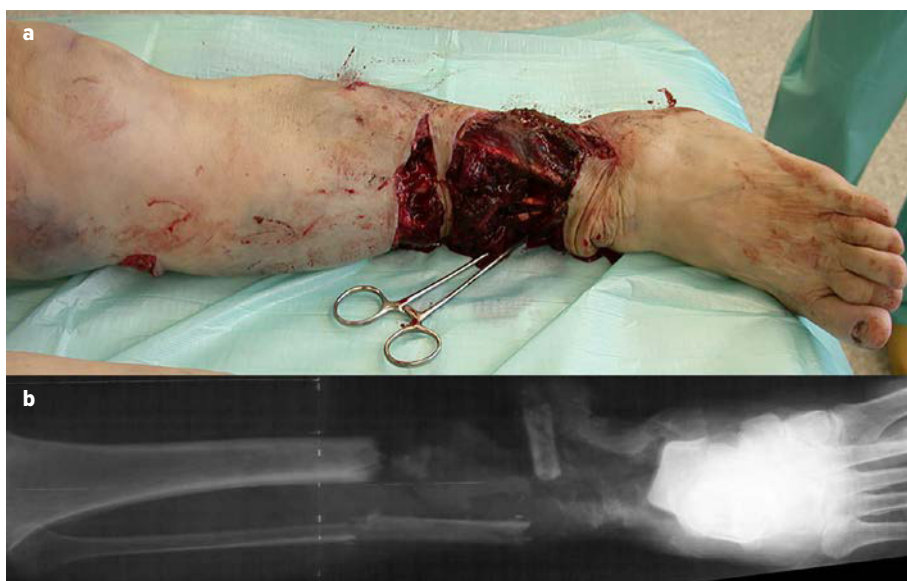**Tab. 4:** „Nerve Injury, Ischemia, Soft-Tissue Injury, Skeletal Injury, Shock, and Age of Patient Score“ (NISSSA)

kalischer Diagnosen, inklusive prolongierter Infektionen und nötigen Schmerztherapien, im Vergleich zur frühamputierten und zur extremitätenerhaltenen Gruppe.

Weiters muss zwischen Amputation der oberen und unteren Extremität unterschieden werden. Tennent und Kollegen evaluieren die Majoramputationen von 1315 US-Militärmitgliedern über eine Periode von 10 Jahren.<sup>24</sup> Hierbei zeigten Patienten mit isolierter Amputation der oberen Extremität ein höheres kombiniertes Disability-Rating (82,9%) im Vergleich zu Patienten mit vorangegangener Amputation der unteren Extremität (62,3%). Kein Fall mit Amputation der oberen Extremität wurde für militärdiensttauglich erklärt und in 17% der Fälle wurde eine posttraumatische Belastungsstörung diagnostiziert. Die Evaluierung zeigte auch ein signifikant erhöhtes Risiko für körperliche Einschränkungen aufgrund von posttraumatischer Belastungsstörung oder Verlust der Nervenfunktion in der Gruppe der Patienten mit amputierter oberer Extremität im Vergleich zum Gesamtkollektiv. Ein möglicher Grund hierfür könnte sein, dass es, trotz ständiger Fortschritte in der Prothesentechnologie, bis dato keinen adäquaten Ersatz für die Sensorik der Hand gibt. Daher kann sogar der partielle Erhalt der oberen Extremität zu einem besseren Outcome sowie höherer Patiententoleranz im Vergleich zur Amputation führen.<sup>25</sup>

Van Dongen et al. evaluieren 84 Militärbedienstete, die zwischen 2005 und 2014 in Afghanistan eine Verletzung der unteren Extremität erlitten hatten. Hier von hatten 13 Personen eine schwerwiegende Verletzung inklusive „Abbreviated Injury Scale (AIS) Extremity“  $\geq 3$  erlitten. Bei 7 dieser Patienten war eine Amputation unumgänglich (3 bilateral) und in 6 Fällen konnten die jeweiligen Extremitäten gerettet werden. Bezüglich des Outcomes zeigten sich signifikant bessere Ergebnisse in der Gruppe der amputierten Patienten im Hinblick auf den SF-36 RP (körperliche Rollenfunktion), SF-36 BP (körperliche Schmerzen) und den EQ-6D VAS.

Hinsichtlich der unteren Extremität ist auch die Amputationshöhe ein wesentlicher Einflussfaktor. Hierbei zeigen Oberschenkelamputationen ein schlechteres klinisches Outcome als Amputationen des Unterschenkels, bei denen mithilfe moderner Exoprothetik sehr gute Ergebnisse erzielt werden können.



**Abb. 1:** 68-jährige Patientin: drittgradig offene Unterschenkelfraktur linksseitig (a) mit ausgedehntem Knochendefekt inklusive komplettem Verlust der Sprunggelenksgabel (b) sowie Rissquetschwunde im Bereich der Kniekehle mit Décollement nach distal. Zusätzlich zweitgradig offene Querfraktur des Humerusschaftes rechts mit primärer Radialisläsion, Femurschaftfraktur rechts, Bimalleolarfraktur rechts und SHT I. Grades. Obwohl im Sinne der gängigen Scores nicht allseits die Amputationsgrenze erreicht wurde, erfolgte aufgrund des ausgedehnten Knochendefektes die primäre Kniegelenksexartikulation

### Fazit und Fallbeispiel

Die Entscheidung für oder gegen Extremitätenerhalt bleibt weiterhin eine der komplexesten Fragestellungen für den Traumatologen. Das Hauptziel hierbei ist es, ein Ausmaß motorischer Funktion wiederherzustellen, das die Rückkehr zum prätraumatischen Arbeitsplatz sowie die Wiederdurchführung der Freizeitaktivitäten ermöglicht. Jedoch erlangen nicht alle technisch geretteten Extremitäten ein zufriedenstellendes funktionelles Ergebnis im Rahmen der Rehabilitation. Patienten, die sich einer Amputation unterziehen müssen, haben jedoch die Chance auf kürzere Rehabilitationszeiträume, eine geringere Anzahl an Revisionsoperationen sowie die schnellere Rückkehr zum Arbeitsplatz.

Des Weiteren existiert bis dato kein validierter Score, welcher als Entscheidungshilfe für oder gegen die Amputation herangezogen werden kann. Auch unsere institutionseigenen Ergebnisse lassen schlussfolgern, dass sich mit dem MESS keine validen Voraussagen bezüglich Amputation in zivilen Settings in Zentraleuropa treffen lassen. Für ein upgedatetes Scoring-System müssten großangelegte prospektive klinische Studien zur Evaluierung von Einfluss-

größen auf die Amputation durchgeführt werden. Auch ist es notwendig, hierbei die obere Extremität detaillierter als bisher einzubeziehen.

Aktuell müssen bezüglich Extremitätenerhalt somit individuelle Entscheidungen, auch unabhängig der gängigen Scores, getroffen werden, wie etwa in dem Fall einer 68-jährigen Patientin, die als Fahrradfahrerin von einem PKW erfasst wurde. Sie erlitt dabei eine drittgradig offene Unterschenkelfraktur linksseitig (Abb. 1a) mit ausgedehntem Knochendefekt (20 cm tibial und 10 cm fibular) inklusive komplettem Verlust der Sprunggelenksgabel (Abb. 1b) sowie einer Rissquetschwunde im Bereich der Kniekehle mit Décollement nach distal. Zusätzlich zog sie sich eine zweitgradig offene Querfraktur des Humerusschaftes rechts mit primärer Radialisläsion, eine Femurschaftfraktur rechts, eine Bimalleolarfraktur rechts und ein Schädelhirntrauma I. Grades zu (Injury Severity Score 26). Obwohl im Sinne der gängigen Scores nicht allseits die Amputationsgrenze erreicht wurde (kontra Amputation: LSI 5 Punkte, NISSA 9 Punkte, PSI: 7; pro Amputation: MESS 7 Punkte), erfolgte aufgrund des ausgedehnten Knochendefektes die primäre Kniegelenksexartikulation. ■

Autoren:  
 Doz. Dr. Dr. **Gloria Hohenberger**<sup>1</sup>  
 Dr. **Patrick Lukas Holweg**<sup>1</sup>  
 Doz. Dr. **Peter Konstantiniuk**<sup>2</sup>  
 Dr. **Martin Ornig**<sup>1</sup>  
 Doz. Dr. **Paul Puchwein**<sup>1</sup>  
 Prof. Mag. Dr. **Franz-Josef Seibert**<sup>1</sup>

<sup>1</sup> Universitätsklinik für Orthopädie und Traumatologie, Medizinische Universität Graz

<sup>2</sup> Klinische Abteilung für Gefäßchirurgie, Universitätsklinik für Chirurgie, Medizinische Universität Graz

Korrespondierende Autorin:  
 Doz. Dr. Dr. **Gloria Hohenberger**  
 E-Mail: gloria.hohenberger@medunigraz.at

■04

#### Literatur:

**1** Fox CJ et al.: Contemporary management of wartime vascular trauma. *J Vasc Surg* 2005; 41: 638-44 **2** Doody O et al.: Extremities — indications and techniques for treatment of extremity vascular injuries. *Injury* 2008; 39: 1295-303

**3** Menakuru SR et al.: Extremity vascular trauma in civilian population: a seven-year review from North India. *Injury* 2005; 36: 400-6 **4** Rasouli MR et al.: Civilian traumatic vascular injuries of the upper extremity: report of the Iranian national trauma project. *Ann Thorac Cardiovasc Surg* 2009; 15: 389-93 **5** Debaey ME, Simone F: Battle injuries of the arteries in WWII: an analysis of 2471 cases. *Ann Surg* 1946; 123: 534-79 **6** Doody O et al.: Extremities—indications and techniques for treatment of extremity vascular injuries. *Injury* 2008; 39: 1295-303 **7** Dragas M et al.: Upper extremity arterial injuries: factors influencing treatment outcome. *Injury* 2009; 40: 815-9 **8** Frech A et al.: Long-term clinical outcome and functional status after arterial reconstruction in upper extremity injury. *Eur J Vasc Endovasc Surg* 2016; 52: 119-23 **9** Tanga C et al.: Evaluation of experience with lower extremity arterial injuries at an urban trauma center. *Int J Angiol* 2018; 27: 29-34 **10** Johansen K et al.: Objective criteria accurately predict amputation following lower extremity trauma. *J Trauma* 1990; 30: 568-72 **11** Russell WL et al.: Limb salvage versus traumatic amputation. A decision based on a seven-part predictive index. *Ann Surg* 1991; 213: 473-80; discussion 480-1 **12** Suedkamp NP et al.: The incidence of osteitis in open fractures: an analysis of 948 open fractures. *J Orthop Trauma* 1993; 7: 473-82 **13** Bosse MJ et al.: A prospective evaluation of the clinical utility of the lower-extremity injury-severity scores. *J Bone Joint Surg Am* 2001; 83: 3-14 **14** Korompilias AV et al.: The mangled extremity and attempt for limb salvage. *J Orthop Surg Res* 2009; 4: 4 **15** Prasarn ML et al.: Management of the mangled extremity. *Strateg Trauma Limb Reconstr* 2012; 7: 57-66

**16** Bernstein ML, Chung KC: Early management of the mangled upper extremity. *Injury* 2007; 8(Suppl 5): S3-7 **17** Mommsen P et al.: Traumatic extremity arterial injury in children: epidemiology, diagnostics, treatment and prognostic value of mangled extremity severity Score. *J Orthop Surg Res* 2010; 5: 25 **18** Loja MN et al.: The mangled extremity score and amputation: time for a revision. *J Trauma Acute Care Surg* 2017; 82: 518-23 **19** Hohenberger GM et al.: The mangled extremity severity score fails to be a good predictor for secondary limb amputation after trauma with vascular injury in central Europe. *World J Surg* 2020; 44: 773-9 **20** Russell WL et al.: Limb salvage versus traumatic amputation. A decision based on a seven-part predictive index. *Ann Surg* 1991; 213: 473-81 **21** Howe HR et al.: Salvage of lower extremities following combined orthopedic and vascular trauma. A predictive salvage index. *Am Surg* 1987; 53: 205-8 **22** McNamara MG et al.: Severe open fracture of the lower extremity: a retrospective evaluation of the Mangled Extremity Severity Score. *J Orthop Trauma* 1994; 8: 81-7 **23** Melcer T et al.: A comparison of health outcomes for combat amputee and limb salvage patients injured in Iraq and Afghanistan wars. *J Trauma Acute Care Surg* 2013; 75: S247-54 **24** Tennent DJ et al.: Characterisation and outcomes of upper extremity amputations. *Injury* 2014; 45: 965-9 **25** Miller EA et al.: Management of the mangled upper extremity: a critical analysis review. *JBJS Rev* 2018; 6: e11 **26** van Dongen TT et al.: Amputation: not a failure for severe lower extremity combat injury. *Injury* 2017; 48:371-7

## BUCHTIPP

### Trauma-Biomechanik

Die Trauma-Biomechanik untersucht die Reaktion und Toleranz des menschlichen Körpers auf mechanische Belastungen, die zu Verletzungen führen können. Das Verständnis der mechanischen Faktoren ist entscheidend, um Maßnahmen zur Prävention von Verletzungen zu entwickeln. Dieses Buch stellt die biomechanischen Grundlagen und deren Anwendungen dar. Neben Verletzungen, die im Straßenverkehr und Sport erlitten werden, wird auf ballistische Traumata und Verletzungen durch Explosionen sowie auf Schädigungen durch chronische Belastungen eingegangen. Das Buch bietet eine kompakte Einführung in das Fachgebiet – von zellulärer Biomechanik bis zu ingenieurwissenschaftlichen Ansätzen zur Verletzungsprävention.

Aus dem Inhalt: Grundlagen der Trauma-Biomechanik, Überblick über verwendete Methoden, einschließlich Computersimulationen und standardisierter Testverfahren, systematische Diskussion verschiedener Verletzungen, Verletzungsmechanismen, biomechanischer Kenngrößen und Möglichkeiten der Prävention, Verletzungen durch chronische mechanische Belastung, Aspekte der zellulären Trauma-Biomechanik, Übersicht zur Ballistik und Verletzungen durch Schüsse und Explosionen.

**K.-U. Schmitt, P. Niederer, D. Cronin, B. Morrison, M. Muser, F. Walz:**  
**Trauma-Biomechanik. Einführung in die Biomechanik von Verletzungen**

Springer Verlag, 2020


327 Seiten, 138 Abbildungen

Hardcover: 82,23 Euro

ISBN Hardcover: 978-3-662-60935-4

E-Book: 62,99 Euro

ISBN E-Book (PDF): 978-3-662-60936-1



Spongiosa

# OSTEOTOMIE KEIL

Winkel 7°, 10°, 13°, 16° | Höhe 4,6mm-16mm

JOINTLY  
BUILDING BRIDGES

C+TBA  
austria



## NATÜRLICH. HUMAN.



### Gewebespende

Wir danken den SpenderInnen und Entnahmeeinrichtungen für Ihre Gewebespenden, aus welchen die C+TBA etwa 50.000 Transplantate p.a. zur Versorgung von Patienten gewinnt.



### Produktdesign

Die Cells+Tissuebank Austria entwickelt allogene Transplantate humaner Herkunft entlang dem praktischen medizinischen Bedarf.



### Qualität und Sicherheit

Die allogenen Gewebe werden nach strengen, behördlich überwachten und zertifizierten Qualitätskriterien in den Reinräumen der C+TBA aufbereitet.



**ZIMMER BIOMET**

Your progress. Our promise.®

Verteilung in Österreich: **Zimmer Biomet Austria GmbH**  
Grossmarktstrasse 7A | 1230 Wien | ☎ +43 16152060 | ✉ austria@zimmerbiomet.com

**Cells+Tissuebank Austria gemeinnützige GmbH**  
Magnesitstraße 1 | 3500 Krems | ☎ +43 2732-7695420 | ✉ office@ctba.at | 🌐 www.ctba.at



# REBOA in der Polytraumaversorgung: State of the Art und Case Report

Aktuell ist eine Hämorrhagie für etwa 40% aller zivilen traumabedingten und für über 90% der potenziell überlebenden militärischen Todesfälle verantwortlich. Nicht komprimierbare Blutungen im Bauch- und Beckenraum sowie distale Aortenverletzungen stellen nach wie vor eine große Herausforderung für das versorgende Team dar. Ein Überleben bis zur definitiven operativen Blutstillung kann durch die Anwendung des minimal invasiven Notfallverfahrens REBOA („resuscitative endovascular balloon occlusion of the aorta“) erreicht werden.

Die aortale Ballonokklusion kam bereits während des Korea-Krieges in den 1950er-Jahren zum Einsatz, erlebte aber erst Mitte der 1990er-Jahre mit der Weiterentwicklung endovaskulärer Techniken eine Renaissance und wird mittlerweile im klinisch-operativen Alltag von Gefäßchirurgen zur temporären Blutungskontrolle bei einem rupturiertem Aortenaneurysma routinemäßig verwendet. Bei der Versorgung von Polytraumapatienten wird REBOA vor allem im nordamerikanischen Raum, in Japan und in Großbritannien als bedeutend weniger invasive Alternative zur Notfallthorakotomie mit supradiaphragmaler Klemmung der Aorta eingesetzt, da über dieses Verfahren 30–60 Minuten Zeit für eine gezielte Diagnostik und eine geordnete, definitive chirurgische Versorgung im Operationssaal gewonnen werden.

## Grundprinzip

Über eine perkutane Punktion oder offen über einen kleinen Hautschnitt wird ein Ballon an der Spitze eines Katheters – unter optimalen Bedingungen mit Durchleuchtungskontrolle – in der Aorta (mit oder ohne Hilfe eines vorher eingebrachten Führungsdrahtes) platziert und entfaltet. Durch den endovaskulären Verschluss der Aorta kommt der Blutfluss distal des Ballons zum Erliegen, wodurch proximal des Ballons eine Verbesserung der hämodynamischen Situation eintritt, bei der die überlebenswichtige myokardiale und zerebrale Oxygenierung gesichert wird. Die Anwen-

dung von REBOA darf aber keinesfalls zu einem verzögerten Beginn einer definitiven chirurgischen Versorgung der Hämorrhagie führen. Beispielsweise bewirkt bei starken abdominellen Blutungen ein Aufschub um 3 Minuten einen Anstieg der Letalität um 1%.

## Indikation

REBOA ist indiziert:

1. bei Polytraumapatienten im therapierefraktären hämorrhagischen Schock bei gesicherten oder vermuteten nicht komprimierbaren Blutungen im Abdomen, im Retroperitoneum, im Becken, an der Leiste oder am proximalen Bein
2. bei Verletzten mit traumatischem Herzstillstand infolge einer subdiaphragmalen Blutung.

Von klinischer Bedeutung ist auch das präventive Platzieren des Katheters ohne Okklusion bei potenziellen REBOA-Patienten, da der zeitkritische Schritt des Zugangs noch ohne Stress vorgenommen kann und der liegende Katheter zum arteriellen Druckmonitoring und zur Applikation von Medikamenten genutzt und bei Bedarf jederzeit geblockt werden kann. Kandidaten für REBOA können rasch anhand ihres Verletzungsmusters und der Ursache der Verletzung erkannt werden. Hierzu zählen penetrierende und stumpfe Traumata im abdominellen oder im pelvinen Bereich sowie Beckenfrakturen mit den Zeichen einer hämodynamischen Instabilität.

## KEYPOINTS

- REBOA scheint bei Polytraumapatienten mit einem hämorrhagischen Schock aufgrund abdomineller, pelviner oder stammnaher Blutungen ein sicheres und effektives Verfahren zur raschen Reduktion des Blutverlusts und zur hämodynamischen Stabilisierung zu sein.
- REBOA ist keine definitive Therapie, sondern ein Notfallverfahren, um einen Zeitgewinn von 30–60 Minuten für die definitive chirurgische Blutstillung im Abdomen oder Becken zu erzielen.
- Zurzeit gibt es keine ausreichende Evidenz für die Reduktion der Letalität durch die Anwendung von REBOA bei Polytraumapatienten.
- Es sind weitere Studien notwendig, um die Indikationsstellung zu verbessern und somit Patienten zu identifizieren, die von REBOA profitieren können.
- Die niedrige Inzidenz von REBOA-Anwendungen macht sowohl theoretische und praktische Einschulungen als auch regelmäßiges Training im Rahmen von Refresherkursen notwendig.

## Kontraindikation

Es herrscht allgemeiner Konsensus, dass REBOA bei schweren intrathorakalen, zervikalen und/oder intrakraniellen Blutungen nicht zum Einsatz kommen darf, da diese Blutungen oberhalb des Zwerchfells durch die aortale Ballonokklusion mutmaßlich verstärkt werden würden. Insbesondere sollte eine (noch) gedeckte Aortenruptur ausgeschlossen wer-

den. Uneinigkeit herrscht jedoch darüber, ob ein Schädelhirntrauma eine Kontraindikation darstellt, da zurzeit noch nicht feststeht, ob der durch REBOA gesteigerte Perfusionsdruck mehr Schaden oder mehr Nutzen bewirkt.

### Effizienz

Im Tiermodell ist REBOA der Thorakotomie überlegen. Dies äußert sich in einem geringeren Anstieg des Serum-Laktats, einer geringeren Azidose, einem geringeren Bedarf an Infusionsvolumen und Vasopressoren sowie einer Verbesserung der kardialen Pumpleistung und der zerebralen Perfusion mit geringerer physiologischer Störung. Während erste klinische Studien, die die Anwendung von REBOA bei Traumapatienten im zivilen und militärischen Bereich evaluierten, vielversprechende Ergebnisse präsentierten, lieferten nachfolgende größere Fallserien widersprüchliche Resultate. Aktuelle Auswertungen des „Aortic Occlusion for Resuscitation in Trauma and Acute Care Surgery Registry“ zeigten bei vergleichbarer Verletzungsschwere für die REBOA-Gruppe einen signifikanten Überlebensvorteil sowie eine konsistentere Verbesserung der hämodynamischen Stabilität im Vergleich zur Notfallthorakotomie-Gruppe. Eine kürzlich publizierte Metaanalyse, die die Ergebnisse von 89 aktuellen Studien zusammenfasste, konnte einen signifikanten Anstieg des zentralen systolischen Blutdruckes und eine Verbesserung der Überlebensrate durch den Einsatz von REBOA bei Polytraumapatienten mit hämorrhagischem Schock nachweisen. In der interdisziplinären S3-Leitlinie Polytrauma/Schwerverletzten-Behandlung wird REBOA aufgrund der zurzeit noch nicht ausreichenden Datenlage jedoch nur mit dem Empfehlungsgrad 0 als Option bei „kreislaufinstabilen Patienten in extremis“ genannt.

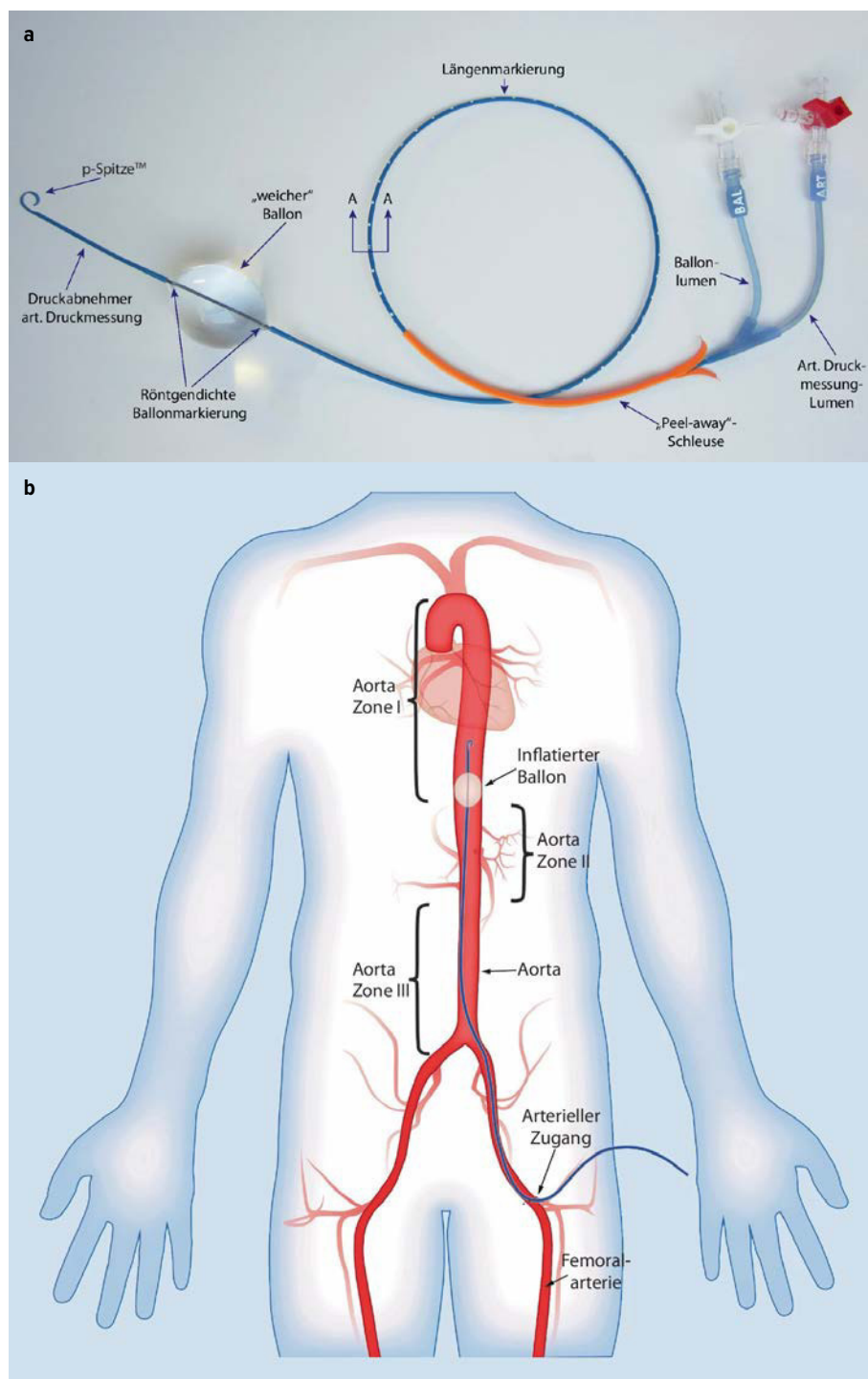
### Technik

Während endovaskulär tätige Gefäßchirurgien und interventionelle Radiologien weitgehend mit Material und Ausführung des REBOA-Manövers vertraut sind und daher nur die Implementierung der einzelnen Schritte in die Abläufe im Operationsaal erlernen müssen, müssen sich Ärzte mit wenig Erfahrung in endovasku-

lären Eingriffen dieses Notfallverfahren zunächst im Rahmen einer theoretischen und praktischen Schulung antrainieren und in Simulationstrainings immer wieder auffrischen.

Der Zugang zum arteriellen System erfolgt entweder über eine duplexsonografisch gesteuerte Punktion der A. femoralis communis oder bei vorliegender schlechter

Kreislaufsituation oder Reanimation über eine offenchirurgische Freilegung des Gefäßes. Eine Punktion der A. femoralis communis nach anatomischen Landmarken und unter palpatorischer Kontrolle sollte nur im Ausnahmefall durchgeführt werden, da hierdurch das Risiko für Zugangs-komplikationen wie Blutungen oder Verletzung des Gefäßes steigt.



**Abb. 1:** a) ER-REBOA™-Katheter; b) Einteilung der Aorta in drei Zonen (mit freundlicher Genehmigung von Prytime Medical, Boerne, Texas, USA)

Aktuell sind mehrere Okklusionskatheter mit unterschiedlichen Vor- und Nachteilen verfügbar. Das AKH Wien und das LKH Graz haben sich, wie viele andere Traumazentren auch, für den ER-REBOA™-Katheter der Firma Prytime Medical Devices (USA) entschieden, der ohne Drahtführung positioniert werden kann und nur eine 7-Fr-Zugangsschleuse (anstatt der ursprünglich notwendigen 12-Fr-Schleuse) benötigt. Durch die Verwendung des ER-REBOA™-Katheters wird nicht nur das Zugangstrauma geringer und möglicherweise eine von einem Führungsdraht verursachte Gefäßverletzung vermieden, sondern auch das Notfallverfahren selbst erleichtert. Einen zusätzlichen Vorteil stellen die Längen- und Röntgenmarkierungen auf dem Schaft dar, die die korrekte Platzierung und die Lagekontrolle des in situ befindlichen Ballons vereinfachen. Zur richtigen Positionierung des Ballons wird die Aorta in 3 Zonen eingeteilt, wobei nur Zone I (Aorta thoracica descendens) und Zone III (infrarenale Aorta abdominalis) infrage kommen (Abb. 1). Eine Inflation des Ballons in Zone II ist aufgrund des erhöhten Risikos für eine viszerale Ischämie strengstens kontraindiziert.

Bei abdominellen Blutungen ist die Zone I der Zielbereich, wobei die Einführtiefe ungefähr der direkten Distanz zwischen Punktionsstelle und Mitte des Sternums entspricht. Die obligate Lagekontrolle kann mittels transösophagealer Echokardiografie (TEE) erfolgen. Stehen eine TEE-Sonde oder ein im Umgang damit versierter Anwender nicht zur Verfügung, reicht eine Röntgenaufnahme des Thorax bzw. Abdomens für eine ungefähre Kontrolle der Position des Ballons aus, der in Höhe der Brustwirbelkörper 4–11 zu liegen kommen sollte. Bei pelvinen Blutungen ist hingegen eine Platzierung des Ballons in Zone III indiziert, wobei die Einführtiefe dem Abstand zwischen Punktionsstelle und Bauchnabel gleicht. Bei guten Schallbedingungen kann die Position des Ballons, die unterhalb des zweiten Lendenwirbelkörpers angesiedelt sein sollte, neben einer Röntgenaufnahme auch mittels einer Abdomensonografie kontrolliert werden. Zur Blockung wird der Ballons in Zone I mit circa 8 ml und in Zone III mit circa 5 ml Kochsalzlösung gefüllt.

Nach Versorgung der Blutungen und Organverletzungen im Rahmen einer explorativen Laparotomie erfolgt die Beendi-

gung des REBOA-Manövers. Um ein Reperfusionssyndrom zu vermeiden, sollte die Deflation des Ballons langsam und schrittweise erfolgen. Im Anschluss daran müssen weitere Blutungsquellen ausgeschlossen werden. Es ist obligat, die Perfusion distal der Punktionsstelle vor und nach Entfernung der platzierten Schleuse engmaschig klinisch und sonografisch zu kontrollieren, um einen möglichen embolischen oder thromboembolischen Verschluss der Beingefäße zu erkennen und frühzeitig zu behandeln. Mögliche schwerwiegende systemische Komplikationen des REBOA-Verfahrens können somit direkt ausgeschlossen bzw. behoben werden.

### Verfahrensbedingte Komplikationen

Laut aktueller Studienlage sind verfahrensbedingte Komplikationen selten. Zugangskomplikationen umfassen eine Verletzung des Zugangsgefäßes (Perforation, Blutung, Dissektion) und seinen thrombotischen Verschluss sowie eine Embolie der Beingefäße, eine kritische Extremitätenischämie und eine Wundinfektion/Wundheilungsstörung. Komplikationen durch den Ballonkatheter sind die Perforation und Dissektion der Aorta, die Perforation der Viszeral-/Beckengefäße bei Fehllage, der thrombotische/thromboembolische Verschluss der Viszeral-, Becken- und Beingefäße und die Perforation der V. cava inferior bei venöser Fehllage.

### Case Report

Die schwierigsten Entscheidungen in der akuten Unfallchirurgie müssen leider sehr oft unter massivem Zeitdruck getroffen werden. Die Verarbeitung von Vitalparametern, die Kenntnis von Verletzungsmechanismen, Blutwerten (Blutbild, Gerinnung, Laktat, Entgleisungen des Säure-Basenhaushaltes, ...) und Körpertemperatur sowie die Einschätzung der Reserven des Patienten aufgrund seiner allgemeinen Konstitution verlangen viel Wissen und Erfahrung in der Behandlung kritisch verletzter Patienten. Ähnlich einem Piloten in einer Notfallsituation (z. B. Ausfall beider Triebwerke in der Startphase) geht es hier augenscheinlich um einen Grenzgang zwischen dem Abarbeiten von „standard operating procedures“ und Erfahrungswerten und der unvermeidlichen Entscheidung, ob

alle Körperfunktionen erhalten werden sollen (sichere Landung auf dem Flughafen und Erhalt des Flugzeuges) oder ein Überleben des Patienten mit Defiziten ermöglicht werden soll (Notwasserung auf dem Hudson-River; das Flugzeug ist verloren, aber alle Insassen überleben). Erfahrungsgemäß ist es schwerer, eine Entscheidung in Richtung „Landung Hudson-River“ zu treffen, da Ärzte verständlicherweise das grundsätzliche Bestreben nach Wiederherstellung der Integrität des Patienten haben. Umgekehrt wird das Versterben eines Patienten in der ersten Polytrauma-Versorgungsphase sehr oft dem Umstand des Traumas angelastet und das Behandlungsregime nicht immer kritisch hinterfragt. Folgendes Fallbeispiel aus dem LKH Graz soll einerseits möglichst plastisch und für den Leser nachvollziehbar die Überlegungen des Teams widerspiegeln und andererseits zeigen, welches Outcome durch eine Maximaltherapie im Bereich der „damage control surgery“, gepaart mit dem immer nötigen Quäntchen Glück, erzielt werden kann.

Anfang Juli 2020 wird um 15:35 Uhr der Schockraumalarm ausgelöst, da der Zustransfer eines bereits präklinisch hämodynamisch instabilen Patienten (ein 55-jähriger Motorradfahrer, der mit einem PKW kollidierte) via Rettungshubschrauber angekündigt wird. Um 15:50 Uhr erfolgt die Ankunft des Patienten im Schockraum. Er ist präklinisch intubiert, mit einem systolischen Blutdruck von 85 mmHg unter laufendem Arterienol-Perfusor (1 mg/10 ml) mit 20 ml/h, Herzfrequenz 150, O<sub>2</sub>-Sättigung 99%, etCO<sub>2</sub> 50 mmHg. Präklinisch wurde linksseitig eine Thorakostomie angelegt und anschließend mit einem Tubus drainiert. Weiters wurde das Becken mit einer T-POD-Beckenschlinge stabilisiert und 1 g Tranexamsäure verabreicht.

Das Schockraum-ABCDE wird durchgegangen. Im eFAST zeigt sich primär keine freie intraabdominelle Flüssigkeit. Ein Thorax- und ein Beckenröntgen werden angefertigt. Der T-POD wird belassen. Es ist von einem großen darunterliegenden Weichteiltrauma auszugehen. Aufgrund der limitierten Venensituation und des Vorliegens einer Zentralisation muss ein zentraler Venenkatheter angelegt werden. Das Schockraumteam entschließt sich, über die rechte A. femoralis eine REBOA-Schleuse einzubringen, während zeitgleich Röntgenbilder von Unterschenkel und Hand



angefertigt werden (Abb. 2) und mit dem Massentransfusionsprotokoll begonnen wird (6 Erythrozytenkonzentrate, 1800 PPSB, 4 g Fibrinogen, 1 g Tranexamsäure). An der linken unteren Extremität zeigt sich eine offene, in einer Vakuumschiene versorgte Unterschenkelfraktur und im Bereich des distalen Unterarms eine drittgradig offene Fraktur mit exzessivem Weichteilschaden, bis in die Mittelhand reichend. Erste ausgewählte Laborparameter sind in Tabelle 1 ersichtlich.

Nach einer Schockraumzeit von 35 Minuten kann das Polytrauma-CT durchgeführt werden. Hier zeigen sich folgende weitere Verletzungen: Scapulafraktur links, Serienrippenfrakturen 1–8 links und 1–4 rechts, Leberlazeration, Milzlazeration mit nun schon sichtbarer freier Flüssigkeit, komplexe Acetabulum-/Ileumrümmerfraktur links mit Abbruch der Kontrastierung der A. iliaca communis mit großem Hämatom und aktivem Kontrastmittelextravasat.

Da der Patient im CT zunehmend instabiler wird (RR-Werte um die 70 mmHg systolisch trotz hoch dosierter Arterienolgabe), wird um 16:50 Uhr ein REBOA-Katheter ohne Bildgebung in die Zone III eingebracht. In Folge stabilisieren sich die RR-Werte relativ rasch auf bis über 120 mmHg, sodass der Patient in den Hybrid-OP transferiert werden kann. Nach Entfernung des T-POD zeigt sich eine ausgedehnte Weichteilverletzung mit offen liegender Darmbeinschaukel links.

Um 17:18 Uhr erfolgt eine Laparotomie, bei der das Peritoneum nicht eröffnet wird. Innerhalb von wenigen Minuten kann über einen extraperitonealen Zugang die Iliakalgabel geklemmt werden. Da die A. iliaca interna links äußerlich intakt imponiert, wird sie nur angeschlungen. Die A. iliaca externa links hingegen zeigt sich abgerissen, der Stumpf wird geklemmt und dann ligiert. Dank des Okklusionsballons gibt es lokal auch keinerlei arterielle Blutungen aus den von der A. femoralis interna versorgten Gebieten.

Aufgrund der massiven Instabilität des Patienten muss die Entscheidung für eine Amputation bzw. subtotalen Hemipelvektomie getroffen werden. Nach dem Abklemmen der Venen wird der Ballon nach einer Cuff-Zeit von etwa 40 Minuten vorsichtig abgelassen, wodurch der Blutdruck nur minimal fällt. Eine Hemipelvektomie mit Belassen von ausreichend durchbluteter

Parameter	Wert	Abweichung Referenzbereich
Erythrozyten	1,55 · 10 <sup>12</sup> /l	---
Hämoglobin	4,9 g/dl	---
Hämatokrit	13,4 %	---
Thrombozyten	123 · 10 <sup>9</sup> /l	-
CK	777 U/l	++
PZ	23 %	--
INR	2,94	+
aPTT	10,3 sek	++
Fibrinogen	< 50 mg/dl	---
Antithrombin	32 %	--
Laktat	13,4 mmol/l	+
pO <sub>2</sub> arteriell	29,0 mmHg	--
pH arteriell	7,039	--

Tab. 1: Case Report: Laborparameter

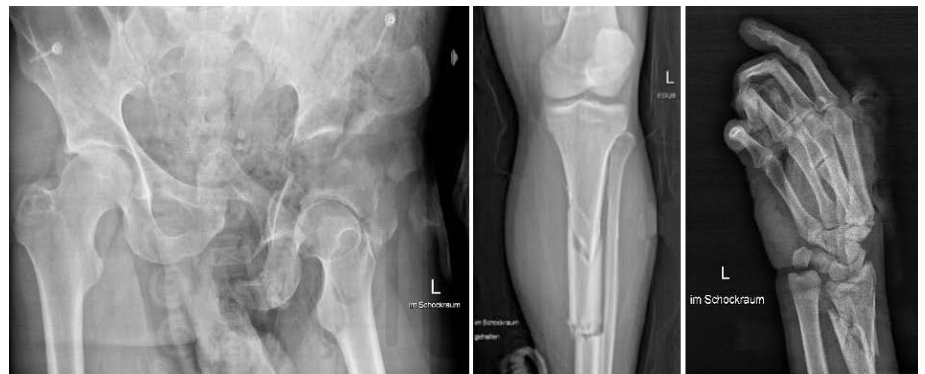

Abb. 2: Präoperative Röntgenbilder

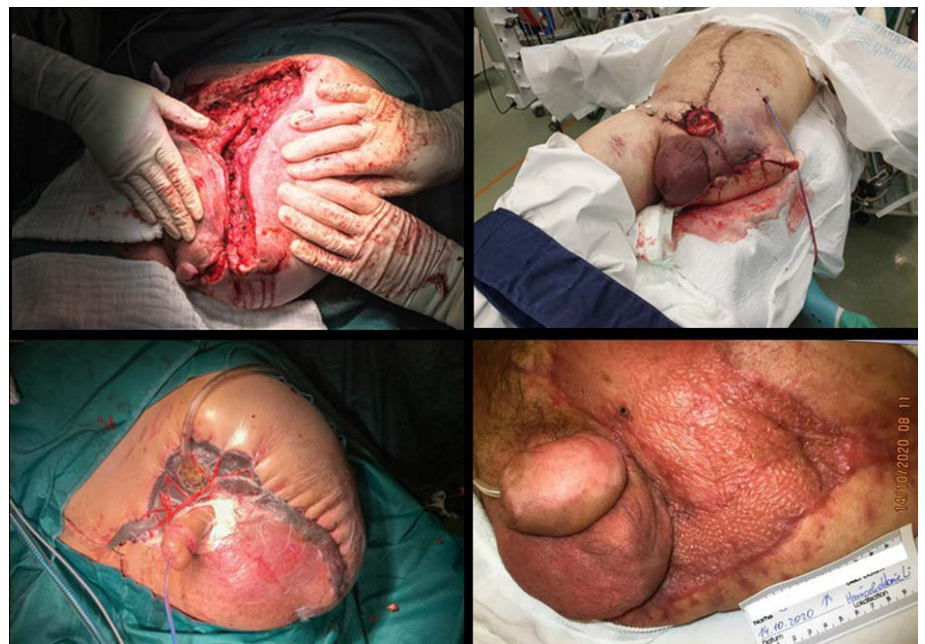

Abb. 3: Wundsituation nach Hemipelvektomie im zeitlichen Verlauf

Haut für den sekundären Wundverschluss wird durchgeführt und der verbleibende Hohlraum mit Bauchtüchern ausgestopft und gepackt. Der Situs ist trocken und die Hämodynamik des Patienten stabil.

Der hinzukommende Allgemeinchirurg eröffnet nun das Peritoneum. Da sich ein mäßiger Hämaskos (ca. 500 ml) zeigt, erfolgen eine sofortige Splenektomie sowie die Versorgung der Leberlazerationen in den Segmenten II/IV und VI. Nach Beendigung der Eingriffe am Körperstamm ist der Patient deutlich stabiler, sodass die Katecholamindosen wesentlich reduziert werden können. Die Operation ist nach 90 Minuten beendet. Da das Laktat auf 9,4 mmol/l und der pH-Wert auf 7,2 gesunken und das Hämoglobin auf 7,5 g/dl gestiegen sind, fällt die Entscheidung, auch noch die schwerverletzte Hand zu versorgen. Eine genauere Exploration zeigt einen Teilausriss des N. medianus neben einer drittgradig offenen Radiusfraktur sowie Mittelhand- und Fingerfrakturen. Das Kleinfingerendglied muss amputiert werden. Anschließend wird das gesamte De-

collement im Bereich des Handrücken débridiert, wundversorgt und die Operation mit dem Anlegen eines Handgelenksfixateurs beendet.

In der ersten Nacht auf der Intensivstation ist der Patient noch erheblich substitionspflichtig und zeigt eine massive Rhabdomyolyse. Ein Adsorptionsfilter wird eingeschaltet und eine kontinuierliche venovenöse Hämodiafiltration (CVVHDF) wird begonnen. Am Folgetag sinkt der Katecholaminbedarf weiter, sodass auch die REBOA-Schleuse entfernt werden kann. Am Tag 3 erfolgt ein Depacking bei mittlerweile metabolisch ausgeglichenem Patienten. Es werden ein protektives Colostoma und ein VAC-System angelegt, da mit einem weiteren Untergang der Weichteile zu rechnen ist. An den Tagen 6 und 10 erfolgen die nächsten VAC-Wechsel nach einem erneuten Weichteildébridement sowie die Anlage eines Tracheostomas. Am Tag 13 reagiert der Patient erstmals ungezielt auf Ansprache. Am Tag 15 wird neben dem Becken auch die Handverletzung weiterversorgt. Am Tag 24 ist der Patient erst-

mals basal kontaktierbar, am Tag 34 kann er auf die Allgemeinstation verlegt werden. Schlussendlich wird die Wundfläche am Becken mit einem Rectuslappen und mit Spalthaut verschlossen. Bei der Verlegung in das Rehabilitationszentrum ist die Wunde noch leicht sezernierend. Der Patient ist neurologisch komplett erholt und hat bereits einige Stehversuche hinter sich. ■

Autoren:

Priv.-Doz Dr. **Lukas L. Negrin**, MSc, MSc, PhD  
Universitätsklinik für Orthopädie und Unfallchirurgie, Medizinische Universität Wien  
E-Mail: lukas.negrin@meduniwien.ac.at

Priv.-Doz. Dr. **Paul Puchwein**  
Universitätsklinik für Orthopädie und Traumatologie, Medizinische Universität Graz  
E-Mail: paul.puchwein@medunigraz.at

■04

#### Literatur:

bei den Verfassern

## BUCHTIPP

### Bildgebende Diagnostik des Fußes und Sprunggelenks

Wegen seiner komplexen Anatomie gilt der Fuß als schwierige Disziplin in der muskuloskeletalen Diagnostik. Dass sich die Symptome ganz unterschiedlicher Erkrankungen sehr ähnlich sind, erschwert die Diagnostik zusätzlich. Da hilft Expertenwissen aus erster Hand: In diesem Leitfaden geben die Autoren ihre jahrzehntelange Erfahrung in der Schnittbilddiagnostik des Fuß- und Sprunggelenks weiter. Sie vermitteln alle gängigen Pathologien und beschreiben die jeweilige Erkrankung in ihren unterschiedlichen Ausprägungen – auch seltene Fälle.

Ein besonderes Qualitätsmerkmal sind die Abbildungen: Sämtliche MRT-Bilder wurden mit neuester 3-Tesla-Technologie gemacht. Diese sorgt für eine einheitlich homogene, hochauflösende Bildqualität, die Ihnen bei der Befundung zugutekommt. Grafiken und Einzeichnungen im radiologischen Bild vertiefen die Bildinterpretation.

Der Inhalt dieses Buches steht ohne weitere Kosten auch digital in der Wissensplattform eRef zur Verfügung (Zugangscodes im Buch). Mit der kostenlosen eRef-App haben Sie zahlreiche Inhalte auch offline immer griffbereit.



**Ulrike Szeimies, Axel Stäbler, Markus Walther (Hrsg.): Bildgebende Diagnostik des Fußes und Sprunggelenks**

Thieme Verlag, Stuttgart 2020

2., vollständig überarbeitete und erweiterte Auflage

704 Seiten, 2396 Abbildungen

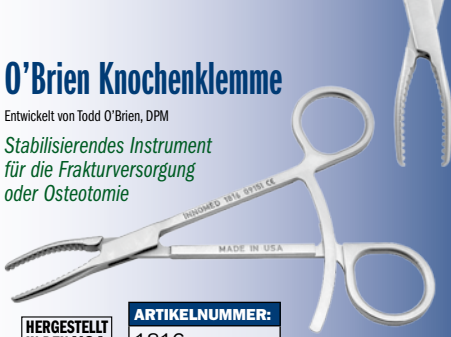164,50 Euro

ISBN: 978-3-13-240800-5

## O'Brien Knochenklemme

Entwickelt von Todd O'Brien, DPM

Stabilisierendes Instrument für die Frakturversorgung oder Osteotomie



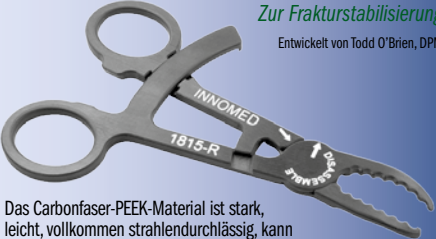HERGESTELLT IN DEN USA

ARTIKELNUMMER:  
1816

## OrthoLucent™ O'Brien Knochenklemme

Zur Frakturstabilisierung

Entwickelt von Todd O'Brien, DPM



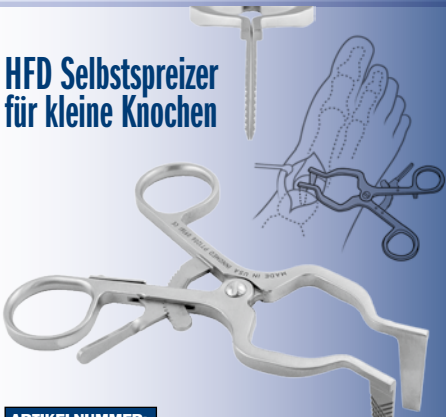Das Carbonfaser-PEEK-Material ist stark, leicht, vollkommen strahlendurchlässig, kann dampfsterilisiert werden und beugt Beschädigungen der Komponentenoberflächen vor.

ARTIKELNUMMER:

1815-R  
Gesamtlänge: 13,3 cm

EXKLUSIV FÜR INNOMED IN DER SCHWEIZ HERGESTELLT

## HFD Selbstspreizer für kleine Knochen



ARTIKELNUMMER:

1829

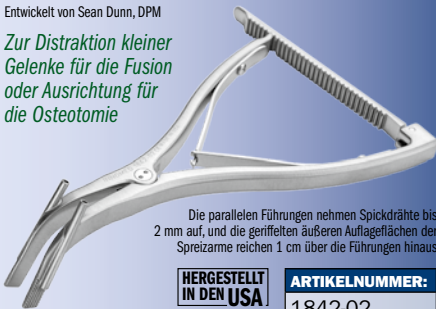HERGESTELLT IN DEN USA

Vielseitig einsetzbares Spreizinstrument mit schmalen, sich verjüngenden Haken, die zusammengeführt einen kleinen Keil bilden, der in eine enge Knochen-Verbindungszone oder Osteotomie gesetzt werden kann

## Ortho Wundspreizer mit Spickdrahtführungen

Entwickelt von Sean Dunn, DPM

Zur Distraction kleiner Gelenke für die Fusion oder Ausrichtung für die Osteotomie




Die parallelen Führungen nehmen Spickdrähte bis 2 mm auf, und die geriffelten äußeren Auflageflächen der Spreizarme reichen 1 cm über die Führungen hinaus

HERGESTELLT IN DEN USA

ARTIKELNUMMER:  
1842-02

## HFD Kompressions-/Distractionsinstrument



Strahlendurchlässige Arme aus PEEK Carbonfaser-Verbundwerkstoff

Das Stellrad ermöglicht eine präzise Kontrolle der eingesetzten Drähte – zum Erhalt der Position, zur Kompression oder zur Distraction

ARTIKELNUMMERN:

SMALL	LARGE
Zwei verschiedene Lochgrößen für die passenden Stifte: 1,1 mm & 1,6 mm	Zwei verschiedene Lochgrößen für die passenden Stifte: 1,6 mm & 3,2 mm
1834 [Komplett aus Edelstahl]	1836 [Komplett aus Edelstahl]
1834-R [Mit strahlendurchlässigen Armen]	1836-R [Mit strahlendurchlässigen Armen]

HERGESTELLT IN DEN USA

## HFD Selbstspreizer für kleine Knochen

Vielseitig einsetzbares Spreizinstrument mit schmalen, sich verjüngenden Haken, die zusammengeführt einen kleinen Keil bilden, der in eine enge Knochen-Verbindungszone oder Osteotomie gesetzt werden kann



ARTIKELNUMMER:

1829

HERGESTELLT IN DEN USA

## Yezerki-Rongeur für kleine Knochen

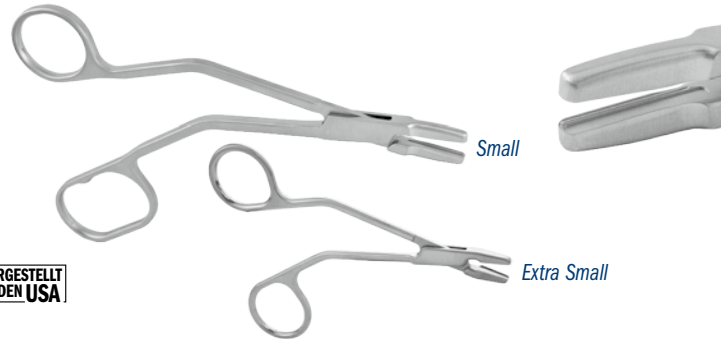
Entwickelt von John Yezerki, MD

Speziell für kleine Knochen in Fuß und Hand entwickelt

ARTIKELNUMMERN:

1789 [Small]
1789-01 [Extra Small]

HERGESTELLT IN DEN USA



## Wixted Fraktur-Distractionsinstrument

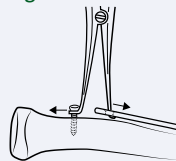
Entwickelt von John J. Wixted, MD

Zieht die frakturbedingt verkürzte Fibula (oder einen anderen Knochen) wieder auseinander, um die korrekte Länge wieder herzustellen

ARTIKELNUMMER:

1882

HERGESTELLT IN DEN USA



Gebogenes Zapfenende Lässt sich zum Hebelansatz sicher in ein Loch einer Knochenplatte setzen

Aussparung für den Schraubenansatz Sicherer Hebelansatzpunkt an einer provisorisch eingesetzten 3,5-mm-Schraube

Innomed-Europe GmbH  
Innomed-Europe LLC

c/o Emons Logistik GmbH In Rammelswiesen 9 D-78056 Villingen-Schwenningen  
Alte Steinhauserstrasse 19 CH-6330 Cham Schweiz Tel: 0041 (41) 740 67 74

Tel: 0049 (0) 7720 46110 60  
Fax: 0049 (0) 7720 46110 61

www.innomed-europe.com  
info@innomed-europe.com

Einscannen um zu unserer Website zu gelangen



INNOMEDI



# Das akute Kompartmentsyndrom der Extremitäten

Das akute Kompartmentsyndrom ist ein altbekannter chirurgischer Notfall. Dennoch gestaltet sich die Diagnosestellung durch die Heterogenität in Ätiologie, die Vielzahl an möglichen Risikofaktoren und die oft eingeschränkte klinische Beurteilbarkeit in vielen Fällen herausfordernd. Die frühe Diagnosefindung ist von entscheidender Bedeutung, denn der frühe klinische Verdacht und die rechtzeitige chirurgische Intervention sind entscheidend für die Prognose!

**D**as akute Kompartmentsyndrom der Extremitäten (ACS) ist ein chirurgischer Notfall mit sofortigem Handlungsbedarf. Es entsteht überwiegend durch Trauma als begleitende Weichteilschädigung bei Frakturen oder bei stumpfen Verletzungen durch Druckanstieg in den anatomisch umschlossenen, myofaszialen Logen (Kompartimente).

Die klinische Prognose und der Erhalt der Funktionalität werden durch Diagnosezeitpunkt, Ausmaß, Verlaufsauer sowie entscheidend durch eine rasche und suffiziente Therapie und ihre korrekte Indikationsstellung bestimmt. Eine verzögerte Detektion oder verspätete Therapieeinleitung kann zu schwerwiegenden Komplikationen, einschließlich des Verlustes der betroffenen Extremität, und zu lebensbedrohlichen Zuständen führen. Kontrakturen mit erheblichem sensomotorischem Defizit bis hin zum vollständigen Funktionsverlust sind mögliche Langzeitfolgen verspäteter Therapie.

Erkenntnisse und Aufzeichnungen über Langzeitschäden durch zu straffe, zirkuläre Verbände gehen bis in die Antike zurück. Die erste Publikation erfolgte 1881 durch Richard von Volkmann über die Entstehung von Kontrakturen und Paralysen an der oberen Extremität durch zu eng anliegende Bandagen. Frederick A. Matsen definierte 1975 das ACS „as a condition in which the circulation and function of tissues within a closed space are compromised by increased pressure within that space“.

Die Diagnosestellung stellt jedoch weiterhin eine Herausforderung dar. Im deutschsprachigen Raum existieren bis da-

zu keine klaren Leitlinien zur Diagnostik und Therapie. Die deutliche Heterogenität der zugrunde liegenden Ursachen und Verletzungen sowie das Fehlen von klaren prädiktiven Kriterien und Risikofaktoren kommen erschwerend hinzu. Weitere Gründe für eine indifferente Klinik sind neurologische Beeinträchtigung, regionale oder allgemeine Anästhesieverfahren und patientengesteuerte Schmerztherapie. Die genaue Inzidenz ist nicht bekannt und variiert zwischen 3% und 17%. Die Ergebnisse aus der Literatur zeigen jedoch, dass das ACS eine prinzipiell häufige Komplikation nach Trauma darstellt, wobei insbesondere Frakturen und Gefäßverletzungen häufig assoziierte Pathologien sind. Auch offene Frakturen können zu einem ACS führen. In 30% der Fälle liegt dem ACS eine reine Weichteilverletzung ohne Nachweis einer Knochenbeteiligung zugrunde. Häufig liegt nur ein minimales, inadäquat erscheinendes Trauma vor. McQueen et al. beschrieben ein erhöhtes Risiko und Vorkommen mit 7,3/100 000 Einwohner pro Jahr bei jungen Männern unter 30 Jahren. Die Inzidenz bei Frauen war mit 0,7/100 000 Einwohner pro Jahr signifikant geringer. Eine Fraktur des Tibiaschaftes wurde mit 11,6% als häufigste zugrunde liegende Pathologie im Erwachsenenalter identifiziert. An zweiter Stelle liegen Fußverletzungen, die circa 6% aller ACS ausmachen und häufig nach Motorradunfällen auftreten. Im Bereich der oberen Extremität tritt ein ACS mit einer Häufigkeit von 3,1% bei Unterarmschaftfrakturen und von 0,25% bei distalen Radiusfrakturen auf.

Zahlreiche weitere Ursachen wurden beschrieben und reichen von inadäquat

## KEYPOINTS

- *Das ACS ist ein chirurgischer Notfall bei mitunter schwieriger Diagnostik.*
- *Als begleitende Weichteilschädigung entsteht es überwiegend nach Frakturen und stumpfen Verletzungen, aber auch infolge inadäquat erscheinender Unfälle durch Druckanstieg in den myofaszialen Logen.*
- *Unterschenkel und Unterarm zählen zu den häufigsten Lokalisationen.*
- *Die Diagnosestellung erfolgt klinisch, wobei das zentrale Symptom ein unverhältnismäßiger Schmerz ist.*
- *Die apparative ICP-Messung dient der Befundobjektivierung sowie Dokumentation und ist auch aus forensischen Gründen als Standard anzusehen.*
- *Die Therapie der Wahl ist die Dermatofasziotomie mit vollständiger Spaltung der Muskelfaszie und Entlastung aller Muskellogen.*
- *Die klinische Prognose sowie die Vermeidung schwerwiegender Komplikationen sind direkt von einem raschen und korrekten Diagnose- und Behandlungsalgorithmus abhängig.*

angebrachten zirkulären Gipsverbänden, postoperativen Schwellungszuständen, langer Steinschnittlagerung und Paravasaten bis zu thermischen Verletzungen, Schlangenbissen, septischen Krankheitsbildern, Myositiden und nephrotischem Syndrom. Zu beachten ist, dass auch ein minimales, oft inadäquat erscheinendes Ereignis ein immanentes Risiko für ein Logensyndrom darstellt.

## Pathophysiologie

Das ACS ist ein progressiver, dynamischer Prozess. Pathophysiologisch handelt es sich bei der Entstehung um ein multifaktorielles Geschehen. Ätiologisch liegen eine Veränderung des Kompartimentvolumens von außen bzw. eine Vermehrung des Kompartimentinhalts von innen zugrunde. Diese Mechanismen treten isoliert oder parallel auf.

Die Theorie des arteriovenösen Gradienten sowie der Zusammenhang zwischen dem Logendruck („intra-compartmental pressure“, ICP) und dem diastolischen und mittleren arteriellen Blutdruck kennzeichnen die theoretische Grundlage der lokalen Hämodynamik. Durch Anstieg des Gewebedrucks in den faszialen Logen kommt es zur Beeinträchtigung der Mikrozirkulation. Wenn der interstitielle Druck den kapillaren Perfusionsdruck übertrifft, kommt es zur raschen Entstehung eines Circulus vitiosus (Abb. 1). Eine Reduktion des venösen Abflusses und der Perfusion resultiert in zellulärer Hypoxie und bewirkt die Auslösung einer inflammatorischen Kaskade, die durch chemotaktische Mediatoren, wie Zytokine, Histamine und Prostaglandine, gesteuert wird. Die darauf folgende Bildung von freien Radikalen und die zunehmende Azidose lösen eine gesteigerte Reperfusion aus und dies führt zur reflektorischen Erhöhung der Kapillarpermeabili-

tät („capillary leak syndrome“) mit Zunahme des Ödems und weiterem Druckanstieg. Der direkte Zusammenhang zwischen dem progredienten Zelltod und der Hypoxie begründet das enge diagnostische Zeitfenster und die Notwendigkeit einer frühzeitigen Therapieeinleitung. Eine prolongierte Ischämie bei verzögertem oder inadäquatem Management kann daher zu irreversiblen, ausgedehnten Nekrosen mit schweren Funktionseinschränkungen, Verlust der Extremität, Rhabdomyolyse und akutem Nierenversagen führen.

Ein wichtiges Merkmal des ACS ist die lange erhaltene makrovaskuläre arterielle Perfusion mit tastbaren Pulsen, bis der interstitielle Druck den systolischen Druck übersteigt und bereits Ischämien vorliegen.

## Klinik, Diagnostik, Biomarker, Differenzialdiagnosen

Die Diagnosestellung erfolgt klinisch anhand der Anamnese, der Beschwerdecharakteristik und der erhobenen Untersuchungsbefunde. Im Gegensatz zu bewusstseinsklaren und kooperativen Patienten gestaltet sich dies bei bewusstseinsgetrübten oder intubierten Patienten sowie Säuglingen und Kleinkindern in der Praxis oft herausfordernd. Durch die ausgeprägte Heterogenität der Ursachen, Erscheinungsformen, Lokalisationen und Verläufe steht der erste Verdacht im Mittelpunkt.

Das klinische Kardinalsymptom ist ein ausgeprägter analgetikaresistenter Schmerz mit passivem Dehnungsschmerz und einer verminderten Elastizität der Muskelgruppe und des Kompartiments. Par- und Hypästhesien durch ödem- und druckbedingte Störung der Leitfunktion des Nervens können ein weiteres Frühzeichen darstellen. Das Verteilungsmuster lässt Rückschlüsse auf das betroffene Kompartiment zu. Das Vollbild der klassischen „6 P“ (pain [out of proportion], pressure, paresthesia, paralysis, pallor, pulslessness) präsentiert sich erst im Spätstadium und kann irreführend sein, da es eher die Beschwerden eines arteriellen Gefäßverschlusses beschreibt. In der rezenten Literatur wurden für die klinische Einschätzung eine niedrige diagnostische Sensitivität und hohe Spezifität mit resultierendem schwachem prädiktivem Wert demonstriert. Der Schmerz ist beim wachen Patienten nichtsdestotrotz das wichtigste Symptom eines ACS. Im Säuglings- und Kleinkindesalter ist die Diagnosestellung durch eine eingeschränkte Verbalisierung zusätzlich erschwert. Als Anhaltspunkt können bei diesen Patienten Symptome wie vermehrte Angst, Agitiertheit und erhöhter Analgetikabedarf („3 A“) den Verdacht eines vorliegenden ACS erhärten.

Laborchemische Parameter steigen unspezifisch im Rahmen eines Traumas an. Muskelschaden und -nekrose spiegeln sich

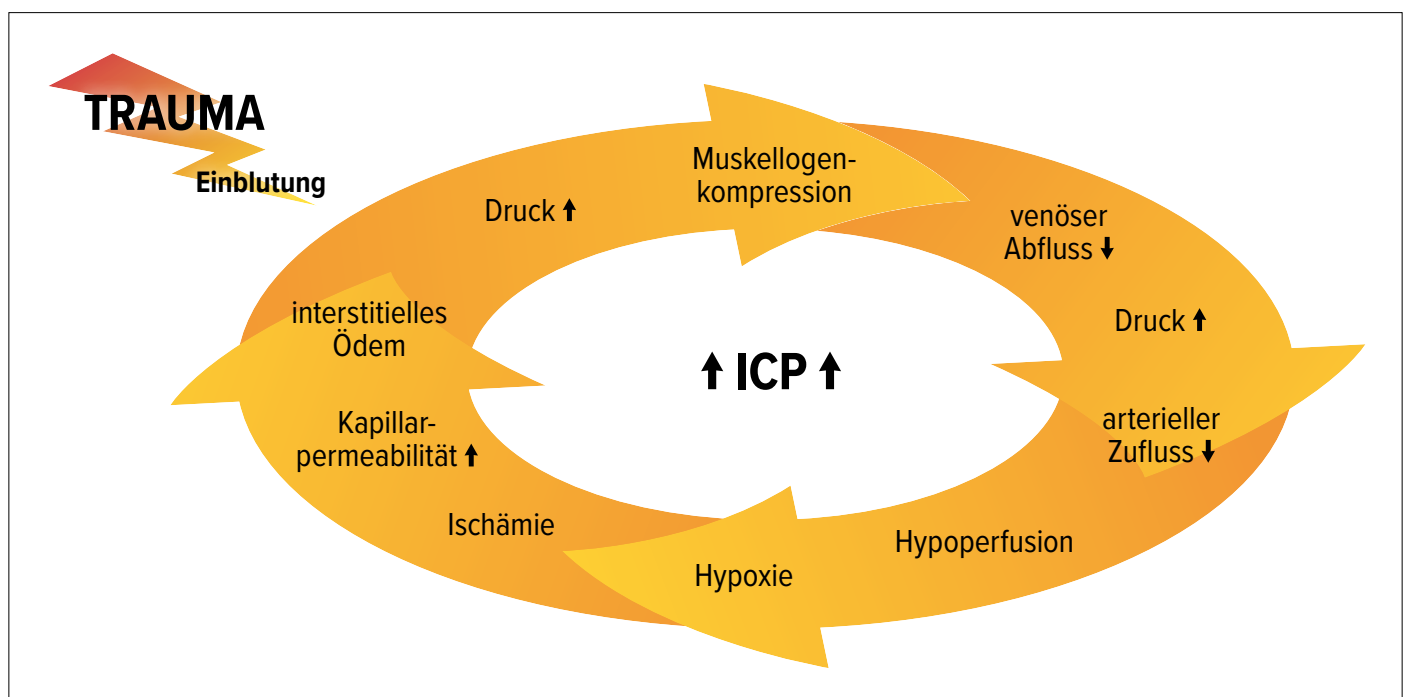


Abb. 1: Circulus vitiosus der Pathophysiologie des akuten Kompartimentsyndroms der Extremitäten

in Werten wie z. B. Kreatinkinase und Myoglobin wider und können somit für die Diagnosefindung eines ACS nicht herangezogen werden. Jedoch kann die Dynamik dieser Parameter unterstützend in der Diagnosefindung herangezogen werden. Aufgrund der insgesamt geringen prädiktiven Aussagekraft vorhandener Biomarker spielen diese in der Diagnostik des ACS sonst keine Rolle.

Die Entstehung ist ein dynamischer Prozess, wodurch eine engmaschige klinische Verlaufsbeobachtung vor allem bei drohendem ACS essenziell ist, da sich das Vollbild auch erst nach Stunden präsentieren kann. Eine zusätzliche apparative Diagnostik mittels invasiver Logendruckmessung ist bei unklaren klinischen Untersuchungsbefunden oder eingeschränkter Kommunikation bei Bewusstseinsstrübung bzw. im Kindes- und Jugendalter indiziert. Die ICP-Messung dient der Befundobjektivierung sowie Dokumentation und ist auch aus forensischen Gründen als Standard anzusehen. In der Literatur werden dieser Methode eine hohe Sensitivität (94%), ein positiver prädiktiver Wert von 93% und eine Spezifität von 98% bei gleichzeitig hohem negativem prädiktivem Wert von 99% zugeschrieben.

Verschiedene Techniken stehen für die Logendruckmessung und somit zur Objektivierung des ACS zur Verfügung.

Im Allgemeinen werden zwei Theorien der Druckermittlung unterschieden. Einerseits kann der gemessene Logendruck als eigenständiger Wert herangezogen werden. Der physiologische ICP wird bei Erwachsenen mit 8 mmHg und im Kindesalter mit 10–15 mmHg angegeben. Als Schwellenwert für die Entscheidung zur Fasziotomie wird in der Literatur häufig ein Wert über 30 mmHg angeführt.

Die zweite Methode verwendet das sogenannte Druckdifferential ( $\Delta P$ , auch Perfusiondruck). Der gemessene Logendruck wird hierbei vom aktuellen diastolischen Blutdruck subtrahiert. Ein Wert von unter (!) 30 mmHg gilt hier als Indikation zur Fasziotomie. In der Literatur lässt sich kein Vorteil einer der beiden Methoden der Grenzwertbestimmung finden.

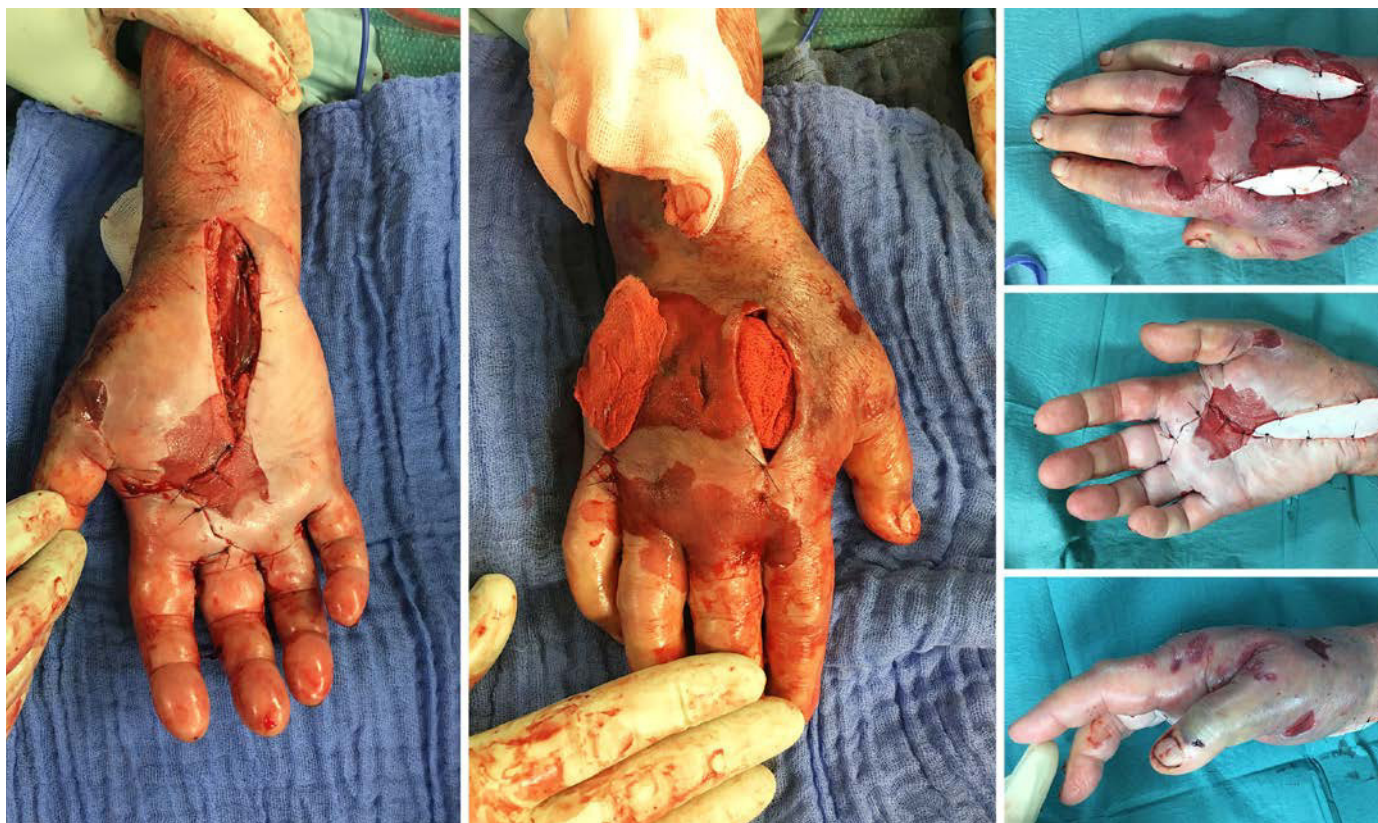Aufgrund der Druckunterschiede in den Kompartimenten wird eine Messung mit ca. 5 cm Abstand zur Fraktur empfohlen. Zugleich ist es entscheidend, den ICP aller Logen der betroffenen Extremität zu ermitteln. Sollte ein Kompartiment die festgelegten Grenzwerte überschreiten, ist das

Vorliegen eines ACS bewiesen und eine Fasziotomie umgehend durchzuführen. Normalwerte schließen jedoch ein ACS nicht aus. Im Zweifelsfall sind die klinische Einschätzung und Erfahrung hinsichtlich des weiteren Vorgehens vorrangig.

Nicht-invasive Methoden der Logendruckmessung stehen noch vor der Einführung in die klinische Routine. Der erfolgreiche Einsatz der Nahinfrarot-Spektroskopie und die ultraschallgestützte Messung der Faszienexkursion im präklinischen Setting zeigten beispielsweise vielversprechende Ergebnisse.

### Lokalisation

Das ACS tritt überwiegend an den Extremitäten auf und war vormals ausschließlich als Komplikation in diesen Bereichen bekannt. In den letzten Jahren wurde sein Auftreten jedoch auch in anderen Organsystemen, z. B. im Abdomen, beschrieben. Es kann überall dort entstehen, wo sich Organe in einem anatomisch abgegrenzten Raum befinden und eine Volumenzunahme im betroffenen Kompartiment zu einer Funktionseinschränkung und Schädigung führt.



**Abb. 2:** Zustand nach Dermatofasziotomie aller anatomischen Logen und temporärer Deckung mit Epigard® bei manifestem Kompartmentsyndrom der Hand nach „crush injury“

### Das ACS der oberen Extremität

Das ACS der oberen Extremität ist selten. Es überwiegt die Lokalisation am Unterarm, in 18% der Fälle als Folge von Frakturen und in 23% bei reinen Weichteilverletzungen („crush injuries“). Im Kindesalter ist die suprakondyläre Humerusfraktur als häufigste Ätiologie beschrieben.

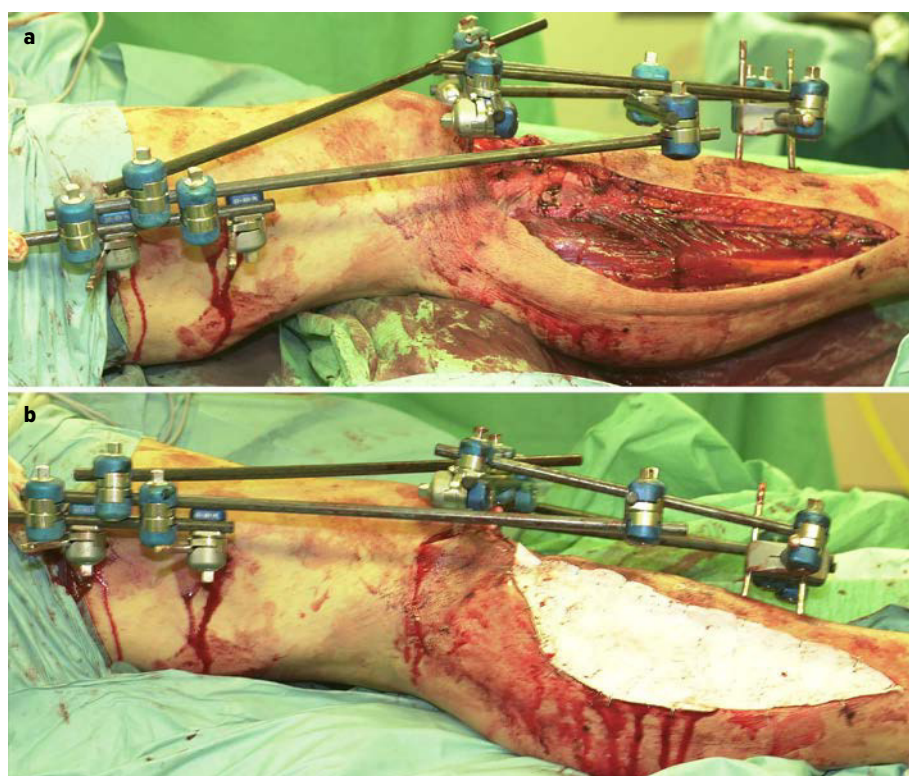
Am Oberarm finden sich 3 Kompartimente: die deltoideale Loge und das, durch die Fascia brachii und ihren Septen geteilte ventrale (Flexoren) bzw. dorsale (Extensoren) Kompartiment. Die Unterarmfaszie, Fascia antebrachii, umhüllt 3 Muskelgruppen. Ausgehend von der Fascia antebrachii ziehen 3 Septen, die im Zusammenschluss mit Radius und Ulna sowie der Membrana interossea 3 Muskellogen bilden: das ventrale Kompartiment (Flexoren), das dorsale Kompartiment (Extensoren) und das Compartmentum antebrachii extensorum pars radialis sive lateralis. Das Ligamentum carpi volare fixiert den nicht im Canalis carpi ziehenden M. palmaris longus und die ulnaren Nerven.

In der Hand werden, abhängig von der Literaturquelle, zwischen 6 und 12 Logen beschrieben. Hierbei handelt es sich vereinfacht um Thenar, Hypothenar, Adduktoren, Mm. interossei, den Karpalkanal und die einzelnen Finger, die weiter unterteilt werden. Sensomotorische Defizite im Innervationsgebiet des jeweiligen Nerven lassen Rückschlüsse auf das betroffene Kompartiment zu.

Zahlreiche Zugänge sind für die Fasziotomie im Bereich der oberen Extremität beschrieben, die profunde anatomische Kenntnisse für eine suffiziente Entlastung aller Kompartimente unter Schonung der neurovaskulären Strukturen voraussetzen. Am Unterarm ist vor allem die Wichtigkeit der Entlastung des Karpalkanals zu betonen. An den Fingern erfolgt die Fasziotomie, unter Beachtung der Greif- und Auflagefläche, durch einen mittaxialen Schnitt.

### Das ACS der unteren Extremität

Der Unterschenkel stellt den am häufigsten von einem ACS betroffenen Extremitätenabschnitt dar, wobei in mehr als der Hälfte aller Fälle eine Unterschenkelfraktur ursächlich vorliegt. Der Oberschenkel ist weitaus seltener betroffen. Junge Männer unter 35 Jahren werden in der Literatur als Risikogruppe angeführt. In einer Studie von McQueen et al. aus dem Jahr 2015 wurde bei jedem 10. Patienten



**Abb. 3:** Vollständige laterale Kompartimentspaltung am Unterschenkel (a), temporäre Deckung der Fasziotomiestellen mit Epigard® (b) sowie Reposition und Retention mit gelenksüberbrückendem Fixateur externe bei multifragmentärer proximaler Unterschenkelfraktur

mit diaphysärer Tibiafraktur ein ACS diagnostiziert und junges Alter als wichtigster prädiktiver Faktor angeführt. Dies wird auf die besser ausgebildete Muskulatur und die damit verbundene geringere Reservekapazität innerhalb der Faszienräume zurückgeführt. Frakturcharakteristika und Begleitfaktoren, die ein erhöhtes Risiko für die Entwicklung eines ACS bewirken, sind ein direktes Trauma (speziell, wenn die Brüche von Tibia und Fibula auf gleicher Höhe lokalisiert sind), Frakturen im Bereich der Tibia-Diaphyse, hohe kinetische einwirkende Energie, ausgeprägter Weichteilschaden, Gefäßverletzungen und bestehende Komorbiditäten.

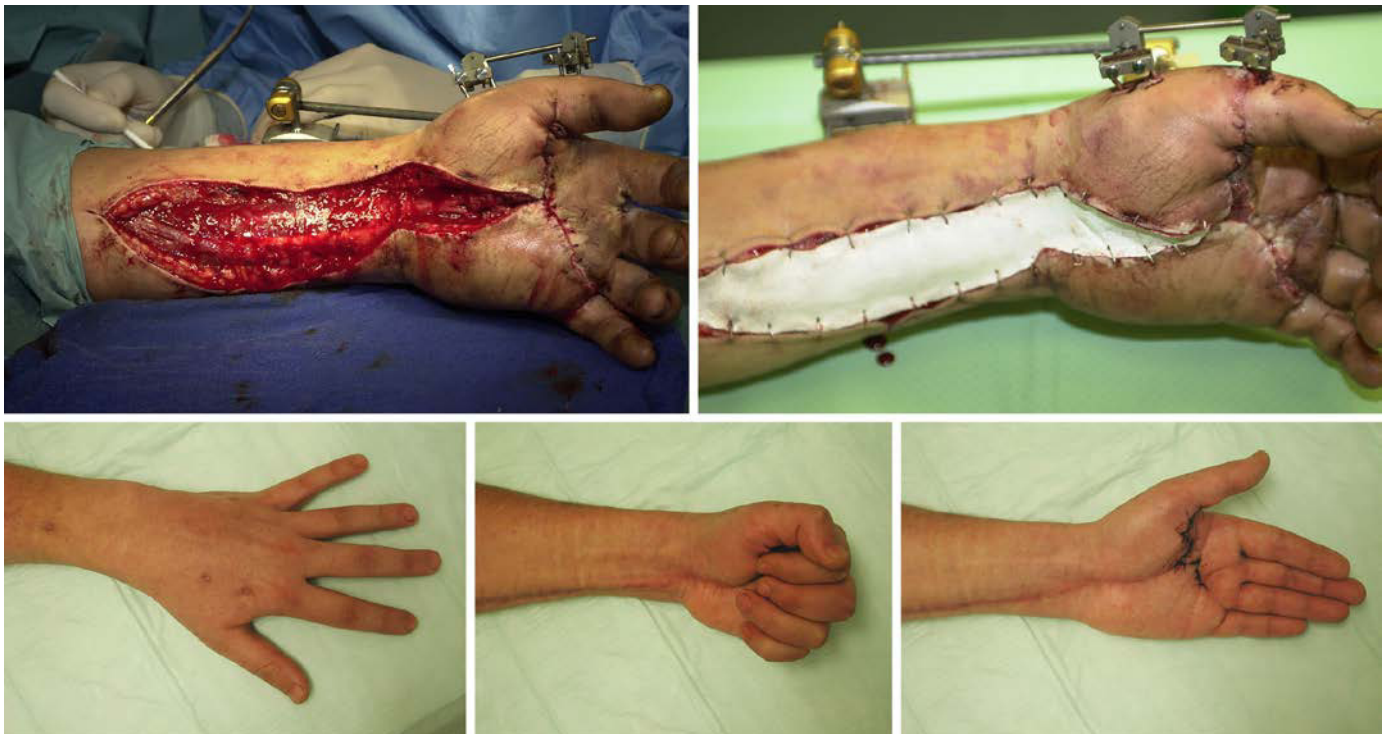Im Unterschenkel werden 4 Kompartimente, die durch eine straffe Bindegewebsschicht voneinander getrennt sind, unterschieden: die Tibialis-anterior-Loge, die Peroneusloge sowie die tiefe und oberflächliche Beugeloge. Die Tibialis-anterior-Loge ist zumeist die primär betroffene Loge, da sie das kleinste Kompartiment ist und somit ein Funktionsausfall klinisch zuerst bemerkt wird. Die Begrenzung dieses Kompartiments ist, bedingt durch den ausgedehnten direkten Kontakt zur Tibia, unnachgiebig und weist somit die gerings-

te Reservekapazität auf. Klinisch präsentiert sich dies zusätzlich durch spezifische motorische und sensible Ausfälle. Ein Ausfall des Nervus peroneus führt zu einer Fußheberschwäche und einer Sensibilitätsstörung im Interdigitalraum zwischen der I. und II. Zehe, dem sensiblen Versorgungsgebiet des Nervus peroneus profundus. Die Beteiligung der tiefen Flexorengruppe kann eine Ausdehnung auf das Fußkompartiment nach sich ziehen.

### Therapie des ACS: „in dubio pro incisionem“

Die Ruhigstellung der Extremität, die Entfernung aller einengenden Verbände und die Lagerung auf Herzhöhe sind Sofortmaßnahmen bei Verdacht auf ein (drohendes) ACS. Aufgrund der Verminderung der Mikrozirkulation und der daraus resultierenden raschen Progredienz sind eine Hochlagerung und Kryotherapie streng kontraindiziert.

Die Therapie der Wahl dieses chirurgischen Notfalls ist die Dermatofasziotomie mit vollständiger längsgerichteter Spaltung der Muskelfaszie und Entlastung aller Muskellogen. Eine minimal invasive, sub-



**Abb. 4:** Einklemmung des Unterarms in einer Pressmaschine mit multiplen Frakturen der Mittelhand und instabilem Handgelenk. Sofortige Revision und Dermatomfasziotomie, Stabilisierung mit Fixateur externe und temporärer Deckung. Postoperatives Ergebnis

kutane Spaltung der Faszien ist kontraindiziert. Das Ausmaß des Debridements richtet sich nach der Vitalität der Muskulatur, die anhand von Farbe, Kontraktilität, Konsistenz und kapillarer Blutung beurteilt wird. Nach Spaltung wird die Haut nicht sofort verschlossen, da dies als Rebound-Phänomen zu einem erneuten Druckanstieg führen würde. In der Literatur finden sich für die chirurgische Behandlung am Unterschenkel 2 Lehrmeinungen: Die Entlastung aller 4 Kompartimente kann durch einen unilateralen Zugang mit lateralseitigem Hautschnitt erfolgen. Hierbei ist insbesondere auf den Verlauf des Nervus peroneus superficialis zu achten. Die andere Möglichkeit besteht in einer zusätzlichen medialen Längsinzision, welche von Mubarak 1977 wieder eingeführt und empfohlen wurde. Dabei werden die tiefe und oberflächliche Flexorenlogge über den medialen Zugang dekomprimiert. Unabhängig von der gewählten Methode ist eine vollständige Entlastung aller 4 Kompartimente obligat. In der Literatur zeigen sich vergleichbare Ergebnisse der beiden Zugangswege in Bezug auf die Rate an postoperativen Infektionen und Pseudarthrosenbildung. Die Entscheidung obliegt letzten Endes der Erfahrung und der Vorliebe des Operateurs.

Der temporäre Wundverschluss erfolgt mit Hydrokolloidverbänden bzw. Hautersatzstoffen (z. B. Epigard®) oder Vakuumversiegelung. Die erste Weichteilrevision findet meist nach 48 Stunden statt, wobei eine Dermotraktion zur Verkleinerung nach Maßgabe der Schwellung durchgeführt werden kann. Der definitive spannungsfreie Wundverschluss nach ausreichender Konsolidierung erfolgt durch Direktnaht, Spalthautdeckung oder plastisch-chirurgische Lappendeckung.

#### **Akutes vs. chronisches Kompartimentsyndrom**

Das chronische Kompartimentsyndrom („chronic exertional compartment syndrome“) wird im Sinne der Vollständigkeit abschließend angeführt. Es handelt sich um ein Missverhältnis aus Logen- und Perfusionsdruck, das durch Sport, vor allem bei Ausdauersportarten, ausgelöst wird. Pathognomonisch sind Beschwerden über der betroffenen Muskellogge, die ausschließlich während sportlicher Aktivität auftreten und nach Beendigung spontan sistieren. Bei ausbleibender Besserung durch konservative Maßnahmen und Modifikation der Trainingsgewohnheiten besteht die Möglichkeit einer operativen In-

tervention. Eine Logendruckmessung nach Sport kann zur Diagnose führen. Aufgrund des heterogenen klinischen Bildes mit ausschließlich temporär auftretenden Symptomen wird diese Form des Kompartimentsyndroms in vielen Fällen erst spät diagnostiziert. ■

#### Danksagung:

Wir bedanken uns bei Prof. Dr. T. Heinz für seine Tätigkeit als Lektor, bei OA Dr. G. Pajenda und Dr. L. Zak für die Bereitstellung des Bildmaterials.

#### Autoren:

**Dr. Bernhard Maier, Dr. Thomas Haider**  
Universitätsklinik für Orthopädie und  
Unfallchirurgie,  
Medizinische Universität Wien

#### Korrespondierender Autor:

**Dr. Bernhard Maier**  
E-Mail: [bernhard.maier@meduniwien.ac.at](mailto:bernhard.maier@meduniwien.ac.at)

■04

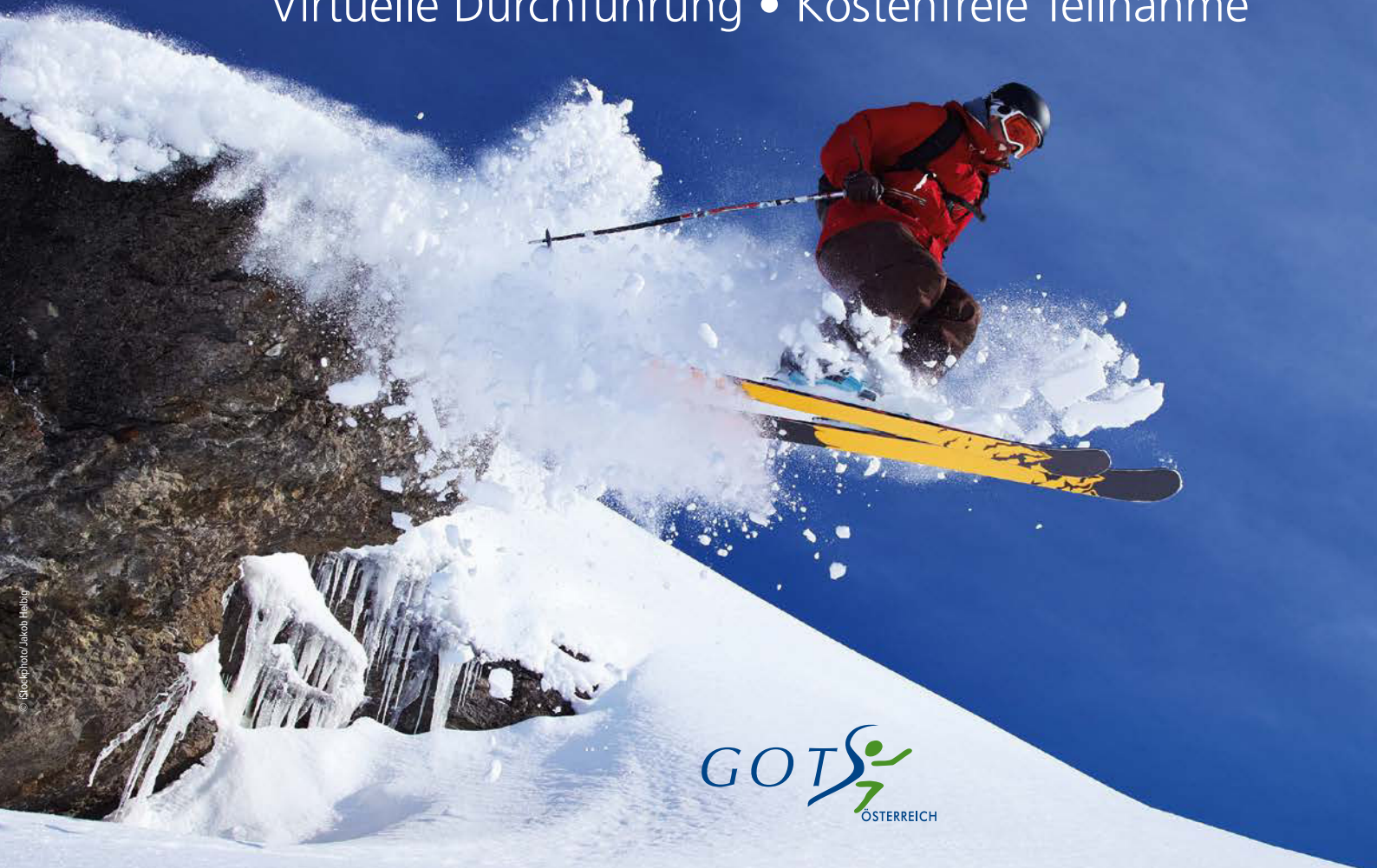#### Literatur:

bei den Verfassern



# 23C. GOTS-Wintertreffen

Virtuelle Durchführung • Kostenfreie Teilnahme



## Stabil und Mobil. Vom Rumpf zur Extremität

### THEMEN

- Sportverletzungen – Prävention, Diagnostik und Therapie
- Ortho meets Trauma
- Vorträge, Diskussionen, Workshops, Consensus

### EHRENGÄSTE

Medizinischer Ehrengast: **Prof. Dr. Thomas Tischer**, Professor für Prävention am Bewegungsapparat, Universität Rostock, Deutschland  
Sportehrengast: **Marion Reiff**, olympische Wasser- und Synchronspringerin

### WISSENSCHAFTLICHE LEITUNG

- Priv.-Doz. Dr. Gerald Gruber, Orthopädische Praxis Graz, [www.dozentgruber.com](http://www.dozentgruber.com)
- Priv.-Doz. Dr. Lukas Negrin, Universitätsklinik für Orthopädie und Unfallchirurgie, MUW, [www.lukasnegrin.at](http://www.lukasnegrin.at)
- Dr. Rolf Michael Kriffter, ORTHOMEDICUM Graz/Leoben, [www.orthomedicum.at](http://www.orthomedicum.at)

## 26. bis 27. März 2021

### EINGEREICHT FÜR

- Diplom Sportmedizin der ÖÄK (Ärzt sport)
- DFP-Programm Orthopädie und Orthopädische Chirurgie, Unfallchirurgie
- Fachspezifische Punkte nur für ÖÄK-Diplome

### ORGANISATION & ANMELDUNG

Alexandra Seidel  
E-Mail: [webinar@universimed.com](mailto:webinar@universimed.com) • Tel.: +43 1 876 79 51 DW 16  
[www.universimed.com/GOTS2021](http://www.universimed.com/GOTS2021)

Vorträge | Diskussionen | Consensus | Workshops

[www.gots.at](http://www.gots.at)



# Der maligne Querschnitt: Entscheidungsfindung und Akutversorgung

Das Auftreten einer Myelonkompression aufgrund von Metastasen ist eine häufige Komplikation im Rahmen einer generalisierten Krebserkrankung (bis zu 15% der Patienten sind im Krankheitsverlauf betroffen) und stellt einen häufigen orthopädischen Notfall dar. Wurde die Wirbelsäulenmetastasierung nicht schon anhand der typischen „red flags“ frühzeitig erkannt, gelangt sie häufig akut im Rahmen der Fraktur eines Wirbelkörpers (seltener durch direkte Kompression aufgrund der Tumorausdehnung) zur klinischen Darstellung. In dieser Notfallsituation ist eine schnelle Entscheidungsfindung unter Einbeziehung der klinischen Gesamtsituation erforderlich, denn kommt es länger als 48 Stunden zu einer kompletten neurologischen Ausfallssymptomatik, ist eine Besserung nur noch sehr unwahrscheinlich.

**P**rolongiert andauernde Rückenschmerzen ohne Besserungstendenz auf konservative Therapiemaßnahmen stellen bei 95% der Fälle mit durch Metastasen verursachter Rückenmarkskompression (MRMK) das erste unspezifische Symptom dar und präsentieren sich als ausgeprägter spinaler oder radikulärer Schmerz (VAS 8/10). Bei notfallmäßiger Vorstellung von MRMK bestehen oft bereits eine Kraftminderung und die Unfähigkeit, selbstständig zu gehen. Die maligne Grunderkrankung befindet sich in den meisten Fällen bereits in einem sehr fortgeschrittenen Stadium.<sup>1</sup> Sogenannte „red flags“, also Symptome, die auf eine metastasierende MRMK hindeuten sind in Tabelle 1 zusammengefasst.<sup>2</sup>

## Vorgehen bei Akutvorstellung

Bei akuter Vorstellung einer MRMK sollte vordergründig ein möglichst vollständiger Überblick über das Erkrankungsstadium hergestellt werden (ergänzend zu evtl. bereits vorliegenden Befunden) und auf bereits vorliegende Symptome rasch reagiert werden. Das Vorgehen an unserer Klinik richtet sich dabei nach den Empfeh-

lungen des National Institute for Health and Care Excellence (NICE), wobei kleinere Adaptierungen durchgeführt wurden. Folgende Punkte sind als Empfehlung angezeigt, um im Akutfall sozusagen NICE zu reagieren:<sup>3</sup>

- Patienten mit WS-Schmerz hinweisend auf WS-Metastasen (siehe „red flags“, Tab. 1) ohne akute neurologische Symptomatik oder Gefährdung diesbezüglich und mit realistischer OP-Option sollten möglichst rasch (binnen einer Woche) ein MRT der Gesamtwirbelsäule bekommen.
- Patienten mit hohem Risiko für eine MRMK und bekannten Knochenmetastasen sollten über die Akutsymptomatik (Kribbelparästhesien, Beinschwäche, etc.) aufgeklärt sein und angewiesen werden, in solchen Fällen unverzüglich einen Arzt/eine Notaufnahme zu kontaktieren.
- Eine MRMK ist ein Notfall und als solcher zu behandeln: MRT der Gesamtwirbelsäule binnen 24 Stunden und folgende Maßnahmen sind (möglichst in diesem Zeitintervall) indiziert:
  - stationäre Aufnahme, OP-Aufklärung

## KEYPOINTS

- Patienten mit metastatischer Wirbelsäulenerkrankung sollten über Anzeichen und Symptome einer durch Metastasen verursachten Rückenmarkskompression (MRMK) und das Vorgehen beim Auftreten einer solchen in Kenntnis gesetzt werden.
- Bei spinalen Schmerzen und „red flags“ für das Vorliegen einer spinalen Metastasierung, insbesondere bei bekannter Krebserkrankung, sollte binnen einer Woche eine MRT-Abklärung erfolgen.
- Beim Auftreten von Anzeichen einer MRMK sollte eine stationäre Aufnahme erfolgen und binnen 24 Stunden ein MRT der gesamten WS durchgeführt werden.
- Die Anwendung von Scores in der Therapieplanung bei WS-Metastasen hat orientierenden Charakter, eine Behandlung sollte immer individuell und interdisziplinär erfolgen.

bei Aufnahme, nüchtern belassen

- relative oder absolute Bettruhe, Miederversorgung, Lagerung möglichst mittels Umlagerungshilfe (Rollboard)
- bei fehlenden Kontraindikationen Verabreichung von 16 mg Dexamethason i.v. unter PPI-Schutz<sup>4</sup> (Rationale: abschwellende Therapie, Schmerzkontrolle)
- adäquate Analgesie
- sofern unbekannt, Primumsuche sowie radiologisches Staging, TU-Marker (inkl. Abklärung eines multiplen Myeloms), evtl. Gastro-/Koloskopie

(Rationale: Z. B. bei Nierenzellkarzinom sollte eine präoperative Embolisation zur intraoperativen Blutungskontrolle in Erwägung gezogen werden; Staging nötig für Therapieentscheid, s. u.).

## Therapieoptionen

Die infrage kommenden Behandlungsoptionen für Patienten mit akuter MRMK sind die chirurgische Versorgung (zumeist in Form einer Dekompression mit oder ohne Stabilisierung), Strahlentherapie und/oder Symptomkontrolle. Für die Entscheidung für eine konservative (Chemotherapie, Bestrahlung) bzw. chirurgische Therapie bestehen keine Algorithmen mit Evidenzgrad I zur Verfügung, jedoch prognostische Scores wie Tokuhashi (revised)<sup>5</sup> und der „Modified Bauer Score“<sup>6</sup>, die eine chirurgische Therapieempfehlung erlauben (Tab. 2).

Trotz der Möglichkeit, das endgültige Vorgehen anhand von Scores zu objektivieren, bleibt diese Entscheidung aufgrund ihres definitiven Charakters die schwierigste im Umgang mit akuter MRMK. Im Akutfall sind zuweilen nicht alle Informationen für eine vollständige Prognoseeinschätzung vorhanden; überdies hat sich seit der Scoreerstellung die Prognose mancher Tumorentitäten deutlich gebessert (z. B. ALK-Überexpression bei Adenokarzinom der Lunge – die Information darüber liegt jedoch im Akutfall selten vor). Die statistische Prognose einer Entität ist weiters für den Einzelfall schwer anwendbar. Bei vollständiger Querschnittssymptomatik über 48 Stunden ist eine gute Wiederherstellung der Motorfunktion jedenfalls unwahrscheinlich.<sup>4</sup> In diesen Fällen sollte eine Bestrahlungseinzeldosis (8 Gy) zur Schmerzlinderung in Erwägung gezogen werden.<sup>3</sup>

Eine Analyse von 1776 an unserer Klinik vorgestellten Fällen mit WS-Metastasen hat gezeigt, dass letztlich bei 12,2% der Fälle eine chirurgische Versorgung indiziert war (Daten noch nicht publiziert).

## Ethische Überlegungen

Letztlich bleibt die Entscheidungsfindung einer ärztlichen respektive klinischen Abwägung (möglichst im Team) vorbehalten, zum Teil auch unter Einbeziehung des Patientenwunsches und der vorhandenen technischen Möglichkeiten. Die eigene Praxis hat gezeigt, dass selbst bei

„Red flags“ hinweisend auf metastatische Wirbelsäulenerkrankung
Malignom in der Anamnese
unklarer Gewichtsverlust, leichte Erschöpfbarkeit, sog. „B-Symptomatik“
Schmerz (nachts zunehmend, in Ruhe persistierend, > 4–6 Wochen anhaltend)
keine Besserung mit konservativer Therapie
Alter über 50 Jahre
klinischer Verdacht aufgrund zahlreicher Malignom-Risikofaktoren
voranschreitende Symptomatik, neurologische Anfälle

**Tab. 1:** Zusammenfassung von Kriterien aus internationalen Guidelines betreffend „red flags“, hinweisend auf spinale Metastasierung (nach Verhagen et al. 2016)<sup>2</sup>

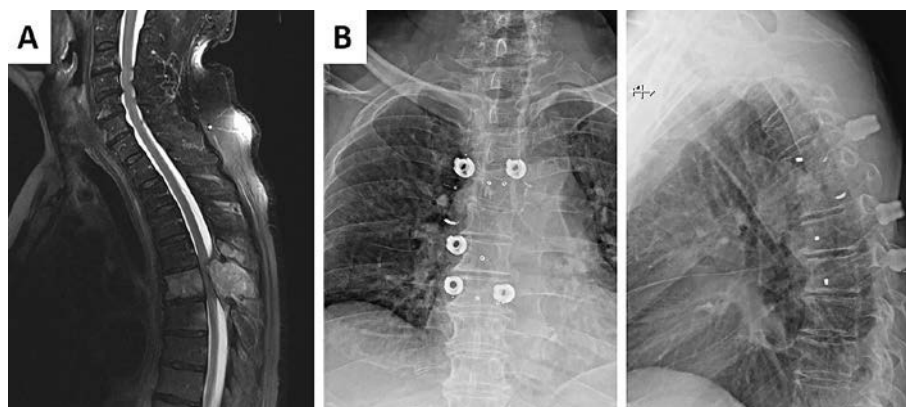
sehr fortgeschrittener Grunderkrankung häufig ein guter und früher neurologischer Behandlungserfolg (allerdings ein Surrogatparameter bei palliativer Krebserkrankung) zu erzielen ist. Eine Evidenz, ob ein solches „Hineinoperieren in den Erkrankungsprogress“, abgesehen vom schnellen chirurgischen Erfolgserlebnis, positive (oder möglicherweise sogar negative) Effekte auf harte Parameter wie das Gesamtüberleben hat, liegt noch nicht vor. Die wissenschaftliche Klärung dieser Fragestellung gestaltet sich naturgemäß schwierig:

- Ein Ethik-Votum für prospektiv-randomisiertes Regime OP ja/nein ist kaum zu rechtfertigen.
- Sehr inhomogene Fallpräsentationen, daher sind hohe Fallzahlen nötig, um einen Effekt zu zeigen.
- Eine hohe Fallzahl erfordert lange Rekrutierungsphase mit möglicher Progno-

seänderung einzelner Entitäten – fehlende Aktualität am Ende der Rekrutierungsphase.

## Operation

Bei Patienten in guter Allgemeinverfassung und mit guter Prognose ist die Therapie der Wahl die chirurgische Dekompression (Abb. 1) mit anschließender Strahlentherapie bei abgeheilten Verhältnissen. Eine chirurgische Intervention kann auch zur Diagnosefindung (Biopsie) und/oder Stabilisation einer instabilen (schmerzhaften) Fraktursituation angezeigt sein. In seltenen Fällen mit solitärer spinaler Metastase, gutem Gesundheitszustand und höherer Lebenserwartung ist eine En-bloc-Tumorresektion mit Stabilisierung als „kurativer Ansatz“ in Erwägung zu ziehen.<sup>7</sup> Prognostisch günstige Faktoren bzgl. des Outcomes einer chirurgischen Intervention sind:<sup>5</sup>



**Abb. 1:** A) MRT bei akuter Querschnittssymptomatik aufgrund einer Metastase eines Nierenzellkarzinoms (NCC) von BWK 5. Es zeigt sich eine absolute Spinalkanalstenose. B) Postoperative Röntgenaufnahmen a/p und seitlich. Die Versorgung erfolgte in Form einer Laminektomie sowie mit dorsaler Stabilisation (mit Carbonimplantaten, zur Reduktion der Streustrahlung bei späterer Strahlentherapie). 24 Stunden vor dem Eingriff wurde eine Embolisation zur Blutungsprophylaxe bei NCC durchgeführt (siehe Coil auf Höhe der Metastase BWK 5 rechts)

Referenz	Score	Prognostische Parameter	Gesamtscore	Interpretation
Tokuhashi Y et al. (2005)	Tokuhashi (revised)	<b>1. Karnofsky-Index (Gesamtzustand):</b> 0 Punkte = < 40% (schlecht) 1 Punkt = 40–60% (moderat) 2 Punkte = > 60% (gut) <b>2. Zahl der extraspinalen Knochenmetastasen:</b> 0 Punkte = 2 Knochenmetastasen 1 Punkt = 1–2 Knochenmetastasen 2 Punkte = keine <b>3. Zahl der WS-Metastasen:</b> 0 Punkte = mehr als 2 WS-Metastasen 1 Punkt = 1–2 WS-Metastasen 2 Punkte = keine <b>4. Metastasen der inneren Organe:</b> 0 Punkte = nicht resezierbar 1 Punkt = resezierbar 2 Punkte = keine <b>5. Primum:</b> 0 Punkte = Lunge, Osteosarkom, Magen, Blase, Ösophagus, Pankreas 1 Punkt = Leber, Gallenblase, undefiniert 2 Punkte = sonstige 3 Punkte = Niere, Uterus 4 Punkte = Rektum 5 Punkte = Schilddrüse, Brust, Prostata, Karzinoid-Tumor <b>6. Querschnittsymptomatik:</b> 0 Punkte = komplett (Frankel A, B) 1 Punkt = inkomplett (Frankel C, D) 2 Punkte = keine (Frankel E)	0–15 Punkte	bis 8: < 6 Monate ÜL; keine OP, palliativ  9–11: > 6 Monate ÜL; palliativ oder OP (singuläre Läsion)  ab 12: > 1 Jahr ÜL; OP
Wibmer C et al. (2012)	Modified Bauer	<b>1. keine viszerale Metastasen:</b> 1 Punkt <b>2. kein Lungenkrebs:</b> 1 Punkt <b>3. Primum: Brust, Plasmozytom, Niere, Lymphom:</b> 1 Punkt <b>4. eine solitäre Skelettmastase:</b> 1 Punkt	0–4 Punkte	0–1: keine OP, BSC 2: dorsales Vorgehen (palliativ) 3–4: dorso-ventrales Vorgehen („local control“)

**Tab. 2:** „Tokuhashi (revised) Score“<sup>5</sup> und „Modified Bauer Score“<sup>6</sup> dienen der präoperativen Prognoseabschätzung und Evaluierung und werden bei der chirurgischen Therapieempfehlung eingesetzt (WS = Wirbelsäule; ÜL = Überleben; OP = Operation; BSC = „best supportive care“)

- histologisch multiples Myelom, Lymphom, Brust- oder Prostatakarzinom
- gute motorische Funktion bei Vorstellung
- guter Gesamtzustand
- wenige Nebenerkrankungen
- singuläre Metastase der Wirbelsäule
- keine viszerale Metastasen
- langer Zeitraum seit primärer Diagnose

In Fällen mit singulärer Metastase der WS, in welchen eine Operation aufgrund oben genannter Befundkonstellation indiziert war, wurde die signifikante Überlegenheit eines chirurgischen Vorgehens hinsichtlich des neurologischen Outcomes im Vergleich zu alleiniger Strahlentherapie eindrucksvoll nachgewiesen.<sup>8</sup>

### Strahlentherapie

Der Großteil der Patienten mit MRMK profitiert allerdings nicht von einer Operation. Diese Patienten sollten unverzüglich einer Strahlentherapie als definitiver Therapie zugeführt werden (möglichst binnen 24 Stunden ab MRMK-Diagnosesicherung im MRT).<sup>4</sup> Das Behandlungsziel ist primär Schmerzreduktion, Stabilisierung der Lokalsituation, bei Tumoren mit hoher Zellteilungsrate auch neurologische Besserung durch Tumornekrose. Die Prognose wird von den o.g. Faktoren determiniert, bei Patienten mit guter Prognose wird eine Bestrahlung über einen längeren Zeitraum (versus Einzelbestrahlung bei schlechter Prognose) empfohlen, da hier die Lokalrezidivrate nach einem Jahr niedriger ist.<sup>9</sup>

### Fazit

Zielsetzung dieser Zusammenfassung ist es, einen Überblick über das Vorgehen im Akutfall bei MRMK zu ermöglichen und aktuell anwendbare Literaturreferenzen und Guidelines zusammenzufassen.

Unsere Erfahrung legt nahe, Klinikern eine SOP („standard operating procedure“) für die akute MRMK schriftlich festzulegen, welche den involvierten Mitarbeitern im Akutfall ein definiertes, begründbares Vorgehen ermöglicht. ■

Autoren:  
 Doz. Dr. **Lukas Leitner**, PhD  
 Dr. **Gerhard Bratschitsch**  
 Prof. Dr. **Andreas Leithner**





# Die septische Prothese: ein Kurzüberblick

Endoprothesenassoziierte Infektionen bleiben trotz fortgeschrittenen Wissens über Prävention, Diagnostik und Therapie gefürchtete Komplikationen und stellen Behandler und Patienten vor herausfordernde Aufgaben. Oft steht den Patienten ein mühevoller Leidensweg mit mehreren Operationen und langen Krankenhausaufenthalten bevor. Sollte eine Infektion eintreten, sind eine rasche und sichere Diagnose sowie eine adäquate Therapie entscheidend.

Im Folgenden wird ein kurzer Überblick über Einteilung, Diagnostik und Therapie von periprotetischen Infektionen (PPI) entsprechend dem neuesten Stand der Wissenschaft gegeben.

## Definition

War die Definition der PPI bis vor einigen Jahren sehr uneinheitlich, so wird sie heute mehrheitlich entsprechend den Kriterien der Musculoskeletal Infection Society (MSIS) definiert. Hierbei wurden Major- und Minor-Kriterien definiert, die für das Vorliegen einer PPI beweisend sind (Tab. 1).

## Einteilung und therapeutische Konsequenz

Eine rasche PPI-Diagnostik mit hoher Sensitivität und Spezifität ist für den weiteren Behandlungserfolg entscheidend. Ein diagnostischer Algorithmus sollte dabei befolgt werden.

Die allgemein gebräuchliche Einteilung in 3 Zeitperioden (Frühinfekt bis ca. 8–12 Wochen postoperativ; verzögerter Low-grade-Infekt 3–24 Monate postoperativ; hämatogener Spätinfekt) ist zur weiteren Abklärung und Therapie hilfreich, da sowohl Rückschlüsse auf die Entstehungsursache der Infektion als auch das vermutete Keimspektrum gezo-

## KEYPOINTS

- Die Unterscheidung zwischen akutem und chronischem Infekt führt zu unmittelbaren therapeutisch-chirurgischen Konsequenzen bzgl. der Behandlungsstrategie.
- Die Diagnostik muss akkurat einem genauen Abklärungsalgorithmus folgen, um einerseits den Infekt zu bestätigen und andererseits den Keim detektieren zu können.
- Das DAIR-Konzept und der einzeitige Wechsel haben in den letzten Jahren gegenüber dem zweizeitigen Wechsel deutlich an Bedeutung gewonnen. Bei Letzterem geht der Trend zu sehr kurzen Intervallzeiten bis zum Wiedereinbau.
- Eine (postoperative) Fokussuche nach der Quelle der Infektion ist für den weiteren Verlauf der Infektion zwingend notwendig, um einer Reinfektion vorzubeugen.

Major criteria (at least one of the following)	Decision
Two positive cultures of the same organism	Infected
Sinus tract with evidence of communication to the joint or visualization of the prosthesis	

Preoperative Diagnosis	Minor Criteria		Score	Decision
	Serum	Elevated CRP or D-Dimer	2	
		Elevated ESR	1	
	Synovial	Elevated synovial WBC count or LE	3	2–5 Possibly Infected
		Positive alpha-defensin	3	
		Elevated synovial PMN (%)	2	0–1 Not Infected
		Elevated synovial CRP	1	

Intraoperative Diagnosis	Inconclusive pre-op score or dry tap	Score	Decision
	Preoperative score	-	≥ 6 Infected
	Positive histology	3	4–5 Inconclusive
	Positive purulence	3	
	Single positive culture	2	≤ 3 Not Infected

Tab. 1: PPI-Kriterien der Musculoskeletal Infection Society (MSIS), nach Parvizi et al. 2018

gen werden können. Die therapeutische Relevanz dieser Einteilung ist dagegen oft nicht gegeben, da der alles entscheidende Faktor die Biofilmbildung auf der Prothese ist. Deshalb ist die Unterscheidung zwischen akutem und chronischem Infekt – abhängig vom Beginn der Symptome – klinisch interessanter, da sich daraus unmittelbare therapeutisch-chirurgische Konsequenzen ergeben.

Tabelle 2 (aus dem Pocket Guide der Pro-Implant Foundation) gibt einen schönen Überblick über den Unterschied bei Klinik, Erreger und Therapie zwischen akutem und chronischem Protheseninfekt abhängig von der Pathogenese.

## Perioperativer Frühinfekt

Diese Infektion stellt sowohl in Diagnostik als auch Therapie die mitunter herausforderndste Form des PPI dar. Ein ent-

scheidender Risikofaktor ist der Chirurg selbst, der oft noch nicht wahrhaben möchte, dass persistierende Sekretion, Rötung und Wundheilungsstörung auf einen Frühinfekt hinweisen. Oft wird mehrere Tage lang antibiotisch behandelt, bevor man sich zu einem radikaleren Vorgehen („débridement, antibiotics and implant retention“, DAIR) entschließt. Diese Verzögerung führt allerdings häufig zur Bildung des Biofilms, weshalb ein DAIR-Konzept oft nicht mehr ausreichend ist. Die Strategie zur Behandlung dieses Infektes muss ein frühzeitiges DAIR-Konzept ohne Verzögerung sein. Nur so kann dem Biofilm rechtzeitig vorgebeugt und ein späterer Prothesenwechsel vermieden werden!

**Chronischer Low-grade-Infekt**

Zumeist handelt es sich um Infektionen mit wenig virulenten Keimen, typischerweise *Propionibacterium acnes* oder koagulase-negative Staphylokokken (mitunter in einer multiresistenten Form). Die Patienten haben typischerweise häufig schon monatelang, mitunter seit der Operation, Schmerzen. Diese Infektionen sind in der Diagnostik am schwierigsten zu erfassen, da die Keime durch Gelenkspunktionen oft nicht gefunden werden können. Hier muss eine konsequente diagnostische Abklärung erfolgen, wobei die laborchemischen Infektparameter meist negativ sind, im Röntgen oft keine Lockerungszeichen sichtbar sind und lediglich die Synovialanalyse mit erhöhter Zellzahlbestimmung hinweisend auf eine Infektion ist, häufig einhergehend mit einem positiven Alpha-Defensin-Test.

Mitunter zeigt sich präoperativ keinerlei Hinweis auf einen Low-grade-Infekt, weshalb immer behandelt werden sollte, als ob es ein Infekt wäre. Intraoperativ ist deshalb die Abnahme mehrerer Gewebeproben unterschiedlicher Lokalisation zur Kulturgewinnung bzw. PCR-Testung notwendig. Das Einsenden der entfernten Implantate zur Sonikation ist essenziell.

**Hämatogener akuter (Spät)infekt**

Akute hämatogene Infektionen, die praktisch zu jedem Zeitpunkt auftreten können und klinisch fulminant verlaufen, lassen sich in der Regel einfach diagnostizieren. Die klassischen Entzündungszeichen einer Rötung, Schwellung, Überwär-

	akut	chronisch
<b>Pathogenese</b>		
- postoperativ	früh postoperativ (< 4 Wochen)	verzögert/„low grade“ (≥ 4 Wochen)
- hämatogen od. per continuitatem	< 3 Wochen Symptombdauer	≥ 3 Wochen Symptombdauer
<b>Biofilm</b>	unreif	reif
<b>Klinik</b>	akute Schmerzen, Fieber, gerötetes geschwollenes Gelenk	chronische Schmerzen, Lockerung der Prothese, Fistel
<b>Erreger</b>	hoch virulent: Staphylococcus aureus, Streptokokken, Enterokokken, gramnegative Bakterien	niedrig virulent: Staphylococcus epidermidis, Propionibacterium acnes
<b>chirurgische Behandlung</b>	Débridement und Erhalt der Prothese, Wechsel der mobilen Teile	Prothesenwechsel, Suppressionstherapie

**Tab. 2:** PPI-Einteilung akut vs. chronisch (Quelle: Pro-Implant Foundation: Pocket Guide to Diagnosis & Treatment of Periprosthetic Joint Infection)

mung und schmerzhafter Bewegungseinschränkung, verbunden mit deutlich erhöhten Entzündungslaborwerten, führen zur Diagnose. Abgesichert werden muss dies zwingend mit einer Gelenkspunktion zur Zellzahlbestimmung und mikrobiologischen Aufarbeitung zwecks Erregernachweis und Resistenzbestimmung sowie, wenn vorhanden, molekularbiologischer PCR-Bestimmung.

**Diagnose**

Generell sollte die Diagnostik klaren algorithmischen Abklärungsschritten folgen. Die Basisuntersuchung besteht aus Anamnese, klinischer Untersuchung und Bildgebung mittels Röntgen. Aus einer umfassenden Anamnese können bereits häufig Rückschlüsse gezogen werden. Persistierende Schmerzen seit der Implantation, postoperative Wundheilungsstörungen oder Serombildungen, eitriges Zähne, rezidivierende Harnwegsinfekte, Prostatitiden, Pneumonien oder chronische Darmentzündungen sind zu erfragen. Auch allgemeine Risikofaktoren, wie Diabetes mellitus, Immunsuppressionstherapien oder eine rheumatoide Arthritis, können Hinweise geben.

Daneben ist die Klinik sehr aufschlussreich. Ein überwärmtes, gerötetes, schmerzhaftes und bewegungseingeschränktes Gelenk gehört abgeklärt. Wundheilungsstö-

rungen, offene Wunden oder Interdigitalmykosen sind risikobehaftet. Eine Fistel bedeutet immer: Infekt!

Sehr häufig stellt sich eine vermeintlich aseptische Prothesenlockerung schlussendlich als Infekt dar und die Behandlungsstrategie war eine falsche. Es gilt, diejenigen Fälle herauszufiltern, bei denen durch klinische, radiologische und laborchemische Parameter nicht klar zwischen aseptisch und septisch unterschieden werden kann, da sich der infektauslösende Keim in sessiler Form im Biofilm befindet. Zumeist sind die Infektlaborparameter unauffällig und die Synovialanalyse sowie die bakteriologischen Befunde der Gelenkspunktion negativ. Diese Infektionen können sehr häufig nur aus den intraoperativen Gewebeproben und der Sonikation mit hoher Wahrscheinlichkeit erkannt werden.

Im Folgenden nun die weiteren Abklärungsschritte nach ihrer Wichtigkeit bzw. ihrer vorwiegenden Chronologie.

**Präoperative Abklärungsschritte**

**Laborparameter**

Neben dem Blutbild mit Leukozytenerhöhung ist das CRP als wichtigster Infektlaborparameter zu sehen. Leider sind sowohl Spezifität als auch Sensitivität relativ niedrig. Vor allem bei Low-grade-Infekten ist der CRP-Wert sehr häufig falsch negativ. Zusätzlich hat sich das Interleukin 6 (IL-6)

aufgrund der hohen Sensitivität als bedeutsamer Parameter erwiesen.

#### Gelenkspunktion

Die präoperative Gelenkspunktion ist zur Diagnostik und Keimsicherung essenziell! Die Punktion hat unter sterilen Bedingungen zu erfolgen und wenn möglich nach zumindest zweiwöchiger Antibiotikumkarenz. Eine Hüftpunktion sollte röntgengezielt durchgeführt werden, da hiermit eine *Punctio sicca* so gut wie ausgeschlossen ist. Oft kann bereits das Aussehen der Flüssigkeit hinweisgebend auf die Differenzialdiagnose sein. Die Flüssigkeit muss zur Synovialanalyse und mikrobiologischen sowie, wenn vorhanden, molekularbiologischen Aufarbeitung versandt werden.

**Synovialanalyse:** Hierbei sind als wichtigste Analysewerte die Leukozyten-Zellzahl sowie der Anteil der Granulozyten zu bestimmen. Als Differenzialdiagnose und Zusatzinformation kommen ein evtl. Nachweis von Harnsäurekristallen bzw. Pseudoharnsäure sowie von Abriebpartikeln und eine Gramfärbung bei hoher Zellzahl infrage. Zusätzlich ist in den letzten Jahren der leicht anwendbare Alpha-Defensin-Test als Abklärungsparameter hinzugekommen. Obwohl die Sensitivität deutlich unter 100% liegt, ist dieser Test aufgrund seiner einfachen Handhabung aus der Diagnostik der PPI nicht mehr wegzudenken.

**Mikrobiologie und Molekularbiologie:** Die mikrobiologische Aufarbeitung in Kultur und (bei Vorhandensein) mittels PCR stellt wohl den wichtigsten diagnostischen Abklärungsschritt dar, um Keime identifizieren zu können. Erst wenn man den Keim mit seiner Resistenzbestimmung kennt, kann man gezielt antibiotisch dagegen vorgehen und erhöht die Heilungswahrscheinlichkeit deutlich.

#### Bildgebung

Das konventionelle Röntgen gehört zu jeder Abklärung und ist nach wie vor eine wichtige Hilfe. Hierbei kann man eine Prothesenlockerung, die immer Hinweis auf einen Infekt sein kann, zumeist gut erkennen. Eine radiologische Unterscheidung zwischen aseptisch und septisch ist kaum möglich, wobei man bei Kenntnis der radiologischen Eigenschaften diverser Pro-

thesen/Gleitpaarungsvarianten oft bereits von einer wahrscheinlichen aseptischen Lockerung (z. B. bei Metallosen oder Polyethylen-Abrieb) ausgehen kann. Wolkige, blasige Aufhellungssäume um die Prothese sind oft hinweisgebend auf ein septisches Geschehen.

Auch die CT-Untersuchung und das MRI spielen in der PPI-Diagnose eine gewisse Rolle. Das CT detektiert Eiterherde und ist zum Ausschluss und zur Differenzialdiagnostik anderer Schmerzursachen (z. B. Metallosen, PE-Abrieb oder Prothesenlockerungen) hilfreich, vor allem im Hüftgelenksbereich.

„Metal artifact reduction sequence“ (MARS)-MRI-Untersuchungen haben in den letzten Jahren an Bedeutung gewonnen. Einige Autoren berichten über hohe Übereinstimmungen von gefundenen Phänomenen (Periostreaktion, intramuskuläre und periartikuläre Ödemen etc.) und PPI.

#### Nuklearmedizinische Verfahren

Sämtliche Techniken (Skelettszintigrafie, Granulozytenszintigrafie sowie PET-CT) können vor allem bei unklaren chronischen Infektionen zur Anwendung kommen. Alle Methoden gelten im Allgemeinen als sehr unspezifisch bei jedoch hoher Sensitivität und können in Zusammenschau der Befunde den entscheidenden Hinweis auf eine Infektion geben, spielen aber eine eher untergeordnete Rolle in der Diagnostik der PPI.

#### Intraoperative Abklärungsschritte

##### Histologie/Schnellschnitthistologie

Eine intraoperative Histologie ist bei jeder Revisionsoperation durchzuführen und eine positive Histologie ist nach wie vor als sicheres Zeichen des Infektnachweises anzusehen. Sollte präoperativ Unklarheit herrschen, ob ein aseptisches oder septisches Geschehen vorliegt, so ist eine Schnellschnitthistologie hilfreich, um intraoperativ noch rechtzeitig die Operationsstrategie ändern zu können.

##### Mikrobiologie und Molekularbiologie (Kultur und PCR)

Neben der präoperativen Gelenkspunktion sind mehrere intraoperative Proben aus verschiedenen (zumindest 4) Gewebe-

strukturen abzunehmen. Die PCR bringt vor allem einen Mehrwert bei antibiotisch vorbehandelten Patienten, hat eine höhere Sensitivität und bringt ein schnelleres Ergebnis. Wichtig ist eine mindestens 14-tägige Bebrütung der Kultur!

#### Sonikation

Die Sonikation ist aus der PPI-Diagnostik und vor allem zum Keimnachweis nicht mehr wegzudenken. Sämtlich explantierten Prothesenteile sollen zur Sonikation versandt werden. Low-grade-Infekte können dadurch mit einer deutlich höheren Wahrscheinlichkeit diagnostiziert und die Keime identifiziert werden.

#### Häufige Fehler

- zu wenig Material in der Punktion (*Punctio sicca*)
- zu wenig Gewebematerial für die Kultur
- mit Breitbandantibiotikum zu früh anbehandelt (dadurch kein Keimnachweis)
- keine Sonikation

#### Therapie

Prinzipiell muss jeder Infekt individuell gesehen und behandelt werden. Sehr wohl gibt es aber Behandlungskonzepte, die je nach Infekteinteilung (siehe oben) und je nach Kenntnis des Keimes zur Anwendung kommen sollten. Jedes Behandlungskonzept ist trotz allem patientenspezifisch individuell festzulegen. Patientenspezifisch bedeutet, dass man in Zusammenschau von (biologischem) Alter, Vorerkrankungen und Voroperationen, dem Wunsch des Patienten und nicht zuletzt dem kurativen oder palliativen Ansatz der Behandlung die operative/konservative Therapie festlegen muss. Im Folgenden die wichtigsten operativen Behandlungsstrategien.

#### DAIR

Das DAIR-Konzept ist ein lange erprobtes Therapiekonzept und hat in den letzten Jahren wieder an Zuspruch gewonnen – und das sehr berechtigt. Zur Anwendung kommen kann es bei postoperativen Frühinfekten und bei akuten Spätinfekten. Die definierten Zeiträume sind in der Literatur sehr unterschiedlich beschrieben, allerdings sollte vor allem bei akuten Spätinfekten die Schmerzanamnese nicht viel



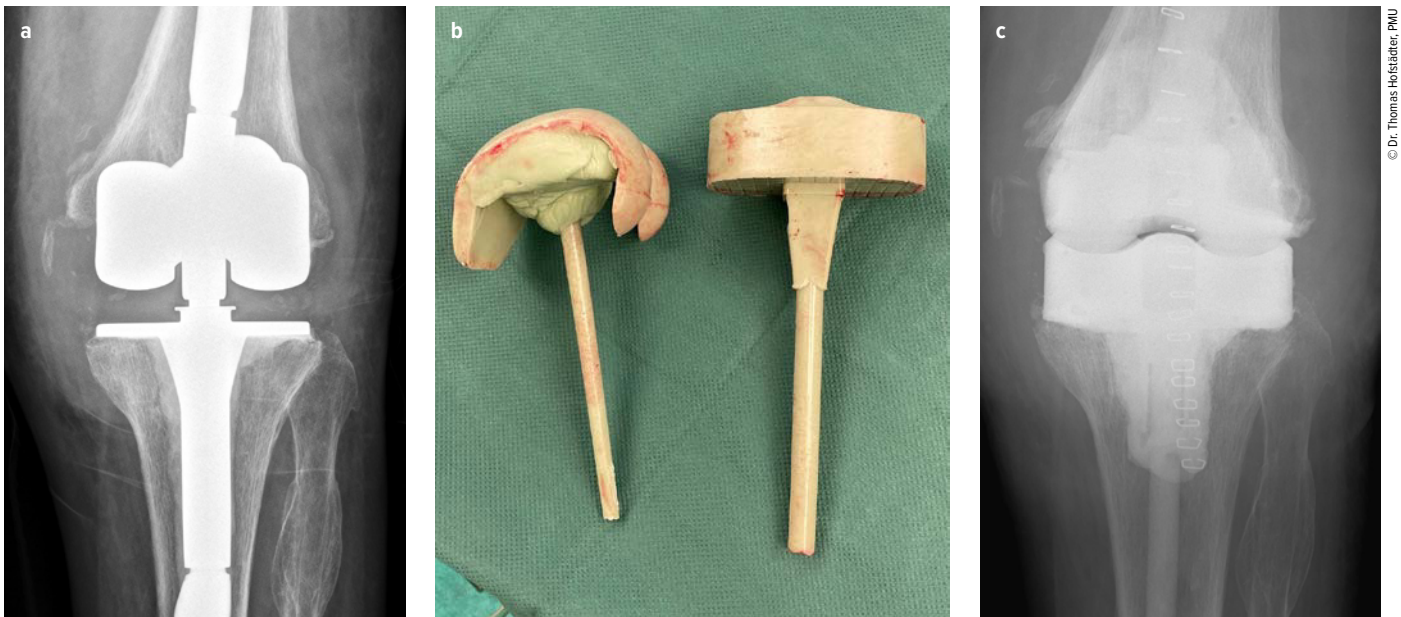

Abb. 1: a) präoperativ, b) dem Knochendefekt angepasster Spacer, c) postoperativ

länger als eine Woche andauern, da sich der Biofilm sehr rasch ausbildet und eventuell schon das Interface Knochen/Implantat betroffen ist. Entscheidend sind in jedem Fall die Radikalität des Débridements und die ausgiebige Lavage. Zusätzlich müssen die mobilen Komponenten zwingend getauscht werden! Mehrere Studien belegen eine erhöhte Versagensquote, wenn auf den Wechsel der mobilen Komponenten verzichtet wird.

Sollte das DAIR-Konzept initial nicht den gewünschten Erfolg bringen, ist ein neuerliches Vorgehen nach diesem Konzept zwar grundsätzlich möglich, es empfiehlt sich allerdings ein Strategiewechsel auf den ein- oder zweizeitigen Prothesenwechsel.

### Einzeitiger Prothesenwechsel

Der einzeitige Prothesenwechsel war bis vor wenigen Jahren in den meisten vergleichenden Publikationen dem zweizeitigen Wechsel bzgl. der Infektausheilungsrate um einige Prozentpunkte unterlegen. Heute ist der einzeitige Wechsel aufgrund der besseren Kenntnis über die Pathogenese der Infektion eine neue Erfolg versprechende Alternative zum zweizeitigen Wechsel geworden, jedoch müssen gewisse Voraussetzungen gegeben sein. Dazu gehören die Kenntnis des Keimes und ein gutes Ansprechen des Keimes auf antibiotische Behandlung. Klas-

sische Anwendung findet dieses Vorgehen bei Frühinfekten sowie bei akuten Spätinfekten mit guten Weichteil- und Knochenverhältnissen. Auszuschließen ist dieses Vorgehen bei „Difficult to treat“(DDT)-Keimen, Fistelbildungen und fulminantem Infekt.

### Zweizeitiger Prothesenwechsel

Der zweizeitige Wechsel galt bis vor wenigen Jahren als Goldstandard in der Therapie der septischen Prothese und wird auch heute noch flächendeckend als die erfolgreichste Therapieoption angesehen. Tatsächlich kann mit diesem Therapieregime der Infekt mit der höchsten Wahrscheinlichkeit ausgeheilt werden, allerdings gibt es auch erhebliche Nachteile! Neben den allgemein deutlich erhöhten Kosten der Therapie sind hier die verlängerte Hospitalisierungszeit, der Nachteil von zumindest zwei Operationen, die für die Patienten oft mühsame Intervallzeit zwischen den Operationen mit Spacer-Platzhalterprothesen oder Girdlestone-Zustand sowie auch die nicht unerheblichen Komplikationen mit den Spacern selbst zu nennen.

Die Vorteile der Spacer oder Zementplomben im zweizeitigen Intervall liegen klar in der kontinuierlichen Abgabe von Antibiotika, die zum Teil auch individuell beigemischt werden können. Zusätzlich können mobile Spacer auch nach mehreren

Revisionen dem Knochendefekt individuell angepasst werden, wodurch sich die Mobilität in der Intervallzeit erhöht (Abb. 1). Die Weichteile und das Knochengewebe können sich in der Intervallzeit erholen und so sieht man beim geplanten Wiedereinbau zumeist ein infektfreies, unauffälliges Gewebe.

Klassische Anwendung findet der zweizeitige Wechsel beim Low-grade-Infekt, bei Spätinfekten ohne Keimkenntnis, bei DDT-Keimen, bei fulminanten Infekten, bei vorhandenen Fistelbildungen und bei unklarem Infektgeschehen ohne Keimnachweis.

In jedem Fall hat sich die Intervallzeit in den letzten Jahren deutlich reduziert. Waren es vor wenigen Jahren noch ca. 3 Monate bis zum Wiedereinbau, so hat sich in den letzten Jahren eine Intervallzeit von ca. 2–6 Wochen etabliert. Hierbei sollte die antibiotische Therapie bis zum und über den Wiedereinbau hinweg weitergehen; eine antibiotische Pause ist nicht vorgesehen. In diesem Zusammenhang wird auf die Empfehlung zum chirurgischen Vorgehen der Pro-Implant Foundation verwiesen, wobei immer auf die klinikinternen Richtlinien und Erfahrungen Rücksicht genommen werden sollte. Oft ist es schlicht aus organisatorischen Gründen nicht möglich, ein kurzes Intervall zu implementieren bzw. sind den Patienten zwei Operationen in kurzem Abstand nicht zumutbar. Allzulange darf allerdings nicht zugewartet werden, da

sich einerseits die Komplikationen mit den Spacern häufen und andererseits diese auch als biofilmbildende Fremdkörper gesehen werden.

### Antibiose

Die gezielte antibiotische Behandlung ist für die erfolgreiche Ausheilung der Infektion genauso entscheidend wie das chirurgische Vorgehen. Wichtig sind die Kenntnis des Keimes und die dazugehörige Resistenzbestimmung. Welches Antibiotikum wie lange und wie (p.o. oder i.v.) gegeben werden soll, ist individuell festzulegen. Allerdings gibt es auch hier ganz klare Behandlungsempfehlungen der verschiedenen infektiologischen Gesellschaften. Dringend zu empfehlen ist die interdisziplinäre Behandlung zusammen mit Infektiologen, idealerweise im Rahmen eines Infektboards.

### Häufige Fehler

- falsche operative Strategie
- arthroskopische Spülung
- inadäquates Débridement und Lavage
- falsche antibiotische Behandlung

### Anmerkung

In jedem Fall sollte bei jeder Infektion eine Fokussuche zwingend durchgeführt werden! Woher kann die Infektion stammen, wo liegt die potenzielle Infektionsquelle? Zur Abklärung gehören u. a. Erhebung des Zahnstatus, Harnuntersuchung, HNO-Untersuchung sowie Herz- und Abdomen-Ultraschall und Thoraxröntgen.

Unsere Klinik arbeitet gerade an der Implementierung einer Infektionskarte, die sämtliche relevante Daten eines Infektpatienten enthält (hierbei werden alle Infekte eingeschlossen, ob Prothesen-

infekt, septisch diabetischer Fuß, Weichteilinfekt etc.) und die übersichtlich im medizinischen Programm abgerufen werden kann. Dies soll die qualitative Behandlung der Patienten weiter verbessern, da man einen raschen und übersichtlichen Blick über die wichtigsten Parameter des zu behandelnden Patienten hat. Gerne stellen wir dieses Konzept im Rahmen einer der nächsten Ausgaben vor. ■

Autoren:

Dr. **Thomas Hofstädter**, MBA

Prof. Dr. **Thomas Freude**

Universitätsklinik für Orthopädie und

Traumatologie, PMU Salzburg

E-Mail: t.hofstaedter@salk.at

■0416

### Literatur:


bei den Verfassern

## NEWS

# Fortbildungsposter mit Augmented Reality

Innovative Posterformate zeigen den standardisierten Untersuchungsablauf für die Sonografie von großen Gelenken. Mit einer App verwandeln sich die Bilder in Videos.

**D**oz. Dr. Alexander Loizides und Doz. Dr. Hannes Gruber von der Universitätsklinik für Radiologie der Medizinischen Universität Innsbruck haben ein neues Fortbildungstool für die Sonografie entwickelt. „Unser Ziel war es, für jedes der sechs großen Gelenke ein Poster zu erstellen: Schulter, Ellenbogen, Handgelenk, Hüfte, Knie und Sprunggelenk“, erklärt Loizides. „Auf einen Blick soll klar sein, wie man an die Strukturen des jeweiligen Gelenkes am besten herankommt. Für jeden Schnitt gibt es drei Bilder: ein Piktogramm für die optimale Schallkopfpositionierung, das eigentliche B-Bild sowie das B-Bild farbig hinterlegt und beschriftet, damit die Strukturen klar erkennbar sind.“ Die Abbildungen stellen nicht nur Muskelstrukturen, sondern auch die wichtigsten Nerven der Region dar.



Aufgenommen wurden die Schnitte mit einem High-End-Gerät. Zum Einsatz kamen hochfrequente Sonden. „Damit konnten wir auch feinste Strukturen und sehr kleine Nerven abbilden“, so Loizides.

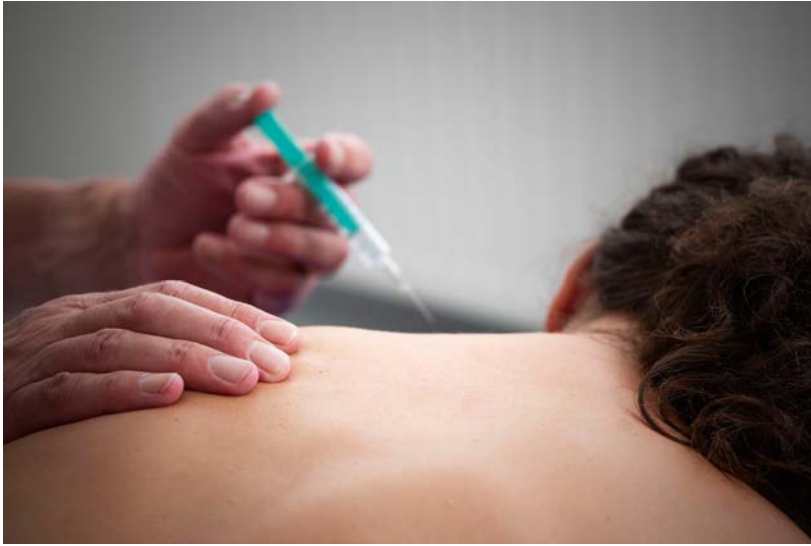Die Konzeption der Poster geht über das gedruckte Format hinaus: Mit einer Augmented-Reality-App können zu einzelnen Bildern kurze Videos mit der Darstellung einer funktionellen Sonografie abgerufen werden. (red) ■

Die Poster können gegen Versandkosten bei der Österreichischen Gesellschaft für Ultraschall in der Medizin (ÖGUM) bestellt werden: geschaeftsstelle@oegum.at

### Quelle:

Presseausendung Canon Medical Systems Ges. m. b. H. und ÖGUM, 20. Jänner 2021

**Zielsicher in Diagnostik, effizient in Therapie. Lernen Sie Neuraltherapie!**



## Veranstalter

Österreichische Medizinische Gesellschaft für  
Neuraltherapie und Regulationsforschung  
Tannenweg 5, 2451 Hof am Leithaberge

## Auskünfte und Seminaranmeldungen

Anforderung von Informationsbroschüren  
Sekretariat der ÖNR, Fr. Simone Paumann  
Bahnhofbichl 13, 6391 Fieberbrunn  
Tel.: +43 5354 52120  
Fax: +43 5354 5300-2731  
E-Mail: oenr@tirol.com

## Seminarprogramm 2021

- S1: Grundlagen Teil 1 und Untersuchungsgang (Methodenbeschreibung, Prinzipien der Regulation, Indikationen, Kontraindikationen)
- S2: Grundlagen Teil 2 und einfache Injektionstechniken (Grundlagen der Reflektorik, Schmerzentstehung und Chronifizierung)
- S3: Theoretische Grundlagen (interference field, klinische Hinweise)
- SP: Praxisseminar (Kasuistiken, Live - PatientInnen und Praxis)
- S4: Bewegungsapparat und Therapeutische Lokalanästhesie (TLA, Reflektorische Krankheitszeichen, Triggerpunkte)
- S5: Vegetativum und tiefe Injektionstechniken (Physiologie und Anatomie des VNS, Indikationen und Techniken)
- S6: Erweiterte Neuraltherapie, Zahnheilkunde (Chronisches Belastungssyndrom, Therapiekonzepte)
- S7: Diplomprüfungsvorbereitungsseminar

**Spezialseminar: Neuraltherapeutische Techniken an der Leiche (Anatomie Uni Innsbruck - 8.5. und Wien - 20.11.2021)**

**Start der Seminare 2021** (Für die Ausbildung werden insgesamt **102 DFP** Pkte. angerechnet)

**Seminar 1:** Graz 24./25. April 2021 (Wochenendseminar 12 DFP – Punkte fachspezifisch)

**Seminare 1 – 3:** Weitra 15. – 19. März und 27. Sept. – 1. Okt. 2021; Kitzbühel 12. – 16. Juni (36 DFP – Punkte fachspezifisch)



Nähere Informationen über Seminare und Seminargebühren: [www.neuraltherapie.at](http://www.neuraltherapie.at)



unterstützt von

# Xyloneural®

... zum Quaddeln und  
Infiltrieren in der  
Schmerztherapie




\* 5 Ampullen zu 5 ml

**Call for Abstracts:  
Einreichung möglich von  
8. – 29. April 2021  
[www.unfallchirurgen.at](http://www.unfallchirurgen.at)**

# Wissen- schafts- preise der ÖGU

**für die beste klinische  
und die beste  
experimentelle Arbeit  
auf dem Gebiet  
der Unfallchirurgie**



Es wird angestrebt, die  
Jahrestagung nach den Kriterien  
des Österreichischen Umweltzeichens für  
Green Meetings/Green Events auszurichten.



# Nekrotisierende Weichteilinfektionen

Nekrotisierende Weichteilinfektionen, bekannt vor allem als Gasbrand und nekrotisierende Fasziiitis, sind selten, verlaufen oft foudroyant und enden immer wieder mit Amputationen und Todesfällen. Wenn in den Medien von „Killerbakterien“ die Rede ist, beschreibt dies sehr gut den oft dramatischen Verlauf dieser Erkrankungen. Wird die Gefahr erkannt und ohne Verzögerung eine konsequente multimodale Therapie eingeleitet, besteht durchaus die Chance, Leben zu retten und Extremitäten zu erhalten.

**N**ekrotisierende Weichteilinfektionen können überall am Körper auftreten und verschiedene Disziplinen betreffen, nicht nur die Orthopädie und Traumatologie. Die Terminologie ist verwirrend, es gibt Clostridieninfektionen – also das, was man gemeinhin unter einem Gasbrand versteht – auch ohne Gasbildung, andererseits gibt es bakterielle Infektionen mit Gasbildung ohne Nachweis von Clostridien. In der Praxis lässt sich unterscheiden zwischen Infekten, die primär die Faszien und das darüber liegende Gewebe betreffen, in diesem Artikel unter dem Terminus „nekrotisierende Fasziiitis“ subsummiert, und der Myonekrose durch Clostridien, also dem „Gasbrand“.

## „Gasbrand“: Myonekrose durch Clostridien

Gasbrand wird allgemein mit Krieg assoziiert, in Friedenszeiten handelt es sich um ein sehr seltenes Geschehen, das hierzulande nur wenige in der Praxis zu sehen bekommen. Erreger sind verschiedene Clostridien, anaerob und Sporen und Toxine bildend. Gasbrand betrifft primär die Muskulatur und führt sehr rasch zu einem schweren Schockzustand. Typisch sind sehr hohe CRP-Werte, ein niedriger Hämoglobinwert und Hypotonie. Ist der Körperstamm betroffen oder involviert die Infektion sekundär auch den Stamm, ist die Mortalitätsrate sehr hoch. Sind Extremitäten betroffen, so bleibt nach wie vor oft eine Amputation die einzige Möglichkeit, das Leben des Patienten zu retten. Tritt Gasbrand im Zuge von Traumen auf, braucht es ein anaerobes Milieu, also beispielsweise offene Frakturen mit schweren

Weichteilschäden oder Schussverletzungen, vor allem mit Hochgeschwindigkeitsgeschossen. Clostridien kommen aber auch im Gastrointestinaltrakt vor, was erklärt, dass beispielsweise auch nach Operationen im Hüftbereich Gasbrandfälle beschrieben werden. 2020 wurde eine Arbeit publiziert, die für ein Level-1-Traumazentrum in Deutschland während eines Zeitraums von 11 Jahren (2008–2018) nur 5 Fälle einer durch Clostridien verursachten Gasgangrän anführt, wobei die Mortalitätsrate 80% betrug (Leiblein et al.: *Orthop Surg* 2020; 12: 1733-47). Historisch gesehen wird in dieser Publikation eine Gasbrandrate von 5% aller Wunden im 1. Weltkrieg beschrieben, andererseits ist angeführt, dass im zivilen Kontext in den USA ungefähr 1000 Gasbrandfälle pro Jahr berichtet werden, die Hälfte davon nach Verletzungen, 30% nach Operationen und der Rest spontan, sehr oft im Zusammenhang mit Malignomen.

## Kasuistiken

Die Autorin erlebte Anfang der 1990er-Jahre während ihrer Ausbildung zur Fachärztin für Unfallchirurgie in einem Krankenhaus der Basisversorgung zwei Gasbrandfälle.

Der erste Fall betraf einen Berufsjäger, der mit einem Jagdgast auf Auerhahnjagd war und von diesem versehentlich mit einer Schrotflinte angeschossen wurde. Die Bergung des Verletzten dauerte sehr lange, sodass der Patient erst nach ungefähr 4 Stunden im Krankenhaus eintraf. Es fand sich infraglutaeal ein faustgroßes Loch, der ganze Oberschenkel bis zum Knie war von Schrotkugeln durchsiebt, der Knochen war unversehrt. Bei der Revision

## KEYPOINTS

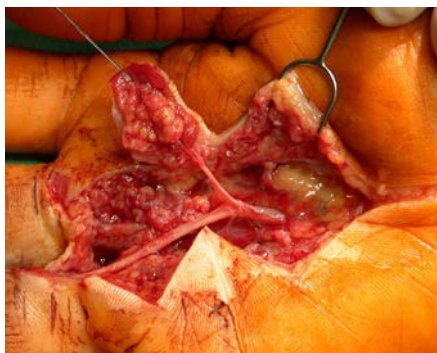
- *Nekrotisierende Weichteilinfekte sind seltene Notfälle, die mit einer Amputation oder sogar tödlichen Enden können.*
- *Die Diagnose erfolgt in erster Linie klinisch. Bei unklaren septischen Zustandsbildern immer auch an solche Infektionen denken!*
- *Die Therapie muss ohne Verzögerung multimodal und multidisziplinär erfolgen: Hilfe holen, auch über Fachgrenzen hinweg, ist ein Muss!*
- *Die notfallmäßige operative Versorgung braucht erfahrene, technisch routinierte Operateure, die auch in der Lage sind, einschneidende Entscheidungen zu treffen (Amputation ja/nein). Die weiteren Versorgungsschritte sollten vom oder zumindest mit dem Erstbehandler erfolgen.*
- *Primär immer eine offene Wundbehandlung durchführen. Vacuseal-Verbände schaffen ein anaerobes Umfeld und können zu starken zusätzlichen Blutverlusten führen.*

der Wunde zeigte sich, dass die Patronenhülse in der Wunde steckte und den Nervus ischiadicus teilweise schwer in Mitleidenschaft gezogen hatte. Die Hülse wurde entfernt, es erfolgte ein Weichteildebridement, der Nervus ischiadicus wurde grob adaptiert und der weitere Verlauf abgewartet. Ungefähr 8 Stunden später zeigte sich klinisch das Bild eines Gasbrandes und der Patient wurde zur weiteren Versorgung/hyperbaren Oxygenierung bodengebunden nach Graz transferiert. Er überlebte, aber um den Preis einer Enukleation des Beines in der Hüfte.

Der zweite Fall betraf eine Bäuerin, die in einer Holzhütte altes staubiges Holz hackte, dabei stürzte und sich eine mediale Schenkelhalsfraktur zuzog. Sie wurde zwecks hüftkopferhaltender Therapie rasch in den Operationsaal gebracht und mit einer 2-Loch-DHS und einer additiven Spongiosaschraube versorgt. Schon am ersten postoperativen Tag klagte die Patientin über ungewöhnlich starke Schmerzen, die sich auf entsprechende Schmerzmittelgaben kaum besserten. Im weiteren Verlauf schrie die Patientin dann vor Schmerzen, wobei die Wunde äußerlich weitgehend unauffällig war und sich auch keine Gasbildung zeigte. Auch bei dieser Patientin handelte es sich um eine Clostridieninfektion, auch sie wurde nach Graz transferiert und überlebte, es musste bei ihr aber ebenfalls das Bein in der Hüfte enukleiert werden.

Im Gegensatz zur Schrotschussverletzung, bei der die Gasbrandgefahr evident war, dachte beim zweiten Fall anfangs niemand an einen Clostridieninfekt. Das Leitsymptom waren hier die unerträglich starken Schmerzen im Operationsgebiet, die überhaupt nicht zur Persönlichkeit der Patientin und zum Lokalbefund passten.

Ein weiterer Fall einige Jahre später und in einem anderen Krankenhaus fiel wiederum durch unerträgliche rasende Schmerzen auf, die durch den Lokalbefund nicht zu erklären waren. Es handelte sich um eine junge Bäuerin, die sich einige Tage zuvor eine Miststreuerverletzung an der Hand mit mehreren kleinen Wunden zugezogen hatte. Sie wurde primär ambulant versorgt, alle Wunden wurden sorgfältig ausgeschnitten und revidiert, danach locker adaptiert. Nach zunächst unauffälligem Verlauf wurde die Patientin in weiterer Folge akut in deutlich reduziertem Allgemeinzustand in die Unfallambulanz gebracht und sofort stationär aufgenommen. Es kam zu einer Varizellenexazerbation, die zunächst als Ursache für den schlechten Zustand der Frau angesehen wurde. Wegen der rasenden Schmerzen in der Hand erfolgte eine notfallmäßige Revision der Wunden, es zeigte sich kein Eiter, vielmehr ein dünnflüssiges, seröses Sekret, das Gewebe präsentierte sich leicht missfärbig und nekrotisch zerfallend (Abb. 1).



**Abb. 1:** Clostridieninfekt nach Miststreuerverletzung

Es wurde die Hohlhand großzügig eröffnet, inklusive des Karpalkanals, und auch streckseitig wurde eine Fasziotomie durchgeführt. Die Patientin wurde akut zur Weiterbehandlung/hyperbaren Oxygenierung nach Graz transferiert. Im weiteren Verlauf musste zwar der Mittelfinger amputiert werden, sonst konnte die Hand jedoch gerettet werden. Im Rahmen des bakteriologischen Screenings wurden Clostridien sowie Staphylococcus aureus nachgewiesen.

Aus diesen Fällen und aus der Literatur lässt sich für die unfallchirurgisch-orthopädische Praxis Folgendes ableiten:

- Gasbrand ist in unseren Breiten sehr selten, aber möglich, und kann auch ohne Gasbildung einhergehen. Es handelt sich um eine perakut fortschreitende Infektion, die primär die Muskulatur betrifft und rasch zu einem Schockzustand führt. Sie entwickelt sich nicht nur bei Schussverletzungen, sondern kann auch bei anderen Wunden, vor allem bei schwer geschädigten Weichteilen, auftreten.
- Auch postoperativ kann Gasbrand entstehen, wobei bei Operationen im Hüftbereich durch die Nähe zum Darm eine erhöhte Gefahr für eine Clostridieninfektion besteht.
- Infektionen am Stamm verlaufen zu einem hohen Prozentsatz tödlich, an den Extremitäten ist häufig eine Amputation die einzige Möglichkeit, das Leben des Patienten zu retten.
- Die Inkubationszeit liegt in der Regel bei unter 4 Tagen, sehr selten beträgt sie aber auch nur einige Stunden. Häufig ist

der plötzliche Schmerzbeginn im Bereich einer Wunde das erste Symptom, gefolgt von einem Anschwellen der Weichteile um die Wunde und einer dünnflüssigen, serösen Sekretion. Die Haut spannt und verfärbt sich braun oder wie Bronze, schließlich treten hämorrhagische Blasen auf und es entstehen nekrotische Areale. Bei Gasbildung kann man das typische Knistern tasten. Die äußerlich sichtbaren Veränderungen können aber auch ganz unspektakulär sein, sodass, sollten Patienten rasende unerträgliche Schmerzen schildern, die nicht zum Lokalbefund passen, dies immer ein absolutes Alarmzeichen darstellt (wobei man in diesem Zusammenhang auch immer an Tetanus denken sollte).

- Bei Verdacht auf einen Clostridieninfekt muss so rasch als möglich multimodal vorgegangen werden, mit intensivmedizinischer Versorgung, breiter antibiotischer Behandlung (wichtig hier vor allem auch Clindamycin wegen seiner Hemmung der Toxinsynthese und der Abschwächung der systemischen Toxinwirkung) und einem notfallmäßigen operativen Vorgehen. Ziel der Operation ist die möglichst radikale Resektion des gesamten nekrotischen Gewebes. Regelmäßig kann aber nur eine rasche Amputation/Enukleation das Leben des Patienten retten.

### Hyperbare Oxygenierung

Der Stellenwert der hyperbaren Oxygenierung (HBOT) bei der Therapie von schweren nekrotisierenden Weichteilinfekten wird kontrovers diskutiert. Es gibt eine Studie aus den USA, die ausschließlich die Ergebnisse einer HBOT in 14 Zentren auswertete, die über diese Behandlungsmöglichkeit vor Ort verfügten (Shaw et al.: Surg Infect 2014; 15: 328-35). Die insgesamt 1583 Fälle wurden in 4 Schweregrade unterteilt und es zeigte sich, dass die HBOT nur bei den extrem schweren Fällen einen signifikanten Benefit zeigte, mit einer Mortalitätsrate von 4% gegenüber 23% ( $p < 0,01$ ). Gerade solche Fälle sind jedoch, wenn man sie transferieren muss, durch den Transport und die Zeitverzögerung oft vital gefährdet. Zusätzlich sind natürlich die intensivmedizinischen The-

rapiemöglichkeiten in einer Druckkammer begrenzt, sodass man sich sehr genau überlegen sollte, wen man zu einer HTOB wohin verlegt.

### Nekrotisierende Fasziiitis

Die nekrotisierende Fasziiitis ist ebenfalls eine rasch fortschreitende gewebszerstörende Weichteilinfektion, die jedoch im Gegensatz zum Gasbrand primär die Faszie und das darüber liegende Weichteilgewebe betrifft. Nekrotisierende Fasziiiden können von Bagatellwunden wie Exkorationen oder Insektenstichen ausgehen, aber auch von phlegmonösen Bursitiden bzw. von Wunden mit Bursaeröffnung und sekundärem Infekt. Manchmal lässt sich auch kein ursächliches Ereignis feststellen oder es stellt sich retrospektiv heraus, dass Steroidinjektionen, beispielsweise in die Bursa trochanterica, vorangegangen sind. Oft lassen sich mehrere Erreger nachweisen, typisch sind jedenfalls für diese Krankheitsbilder Konstellationen, die mit einer reduzierten Potenz des Immunsystems einhergehen, wie beispielsweise ein nicht erkannter oder schlecht eingestellter Diabetes mellitus.

Auch die nekrotisierende Fasziiitis beginnt oft mit heftigen Schmerzen, die nicht zum vorliegenden Lokalbefund passen. Dieser ist manchmal auf den ersten Blick wenig spektakulär. Ein Alarmzeichen ist ein Anschwellen der Weichteile mit grau-bläulicher fleckiger Verfärbung der Haut ohne scharfe Abgrenzung. Die Haut imponiert stark gespannt, es entwickeln sich Blasen und schließlich schwärzliche Areale.

Das Vollbild einer nekrotisierenden Fasziiitis bedingt einen septischen Schockzustand und stellt einen absoluten Notfall dar. Es muss so rasch wie möglich multimodal vorgegangen werden, mit intensivmedizinischer Versorgung, breiter antibiotischer Therapie und einem notfallmäßigen operativen Vorgehen. Ziel der Operation ist die möglichst radikale Resektion des gesamten nekrotischen Gewebes.

Eine Arbeit aus England, 2020 publiziert, führt von 1. 1. 2002 bis 31. 12. 2017 11 042 Fälle von nekrotisierender Fasziiitis in Großbritannien an, mit einer altersstan-

dardisierten Zunahme der Inzidenz von 9/ Million im Jahr 2002 auf 21/ Million 2017, wobei die altersstandardisierte Mortalitätsrate mit 16% in diesem Zeitraum konstant blieb (Bodansky et al.: World J Surg 2020; 44: 2580-91).

Die nekrotisierende Fasziiitis hat grundsätzlich eine bessere Prognose als eine Clostridien-induzierte Myonekrose, vor allem an den Extremitäten. Am Stamm ist sie ebenfalls mit einer hohen Mortalitätsrate assoziiert.

### Kasuistiken

2018 wurden im Salzkammergut Klinikum Bad Ischl zwei Fälle von nekrotisierender Fasziiitis gesehen.

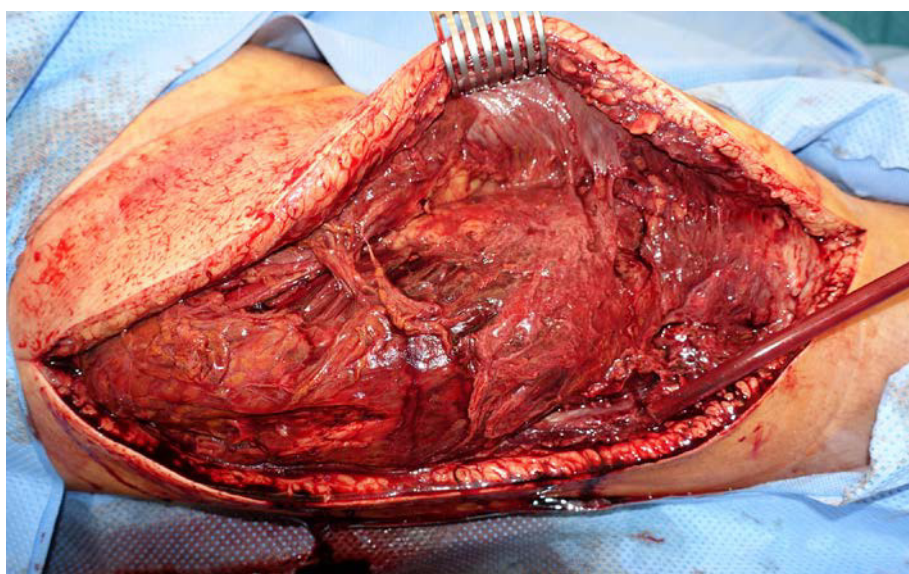
Der erste Fall betraf einen 41-jährigen, sehr adipösen Patienten, der wegen eines reduzierten Allgemeinzustandes und einer fraglichen Thrombose an die Interne Abteilung zugewiesen wurde. Es zeigte sich ein septisches Zustandsbild. Ein Diabetes mellitus war bekannt, ebenso eine arterielle Hypertonie.

Der Patient kam an die ICU, wo die zuständige Internistin um eine akute unfallchirurgische Begutachtung bat. Dabei fiel ein eindeutig verdickter rechter Oberschenkel auf, die Haut derb und gespannt, grau livide scheckig verfärbt, ohne scharfe Begrenzung zur Umgebung. Der Patient wurde wegen des dringenden Verdachts

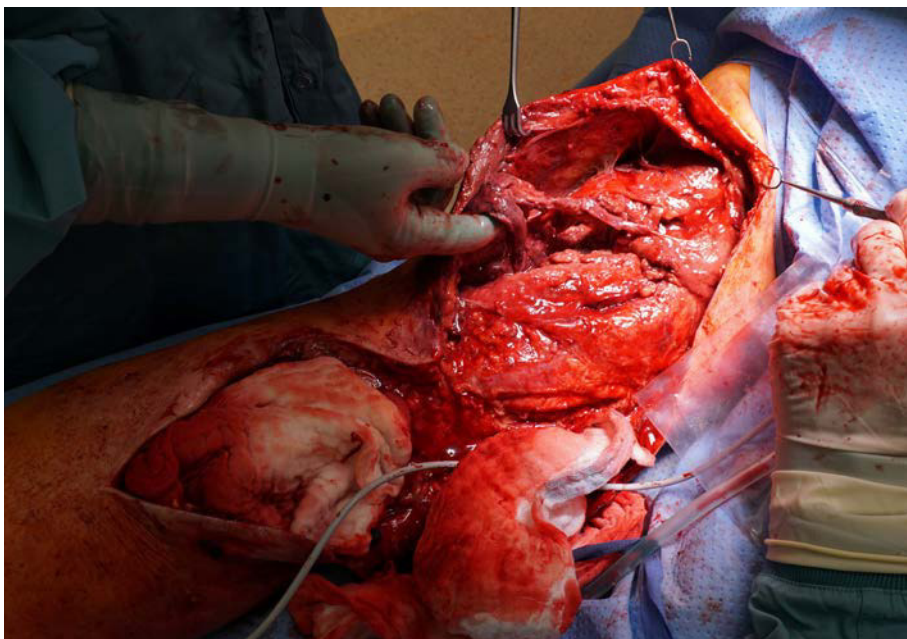
auf eine nekrotisierende Fasziiitis notfallmäßig in den OP gebracht, wo aber bereits präoperativ Reanimationsmaßnahmen nötig wurden. Der rechte Oberschenkel wurde anterolateral in voller Länge mit einem durchgehenden Schnitt bis zur Faszie eröffnet. Es zeigte sich das gesamte Subkutangewebe nekrotisch zerfallend, ebenso die Faszie nach proximal bis zum Leistenband und weit zur Seite nach medial und nach lateral. Der Wunde entströmte ein penetrant süßlicher Geruch, große Teile der Quadrizepsmuskulatur waren ebenfalls bereits avital und wurden reseziert, so wie auch das übrige nekrotische Gewebe. Als Ausgangspunkt der Infektion zeigte sich eine phlegmonös zerfallende Bursa praepatellaris (Abb. 2).

Die Operation musste mehrfach unterbrochen werden, weil der Patient immer wieder reanimiert werden musste. Er konnte zwar noch auf die ICU gebracht werden, verstarb dort aber einige Stunden postoperativ. Die Diagnose einer nekrotisierenden Fasziiitis wurde histologisch bestätigt, als Erreger fand sich ein *Staphylococcus aureus*.

Der zweite Fall betraf einen 46-jährigen Patienten, der mit einem Weichteilinfekt am distalen Oberschenkel an der Chirurgie stationär aufgenommen wurde. Anamnestisch lag ein vor 4 Tagen diagnostiziertes Erysipel vor. Der Patient präsentierte sich



**Abb. 2:** Nekrotisierende Fasziiitis am rechten Oberschenkel: Trotz Notoperation starb der Patient im septischen Schock



**Abb. 3a:** Vollbild einer nekrotisierenden Fasziiis linkes Bein, Notoperation

allgemein vernachlässigt, mit stark kariösen Zähnen. Es wurde ein Diabetes mellitus diagnostiziert, der vorher nicht bekannt war, eine entsprechende Therapie wurde eingeleitet.

Es zeigten sich stark erhöhte Entzündungsparameter. Eine intravenöse Therapie mit Unasyn® wurde begonnen, worauf es dem Patienten zunächst klinisch besser ging. Die Fotodokumentation des Lokalbefundes zeigt eine hellrot bis düsterrot livide verfärbte Haut proximal und distal der Kniekehle mit Blasenbildung und bereits schwärzlichen Nekrosearealen. Eine am 3. Aufenthaltstag durchgeführte CT zeigte Teile des Musculus biceps femoris langstreckig deutlich aufgetrieben, mit vermindertem Kontrastmittel-Enhancement, in erster Linie im Sinne eines entzündlichen Geschehens. Noch an diesem Tag wurde chirurgischerseits die Indikation zur OP gestellt.

Intraoperativ wurde die diensthabende Fachärztin für Unfallchirurgie um Hilfe gebeten, die in ihrem sehr detaillierten OP-Bericht im Absatz „Indikation“ unter anderem anführt, dass der Patient keine Schmerzen hatte – dies möglicherweise dem Diabetes geschuldet.

Als operativer Zugang wurde der distale Oberschenkelbereich gewählt. Der OP-Bericht beschreibt einen zerfallenden Musculus biceps femoris, umspült von trüb-rahmiger Flüssigkeit (Abb. 3a). Es ist ange-

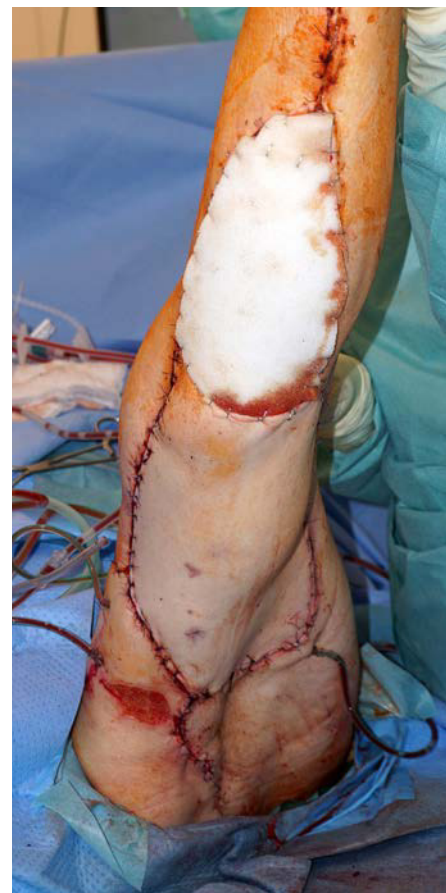führt, dass „rundherum diverse Höhlen eröffnet“ worden seien, woraus sich überall besagtes trüb-seröses Sekret entleerte. Der Wundbereich wurde auch gespült, auf eine Nekrektomie verzichtete man jedoch. Die Behandler wählten eine offene Wundbehandlung mit Einlegen von in Polyhexanid getränkten Tüchern, der Patient wurde postoperativ an die ICU verlegt.

Am nächsten Tag fand sich dann bei der geplanten Revision das Vollbild einer nekrotisierenden Fasziiis, Haut und Subkutis großflächig zerfallend, ebenso ausgedehnte Nekrosen der Muskulatur vorliegend. Histologisch wurde eine nekrotisierende Fasziiis bestätigt, Erreger war ein Staphylococcus aureus.

Konsekutiv erfolgte ein rigoroses Weichteildebridement vom Tuber ischiadicum bis zum proximalen Unterschenkel, gefolgt von mehreren Nachdebridements. Der große Defekt in der Kniekehle wurde mit einem ALT-Flap vom kontralateralen Oberschenkel versorgt. Nach insgesamt 8 Operationen wurde der Patient schließlich mit Rollator mobilisiert und mit abgeheilten Wunden in die Reha entlassen (Abb. 3b).

### Fazit

Wie in der 2020 publizierte Studie aus England beobachten auch wir eine auffallende Zunahme der Inzidenz schwerer nekrotisierender Weichteilinfektionen,



**Abb. 3b:** Weichteilrekonstruktion nach nekrotisierender Fasziiis, ALT-Flap vom kontralateralen Oberschenkel

typischerweise im Sommer bei sehr heißer Witterung. Möglicherweise wird der Klimawandel dazu führen, dass wir mit solchen Krankheitsbildern in Zukunft häufiger konfrontiert sein werden. Umso wichtiger erscheint es, sich mit diesem Thema eingehend auseinanderzusetzen, um möglichst rasch und effizient handeln zu können. ■

Autorin:

**Dr. Johanna Berger**

Leiterin der Abteilung für Unfallchirurgie und

Sporttraumatologie

Salzkammergut Klinikum Bad Ischl

E-Mail: johanna.berger@oog.at

■0416

### Literatur:

bei der Verfasserin



# FOMICYT®

## DAS FOSFOMYCIN

### Indikationen

- komplizierte Harnwegsinfektionen
  - Knochen- und Gelenkinfektionen
  - im Krankenhaus erworbene Pneumonie, einschließlich Beatmungspneumonie
  - bakterielle Meningitis
- 
- ~~neu~~
- infektiöse Endokarditis
  - komplizierte Haut- und Weichteilinfektion
  - komplizierte intraabdominelle Infektionen
- 
- Bakteriämie, die in Verbindung mit einer der oben aufgeführten Infektionen auftritt oder bei der der Verdacht besteht, dass sie mit einer der oben genannten Infektionen in Verbindung steht





# Der native Gelenkinfekt: „State of the Art“-Versorgung

Die bakterielle septische Arthritis der großen Gelenke ist ein orthopädischer Notfall. Sie führt bei verzögerter Behandlung unumgänglich zur irreversiblen Gelenkdestruktion und zum Funktionsverlust. Eine Mortalität von 11–15 %<sup>1</sup> wird von den Behandlern gerne verdrängt, sollte aber in der Entscheidungsfindung zur aktiven operativen Indikation dringend berücksichtigt werden.

**Ä**tiologisch können endogene und exogene Ursachen für eine Gelenkinfektion unterschieden werden. Endogene Ursache ist die hämatogene Streuung im Rahmen einer Bakteriämie, exogene Ursachen können intraartikuläre Punktionen oder Injektionen von Medikamenten sein. Insbesondere Steroidinjektionen stellen ein erhebliches, vom Behandler häufig unterschätztes Risiko dar.<sup>2</sup> Es bedarf in jeder orthopädisch-traumatologischen Behandlungseinheit eines standardisierten Algorithmus zur schnellen und exakten Diagnosestellung sowie anschließend einer unmittelbaren und längerfristigen Therapie.

Die Unterscheidung zwischen akuten, subakuten und chronischen Infekten wird in der Literatur mit unterschiedlichen Zeitintervallen definiert, die genaue Definition spielt aber für die klinische Behandlung eine untergeordnete Rolle. Entscheidend zur Rettung der Gelenksintegrität ist die rasche Behandlung der akuten Gelenkinfektion, die durch ein ausgeprägtes klinisches Beschwerdebild mit den Kardinalzeichen einer Entzündung (Rötung, Schwellung, Überwärmung, Schmerzen, eingeschränkte Funktion) und in 50% mit Fieber einhergeht.<sup>3</sup> Der chronische Infekt oder Low-grade-Infekt tritt zeitlich verzögert auf und präsentiert sich klinisch sehr vielfältig, wird daher häufig verkannt und geht mit einer schleichenden Gelenkdestruktion einher. Therapie und Vorgehensweise unterscheiden sich dahingehend, dass bei der akuten Infektion die Therapie der endgültigen Diagnostik vorangestellt ist, bei der chronischen Infektion steht die Diagnostik (Keimbestimmung) vor der Therapie.

## Pathogenese

Unabhängig vom Infektionsweg führen Mikroorganismen im Gelenkraum zu einer akuten synovialen Entzündungsreaktion, welche zum Gelenkempyem führt. Innerhalb von Stunden füllen aktivierte Entzündungszellen den Synovialraum und setzen Enzyme und Zytokine frei. Durch den Entzündungsprozess erhöht sich der intraartikuläre Druck und somit wird die Nährstoffversorgung der Synovialis eingeschränkt. Die Folge ist eine irreversible chemisch-toxische Schädigung des Knorpels und des darunterliegenden subchondralen Knochens binnen weniger Stunden.<sup>4</sup>

Die Virulenz des Erregers sowie die individuelle Immunantwort des Patienten sind entscheidend dafür, ob eine akute oder eine chronische Symptomatik auftritt. Die häufigsten Erreger von akuten Gelenkinfektionen sind Staphylococcus aureus, Streptokokken und eine Vielzahl von gramnegativen Erregern, wie z. B. Pseudomonas aeruginosa.<sup>4–6</sup>

Chronische Gelenkinfekte werden häufig von gering virulenten Erregern der physiologischen Hautflora wie koagulase-negativen Staphylokokken und Cutibakterien ausgelöst.<sup>7</sup> In 80–90% der septischen Arthritiden ist nur ein Gelenk betroffen: in absteigender Häufigkeit Knie-, Hüft-, Schulter-, Sprung-, Ellenbogen- und Handgelenk.<sup>8</sup>

## Diagnostisches Vorgehen

### Anamnese

Der genaue Symptombeginn und die klinische Präsentation sind entscheidend für die Einleitung des akuten oder chroni-

## KEYPOINTS

- *Native Gelenkinfektionen sind ein Notfall und treten gehäuft bei schwachem Immunsystem, infektiöser Grunderkrankung oder in zunehmendem Alter auf.*
- *Die laborchemischen Parameter zeigen uns den Infektzustand vor 24 Stunden, entscheidend für die Indikation sind die Synoviaanalyse und – für die postoperative Therapie – die Bakterienkultur.*
- *Die frühe Diagnose, der Nachweis von spezifischen Erregern sowie die anschließende operative Intervention mit abgestimmten antibiotischen Behandlungen führen zum Erfolg.*
- *Die arthroskopische Gächter-Klassifikation ist ein nützliches Tool, um eine Prognose zu stellen oder die Notwendigkeit eines radikalen offenen Débridements zu indizieren.*
- *Die Gelenksimmobilisation nach operativer Intervention ist obsolet.*

schen Therapiepfades. Risikofaktoren für die Entwicklung einer Gelenkinfektion sind ein Alter von über 60 Jahren, eine durchgemachte Bakteriämie, Grunderkrankungen wie Diabetes mellitus, Malignom, Leberzirrhose, Nierenerkrankungen und rheumatoide Arthritis, aber auch Drogen- oder Alkoholmissbrauch. Unterschätzt werden iatrogene Ursachen, wie die Infiltration eines Gelenkes, insbesondere mit Cortison, und vorhergehende Gelenksoperationen.<sup>5</sup>

### Labor

Laborwerte und Entzündungsmarker aus Serum und Gelenkflüssigkeit dienen

als Hilfsmittel, wenn der klinische Verdacht auf einen nativen Gelenkinfekt besteht. Blutkulturen müssen vor der Antibiotikagabe abgenommen werden, um falsch negative Ergebnisse zu vermeiden. Leukozytenzahl, C-reaktives Protein (CRP) aus dem Blut, kombiniert mit Gerinnungs-, Nieren- und Leberparametern als Ausgangswert für die Planung des antibiotischen Regimes, sind postoperativ wiederholt zu erheben. Procalcitonin kann als Parameter zur Unterscheidung einer septischen von einer reaktiven Arthritis verwendet werden. Die laborchemischen Parameter hinken dem Infektgeschehen etwa 24 Stunden hinterher und sollten weder als alleinige Entscheidungsträger dienen noch sollte bei eindeutiger Klinik deren Anstieg abgewartet werden.

### Gelenkpunktion und Synoviaanalyse

Eine entscheidende diagnostische Säule und Goldstandard ist die zwingende Punktion des Gelenkes zur Aspiration der Synovialflüssigkeit. Auch in der akuten Infektsituation ist zur Prophylaxe einer iatrogen verursachten Infektion die sterile Durchführung der Gelenkpunktion (Stempeldruck nach Perforation der Kutis oder Stichinzision an der Punktionsstelle) zur Vermeidung einer Gelenkskontamination essenziell. Bei liegender Kanüle erfolgt die Abpunktion des Ergusses durch Spritzenwechsel, um weitere Punktionen zu vermeiden. Die Infiltration der Punktionsstelle mit Lokalanästhetikum führt zu einem geringeren Keimnachweis bei der mikrobiologischen Analyse. Transportbehältnisse sind durch die Assistenz anzureichen, um die Befüllung ohne Berührung zu ermöglichen („Don't touch“-Technik). Die Bebrütungsdauer sollte 14 Tage betragen, um niedrig virulente Keime insbesondere bei der chronischen Infektsituation darstellen zu können.

Analog zur Detektion eines periprotetischen Infekts (EBJIS-Diagnosekriterien:  $>2000 \text{ Leu}/\mu\text{l}$  oder  $>70\%$  polymorph)<sup>9</sup> hilft die Zellzahlbestimmung im Gelenkpunktat differenzialdiagnostisch auch beim nativen Gelenkinfekt. Für das native Gelenk existieren viele Differenzialdiagno-

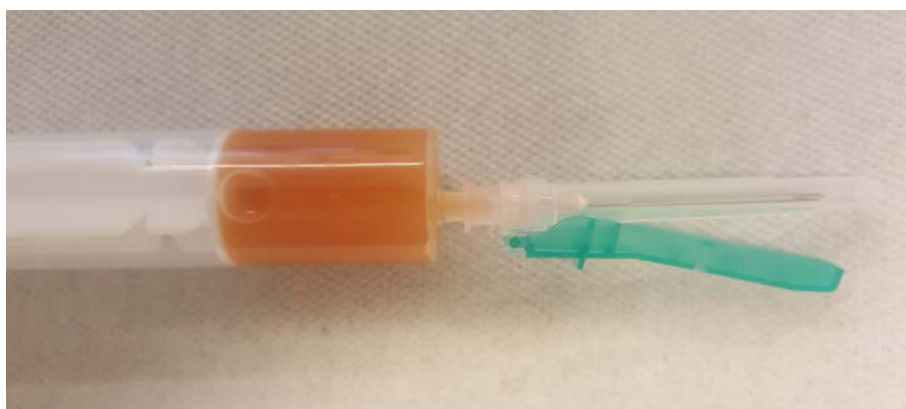


Abb. 1: Gelenkpunktion: trübes Gelenkpunktat bei akutem nativem Gelenkinfekt

sen, welche zu einer falsch positiven Diagnose führen können. Eine erhöhte, in der Quantität stark variierende Zellzahl tritt bei rheumatischen Erkrankungen, Kristallarthropathien, chronischer Instabilität bzw. in den ersten Wochen nach einer Operation auf. Das Vorhandensein von Kristallen bzw. das Fehlen von Mikroorganismen bei der Gramfärbung lässt keinen Ausschluss einer Infektion zu und es sollte ein Zweifelsfall immer als Gelenkinfektion therapiert werden.

Einzig der Erregernachweis in der Gramfärbung (50% der Infekte) ist sicher beweisend für einen Gelenkinfekt. Eine Leukozytenzahl von über  $20000/\mu\text{l}$  mit mehr als 90% polymorphkernigen Zellen

macht eine Gelenkinfektion sehr wahrscheinlich.<sup>6</sup> Chronische Gelenkinfektionen können oft oligo- bis asymptomatisch sein. Die geringere Immunantwort auf gering virulente Erreger führt auch zu einer geringen Leukozytenzahl bei der Punktion. Werte von  $>10000$  Leukozyten/ $\mu\text{l}$  sind bereits auffällig für eine chronische Gelenkinfektion.

### Bildgebung

Für das akute Infektmanagement ist eine Bildgebung nicht zwingend erforderlich. Das konventionelle Röntgenbild hilft jedoch, vorbestehende Gelenkserkrankungen zu dokumentieren. Das Vorliegen von Fremdmaterial (Implantate, Sehnenplasti-

Menge	Parameter	Behälter	Entscheidung
1ml	Leukozytenzahl/diff. Zellzahl	EDTA	Indikationsstellung
1ml	Gramfärbung, Mykobakterien, Pilze, Kristalle	native Röhrchen	Indikationsstellung
2 ml	Mikrobiologische Kultur	pädiatrische Blutkultur	Diagnose/Therapie

Tab. 1: Synoviaanalyse geordnet nach Priorität und Punktionsmenge

Stadien	Makroskopische Präsentation	Therapie
I	Synovialitis, Synovialhyperämie, trübseröser Erguss	Arthroskopie
II	Eiter, Synovialhypertrophie, Fibrinablagerungen	Arthroskopie
III	Synovialitisverdickung und Kompartimentbildung	Arthroskopie/offen
IV	Pannusbildung mit Ablösung des Knorpels, Osteolysen	Offen/Resektion

Tab. 2: Arthroskopische Stadieneinteilung der Gelenkinfektion nach Gächter<sup>12</sup>

ken etc.) nach Frakturversorgung oder Bandplastiken ändert nicht die Dringlichkeit der operativen Akutintervention, nur ist zusätzlich die Entfernung aller Fremdmaterialien zu erwägen, insbesondere bei nicht mehr benötigtem Material, z. B. Osteosyntheseplatte bei verheilter Fraktur (siehe Pro-implant-Foundation: Guidelines zu Implantat-assoziierten Infektionen nach Frakturversorgung). Oft ist eine Entfernung von Fremdmaterial unumgänglich; zumindest tauschbare Anteile müssen bei Erstintervention gewechselt werden.

Bei immunmodulierten Patienten fehlen die klinischen Kardinalsymptome und Schmerzen. Der isolierte Gelenkserguss muss den Behandler an eine Gelenkinfektion denken lassen und die Indikation zum operativen Vorgehen, auch bei normwertigen synovialen Leukozyten und Infektparametern, ist großzügig stellen.

Die Magnetresonanztomografie wird vor allem beim chronischen Gelenkinfekt zur Darstellung einer Begleitosteomyelitis, von Gewebeabszessen und gekämerten Infektlogen angewandt und prä-

zisiert die Planung der Infektsanierung und Resektion.

### Therapeutisches Vorgehen

Die Therapie des Gelenkinfektes beruht auf drei Säulen:

1. chirurgische Erregerreduktion im Gelenk
2. antibiotische Erregerbekämpfung
3. physiotherapeutische Prävention der Arthrofibrose

Der Schlüssel zum Erfolg sind die frühzeitige Diagnose und Einleitung der chirurgischen und antibiotischen Therapie.<sup>10</sup>

### Chirurgische operative Therapie

Die Überlegenheit der Arthroskopie gegenüber dem offenen Débridement konnte in unterschiedlichen Arbeitsgruppen dargestellt werden.<sup>11</sup> Die Therapie folgt angelehnt an die von Gächter<sup>12</sup> beschriebenen Stadien der Gelenksinfektion (Tab. 2). Im Stadium I-III erfolgt eine arthroskopische Spülung des gesamten Gelenkes. Débridiert werden im Stadium III die Fibrinablagerungen. Die Indikation zur Synovialektomie sollte zurückhaltend gestellt werden, um die natürliche Barrierefunktion zu erhalten.<sup>13</sup>

Intraoperativ werden in der Regel 5 Gewebeproben von unterschiedlicher Lokalisation für die mikrobiologische und histologische Untersuchung gewonnen. Ob und wie häufig eine Arthroskopie wiederholt werden muss, ist vom klinischen und laborchemischen Therapieansprechen abhängig. V.A.C.<sup>®</sup>, V.A.C. Instill<sup>®</sup> oder eine Spül-Saug-Drainage im Gelenk erhöhen das Risiko für Sekundärinfektionen und führen zur Knorpeldestruktion. Die gängigen Antiseptika (Chlorhexidin und Polyhexanid) führen zur Chondrolyse und Zerstörung des hyalinen Knorpels und sollten nicht zur Spülung angewendet werden.<sup>14</sup>

Im Stadium IV oder bei Therapieversagen ist eine offene Arthrotomie mit radikalem Débridement, totaler Synovektomie und Entfernung des infizierten Knorpels und der evtl. begleitenden Osteomyelitis erforderlich, da die Infektpersistenz häufig auf das bradytrophe Knorpelgewebe zurückzuführen ist. Das Einlegen intraartikulärer Antibiotikaträger induziert eine chemische Synovitis und ist daher erst bei vollständiger Gelenksdestruktion sinnvoll. Eine Versorgung mit antibiotikabeladendem artikulierendem Zementspacer zur

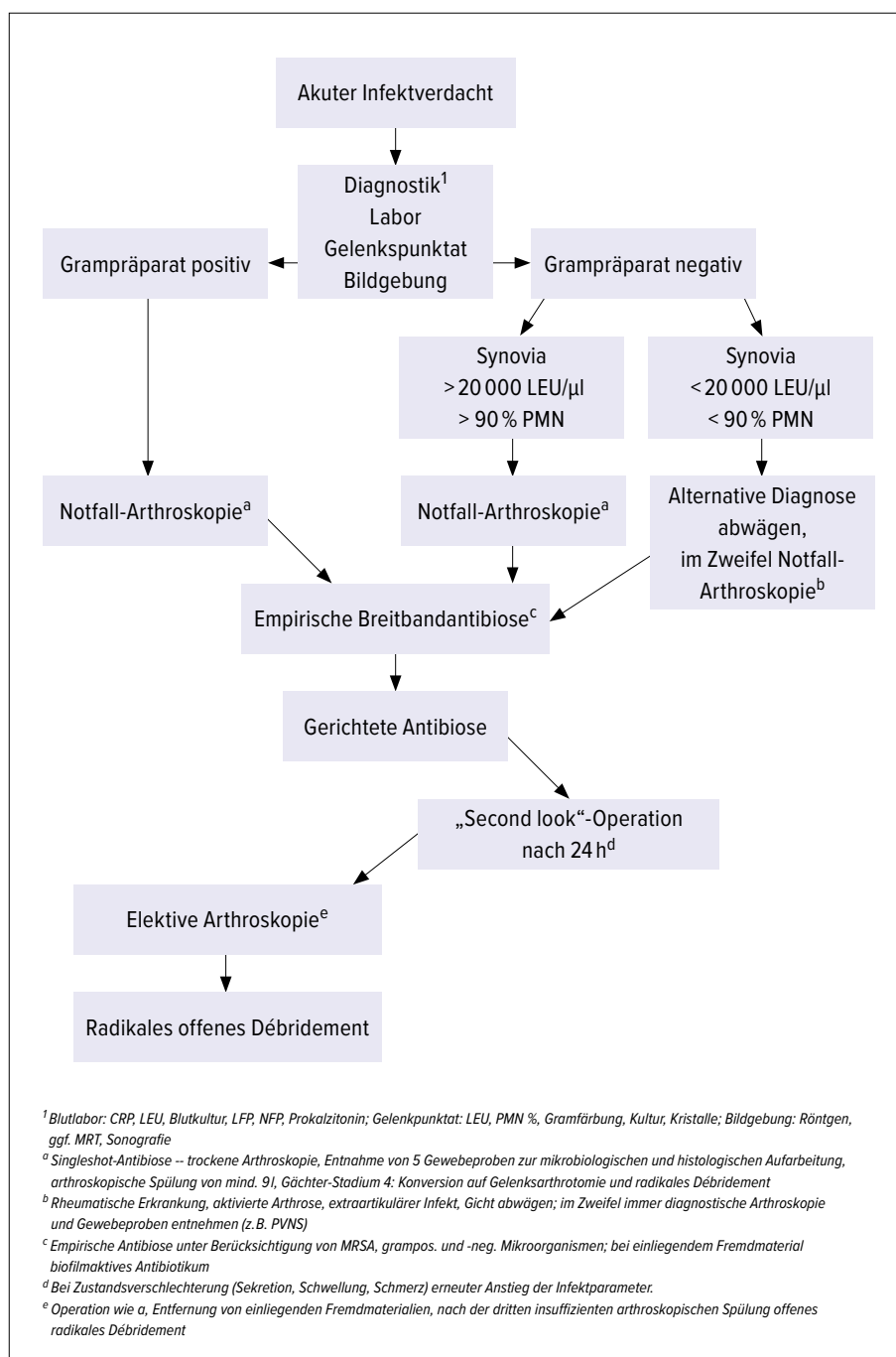


Abb. 2

Vorbereitung einer sekundären Gelenksendoprothese kann auch erwogen werden und ist häufig bei chronischen Infekten als letzte Maßnahme sinnvoll. Zwischen den operativen Eingriffen sollte das Gelenk physiotherapeutisch mobilisiert werden, um eine Anschlussarthrofibrose zu verhindern. Physiotherapie sollte auch in der weiteren Nachbehandlung fortgeführt werden. Eine Immobilisation des Gelenkes gilt heute als obsolet.<sup>10</sup>

### Praktisches Vorgehen

Der Behandlungsalgorithmus des Gelenkinfektes sieht die erste Antibiotikagabe erst im Operationssaal vor. Eine „Singleshot“-Antibiose dient zur perioperativen Prophylaxe einer sekundären Infektion durch intraoperativ eindringende Erreger und reduziert dabei nicht die mikrobiologische Nachweisbarkeit von Erregern aus den entnommenen Proben.<sup>15</sup>

Im eigenen Vorgehen erfolgt die Gewebeprobengewinnung im Zuge einer anfangs „trocken“ durchgeführten Arthroskopie mit dem Rongeur. Auf Abstriche oder Proben aus einem Fistelgang soll aufgrund der Kreuzkontamination durch die Hautflora verzichtet werden.

Die molekularbiologischen Proben werden in einem COPAN-ESwab™-Röhrchen bei Raumtemperatur abgelegt. Im abgepufferten Nährmedium können insbesondere die anaeroben Keime 48 Stunden überdauern, während sie nach der Lagerung in nativen Röhrchen nicht nachgewiesen werden können.

Zusätzlich zu den benötigten Standardportalen zur Darstellung des ganzen Gelenkes wird in diagonalen Richtung ein weiteres akzessorisches Portal mit Arbeitskanüle angelegt, über welche die Absaugung durchgeführt werden kann. Dies führt dazu, dass ein schnellerer Durchsatz von mindestens 10 l Ringerlösung möglich ist, und gleichzeitig kommt es zu einer effektiveren Spülstromrichtung im Gelenk, da „Inflow“ und „Outflow“ konträr zueinander gelegen sind.

Am Beispiel des Kniegelenkes wird ein laterales suprapatelläres Portal etwa 1 cm proximal des superolateralen Patellapols angelegt. Die Anlage erfolgt in Outside-in-Technik bei gestrecktem Kniegelenk. Wird das Arthroskop über das anterolaterale Portal durch die Notch medial des VKB ins dorsale Kompartiment geschoben, so kann auch der posteriore Recessus effektiv ge-

pült werden. Bei anhaltenden Infektionssymptomen unter Antibiose wird die arthroskopische Spülung bis zu 3x wiederholt. In der Regel werden im Verlauf 3 Gewebeproben für die mikrobiologische Untersuchung gewonnen, um eine Veränderung des Keimspektrums detektieren zu können.

### Antibiotische medikamentöse Therapie

Nach der Operation erfolgt die initiale empirische Breitspektrumantibiose. Sobald ein Antibiotogramm vorliegt, erfolgt die Antibiose orientiert an der Resistenz des Erregers. Das empirische Antibiotikaregime sollte je nach Komorbiditäten Methicillinresistenten Staphylococcus aureus sowie gramnegative und grampositive Mikroorganismen abdecken. Entscheidend sind die adäquate intravenöse Dosierung, die bakterizide Wirkung des Antibiotikums und die Gewebegängigkeit. Im eigenen Vorgehen erfolgt die intravenöse Therapie für die Dauer des stationären Aufenthaltes (1-2 Wochen), gefolgt von einer 4-wöchigen oralen Antibiose unter Berücksichtigung des Resistogramms der oralen Bioverfügbarkeit und Knochengängigkeit des Antibiotikums. Auf orale Betalaktame sollte aufgrund der genannten Kriterien verzichtet werden, dies entspricht leider nicht der gängigen Praxis.<sup>16</sup>

Eine verlängerte Antibiose wird bei einem zugrunde liegenden Primärfokus (z. B. beherdeter Zahn) oder nicht entfernbarem einliegendem Fremdmaterial (z. B. Kreuzbandplastik) erwogen, im zweiten Fall in der Kombination mit einer biofilmgängigen Kombinationstherapie (Rifampicin/Chinolone bei biofilmproduzierenden Bakterien und trockener Wunde), wenn das Gelenk erhalten werden kann und in den 12 Folgemonaten keine Gelenksendoprothese implantiert werden soll.

### Resümee

Entscheidend für die Infektprophylaxe sind der internistisch „optimierte“ Patient, hohe Hygienestandards, das kritische Abwägen jeder invasiven Intervention und die frühe Mobilisation des Patienten. Retrospektiv zeigen sich bei anhaltender Infektion oder Gelenkdestruktion meistens typische vermeidbare Fehler, wie eine verzögerte oder unzureichende chirurgische Therapie oder ein fehlender Keimnachweis, z. B. durch verfrühte, undifferenzierte Antibiotikagabe. Ein standardisierter Therapienpfad ermöglicht eine gute Infekt-

kontrolle, eine hohe Wahrscheinlichkeit einer Infektionsfreiheit und einen guten Funktionserhalt des zuvor infizierten nativen Gelenkes. ■

Autoren:

Dr. Philipp Proier

Prof. Dr. Tobias Gotterbarm,

Dr. Bernhard Schauer

Universitätsklinik für Orthopädie und

Traumatologie

Kepler Universitätsklinikum Linz

Korrespondierender Autor:

Dr. Philipp Proier

E-Mail: philipp.proier@kepleruniklinikum.at

■04

### Literatur:

- Gupta MN et al.: Prospective comparative study of patients with culture proven and high suspicion of adult onset septic arthritis. *Ann Rheum Dis* 2003; **62**
- Cole BJ, Schumacher HR: Injectable corticosteroids in modern practice. *J Am Acad Orthop Surg* 2005; **13**
- Margaretten ME et al.: Does this adult patient have septic arthritis? *JAMA* 2007; **297**
- Margaryan D et al.: Septic arthritis of the native joint and after ligamentoplasty: Diagnosis and treatment. *Orthopade* 2020; **49**
- Elsissy JG et al.: Bacterial septic arthritis of the adult native knee joint: a review. *JBSJ Rev* 2020; **8**
- Mathews CJ et al.: Bacterial septic arthritis in adults. *Lancet* 2010; **375**
- Mühlhofer HML et al.: Native joint infections. *Orthopade* 2020; **49**
- Kaandorp CJE et al.: Incidence and sources of native and prosthetic joint infection: a community based prospective survey. *Ann Rheum Dis* 1997; **56**
- McNally M et al.: The EBJS definition of periprosthetic joint infection. *Bone Joint J* 2021; **103-B**
- Petersen W et al.: Stage-adapted treatment of infection after reconstruction of the anterior cruciate ligament. *Oper Orthop Traumatol* 2014; **26**
- Böhler C et al.: Surgical treatment of shoulder infections: a comparison between arthroscopy and arthrotomy. *J Shoulder Elb Surg* 2017; **26**
- Stutz G, Gächter A: Diagnostik und stadiengerechte therapie von Gelenkinfekten. *Unfallchirurg* 2001; **104**
- Schuster P et al.: Septic arthritis after arthroscopic anterior cruciate ligament reconstruction: evaluation of an arthroscopic graft-retaining treatment protocol. *Am J Sports Med* 2015; **43**
- van Huyssteen AL, Bracey DJ: Chlorhexidine and chondrolysis in the knee. *J Bone Joint Surg Br* 1999; **81**
- Anagnostopoulos A et al.: Perioperative antibiotic prophylaxis has no effect on time to positivity and proportion of positive samples: a cohort study of 64 cutibacterium acnes bone and joint infections. *J Clin Microbiol* 2018; **56**
- Pérez-Prieto D et al.: Infections after anterior cruciate ligament reconstruction: which antibiotic after arthroscopic debridement? *J Knee Surg* 2017; **30**



# Herausforderung Alterstraumatologie am Beispiel einer 106 Jahre alten Patientin mit hüftgelenknaher Fraktur

Aufgrund der demografischen Entwicklung kommt es zu einer deutlichen Zunahme an muskuloskelettalen Verletzungen und Erkrankungen im höheren Alter mit stationärer Behandlung (Belegung bis 40% mit Pat. >75 J). Die medizinische Herausforderung für die Behandelnden ist im Vergleich zu einer Versorgung von jungen Patienten ungleich höher. Nur durch eine komplexe interdisziplinäre Betreuung ist eine bestmögliche Behandlung Hochbetagter möglich. Die Zertifizierung zum AltersTraumaZentrum eröffnet die Möglichkeit, die Prozesse und die interdisziplinäre Zusammenarbeit einer Abteilung zu optimieren und durch die obligatorische Registerteilnahme ein Qualitätsmanagement zu etablieren.

## Der Fall

Eine Patientin (106 J), bisher mit Hilfeleistung der Angehörigen lebend, kommt nach einem Sturz mit der Diagnose einer medialen Schenkelhalsfraktur zur stationären Aufnahme. Anamnestisch war die Patientin in einem guten allgemeinen und kognitiven Zustand, mit einer Gehstrecke von ca. 300m. Es wird die Indikation zur Hemi-Hüftprothese gestellt.

Nach Einwilligung der Patientin in ein operatives Verfahren wird der Eingriff zeitnahe geplant. Es erfolgt die Vorstellung in der Anästhesie, wobei eine zusätzliche internistische Begutachtung inklusive Echokardiografie als erforderlich erachtet wird. Spätestens hier wird nun offensichtlich, dass eine interdisziplinäre Herangehensweise im Sinne eines alterstraumatologischen Komanagements notwendig ist.

## Die Geschichte der Alterstraumatologie

Die Rolle der Geriatrie in der Betreuung von Patienten mit hüftnahen Frakturen wurde zum ersten Mal 1963 in Hastings (GB) erwähnt; die Daten der orthogeriatriischen Kooperationen zeigten kürzere stationäre Verweildauern im Vergleich zum bisherigen Vorgehen.<sup>1,2</sup>

Seit 25 Jahren steigt die Anzahl an Studien zu interdisziplinären Komanagements,

welche die Vorteile alterstraumatologischer Versorgungsmodelle auf das Outcome zeigen konnten (Abb. 1).<sup>3</sup>

Die „British Orthopaedic Association“ veröffentlichte gemeinsam mit der „British Geriatric Society“ 2003 das „Blue Book“ mit evidenzbasierten Standards für die orthogeriatriische Versorgung, gefolgt von der Entwicklung der „National Hip Fracture Database“, welche zu einer Verbesserung des Outcomes, einschließlich einer Reduktion der Mortalität, im europäischen Raum führte.<sup>3-5</sup>

Die Deutsche Gesellschaft für Unfallchirurgie (DGU) und die Deutsche Gesellschaft für Geriatrie (DGG) etablierten im Jahre 2009 einen Kriterienkatalog, der die Schaffung zertifizierter Zentren (AltersTraumaZentrum DGU®) unterstützt und vereinheitlicht.

Ein alterstraumatologisches Komanagement kann somit aktuell auf Basis einer starken Evidenz als Standard in der Versorgung dieser hochbetagten und sowohl medizinisch als auch pflegerisch anspruchsvollen Patienten angesehen werden.

## Ziele der interdisziplinären muskuloskelettalen Alterschirurgie

### 1. Vermeidung von Komplikationen

- peri- und postoperativ
- Sturzprophylaxe
- demenzielle Aggravation

### 2. Bessere Abstimmung und Kommunikation in der Komplexbehandlung zwischen:

- Fachabteilungen (Anästhesie/Chirurgie/Geriatrie)
- Physiotherapie
- Pharmakologie
- Ernährungsberatung, Nahrungsergänzung
- Hausärzten
- Entlassungsmanagement

### 3. Wiedererlangung

- der prähospitalen Mobilität und Selbstständigkeit mit
- Rückführung in gewohntes Umfeld

### 4. Reduktion der Wiederaufnahmefrequenz

## Die Epidemiologie

Die Lebenserwartung hat in den letzten Jahren deutlich zugenommen und beträgt aktuell in Österreich für Frauen 86,1 Jahre und für Männer 82,9 Jahre.<sup>6</sup> In diesem Zusammenhang ist die Anzahl multimorbider, hochbetagter Patienten in den letzten Jahren angestiegen und nach der Datenlage der prognostischen demografischen Entwicklung ist von einem weiteren Anstieg auszugehen. Aktuelle Schätzungen gehen weltweit für das Jahr 2050 von einem Anstieg der Anzahl an hüftgelenknahen Frakturen auf 4,5 bis zu 6,3 Millionen jährlich aus.<sup>7,8</sup>

Die hüftnahe Fraktur wurde bisher am besten untersucht und hat sowohl funktionell wie auch ökonomisch die weitreichendsten Folgen. Aber nicht nur hüftnahe Frakturen stellen eine große Herausforderung dar. Zu den bedeutsamen osteoporotischen Frakturen zählen außerdem proximale Oberarmfrakturen, Wirbelkörperfrakturen, Beckenfrakturen sowie distale Radius- und Rippenfrakturen. Die Zunahme der Gesamtzahl alter Menschen führt also zu einer deutlichen Zunahme typischer Low-energy-Fragilitätsfrakturen, sodass neben internistischen und neurologischen Notfällen vor allem auch das Unfallrisiko im Alter deutlich ansteigt und das Risiko in jüngeren Altersgruppen prozentual deutlich übertrifft.<sup>9-11</sup>

Stürze aus dem Stehen oder Sitzen sind die häufigste Unfallursache und führen – aufgrund der osteopenischen oder osteoporotischen Knochenstruktur und der reduzierten Reflexabwehr – trotz geringer Sturzenergie oft zu Frakturen. Die weltweit stetig steigende Inzidenz von osteoporoseassoziierten Frakturen führt zu einer finanziellen Belastung für die Gesundheits- und Sozialsysteme.<sup>12</sup> Zudem bleibt aber auch das klinische Ergebnis dieser Patientinnen und Patienten insgesamt unbefriedigend. Die 1-Jahres-Mortalität ist vergleichbar mit malignen Erkrankungen und beträgt bei selbstständig wohnenden Patienten zwischen 15% und 30%; bei Bewohnern von Langzeitpflegeeinrichtungen liegt sie deutlich höher zwischen 40% und 55%.<sup>13-16</sup>

Nur ein Drittel bis maximal die Hälfte der betroffenen Patienten erreicht das Mobilitätsniveau von vor dem Trauma. 40% der im Vorfeld selbstständig mobilen Pati-

## Keypoints

### Erfassung des präoperativen Status:

- Eigen- oder Fremdanamnese über die letzten 3 Monate
- Status zum Zeitpunkt der Aufnahme: Gesamteindruck, Ernährungszustand (Mangelernährung), Mobilität, Selbstständigkeit

### Wichtige Laborparameter:

- Nierenfunktion/Exsikkose
- Elektrolytentgleisung (medikationsbedingt)
- Gerinnung

### Medikation:

- Wechselwirkungen
- Demenz-/mentale Beeinflussung
- Blutungsneigung (Blutverdünner)
- Sturzneigung, medikationsbedingte Gangunsicherheit

enten benötigen eine Gehhilfe, 13% der Betroffenen bleiben nach der Fraktur immobil.<sup>14,17-19</sup>

Die Frakturversorgung gestaltet sich durch 3 Kardinalprobleme besonders anspruchsvoll: a) Die Knochenqualität ist deutlich reduziert und erschwert die Möglichkeiten eines stabilen Knochen-Implantat-Interface. b) Die biologischen Ressourcen für eine adäquate Heilung sind weitgehend aufgebraucht. c) Die kognitiven Möglichkeiten zur Umsetzung notwendiger mobilisierender oder physiotherapeutischer Maßnahmen sind nicht vorhanden.

Zusätzlich werden die Behandler vor große Herausforderungen bezüglich der begleitenden Komorbiditäten sowie der damit einhergehenden Komplikationen gestellt. Ein großer Anteil der Patienten leidet bereits im Vorfeld an funktionalen Defiziten, die nicht nur zu einem erhöhten

Sturzrisiko beitragen, sondern vor allem auch die postoperative Genesung limitieren.<sup>20</sup> Einige dieser Komplikationen sind spezifisch für diese Patienten und können in geriatrischen Syndromen resultieren, welche mit einer geringeren Überlebenswahrscheinlichkeit assoziiert sind.<sup>21</sup>

Die modernen Osteosyntheseverfahren bzw. eine Endoprothesenversorgung bei hüftnahen Frakturen haben zwar zu einem deutlichen Rückgang der Mortalität geführt, es sterben aber immer noch bis zu 36% der Patienten innerhalb der ersten 12 Monate nach einer hüftgelenknahen Fraktur.<sup>22</sup>

## Die Herausforderungen

Besondere Herausforderungen bei geriatrischen Patienten sind zum einen die Multimorbidität, welche neben dem Alter das

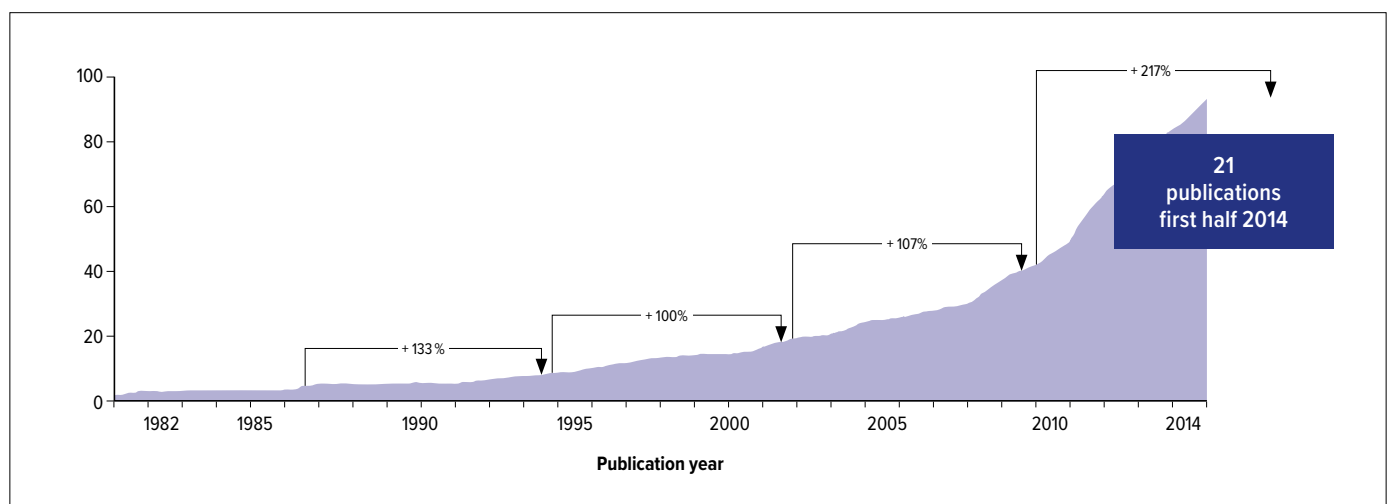


Abb. 1: Zunahme an orthogeriatrischen Publikationen (nach Sabharwal, Wilson 2015)<sup>3</sup>

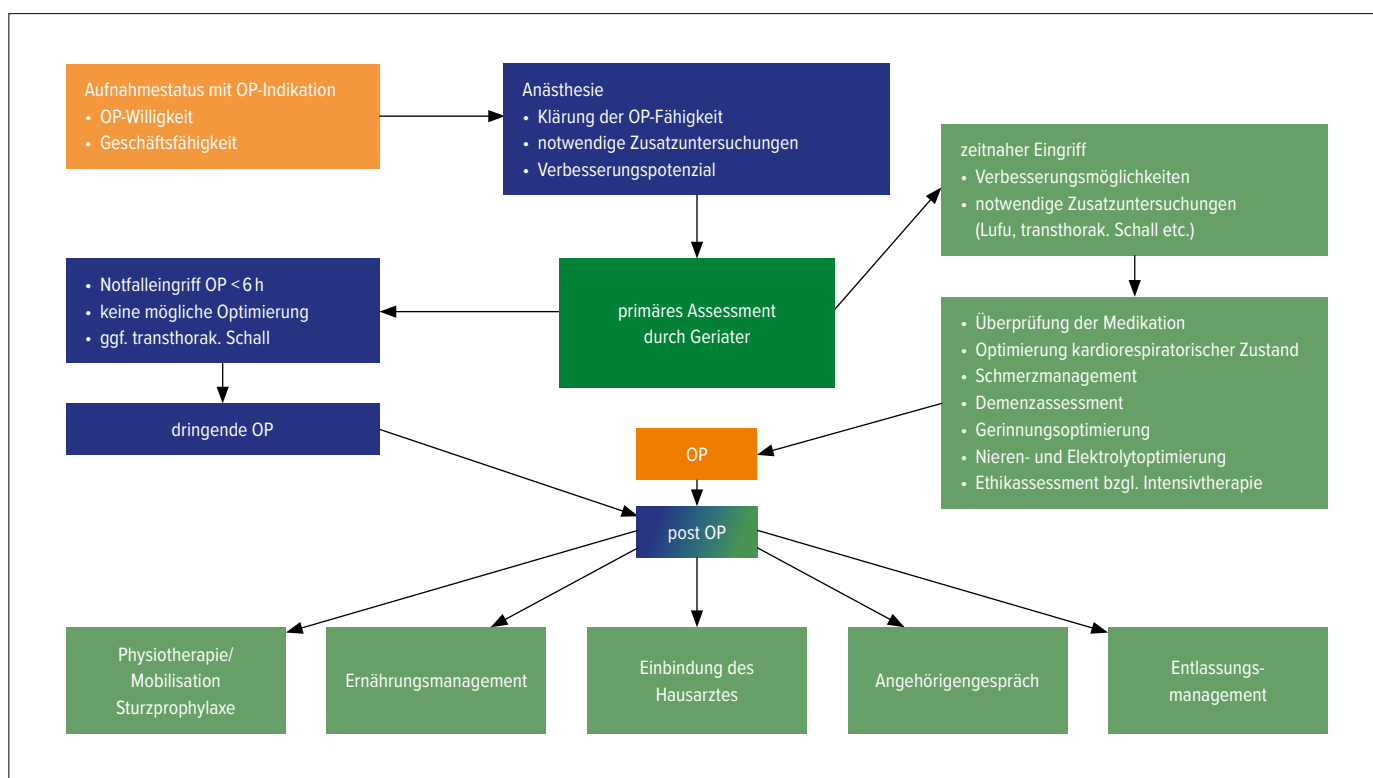


Abb. 2: Gerontotraumatologischer Ablauf an der Salzburger UK für Orthopädie und Traumatologie

Charakteristikum dieses Kollektivs darstellt, zum anderen die Komplexität, die sich aus der Komorbidität in Bezug auf die Indexerkrankung (Fragilitätsfraktur) und der Multimorbidität generell zusammensetzt. Weitere Risikofaktoren sind das Geschlecht, das Alter und Frailty. Unter Berücksichtigung dieser physiologischen Voraussetzungen ist eine frühzeitige Festlegung des individuellen Therapieziels, eine Priorisierung/Fokussierung auf das Wesentliche (die Frakturversorgung) und die Polypharmazie wichtige Schritte in der Behandlung.<sup>13</sup>

Im Rahmen der Versorgung alterstraumatologischer Patienten muss berücksichtigt werden, dass die Grenzen zwischen einer noch normalen und einer bereits pathologisch eingeschränkten Organfunktion bei betagten Patienten fließend sind. Die physiologischen Anpassungsmechanismen im Alter sind reduziert und machen die Betroffenen deutlich vulnerabler. Besonders gilt dies bei einer bereits im Vorfeld bestehenden Frailty. Mit zunehmender Ausprägung der Gebrechlichkeit steigen die Aufenthaltsdauer sowie die Krankenhaussterblichkeit signifikant an; die Wahrscheinlichkeit einer Entlassung nach Hause sinkt parallel dazu.<sup>23</sup>

Das Phänomen der Frailty sagt zudem die Sterblichkeit wesentlich besser voraus

als das biologische Alter alleine. Die Rate derer, die sich nach einer Fraktur funktionell vollständig erholen, liegt unter 70%. Zudem haben bereits im Vorfeld gebrechliche Menschen nach einer Fraktur ein mehrfach erhöhtes Risiko, postoperativ in eine stationäre Pflegeeinrichtung entlassen zu werden, wobei sich das Risiko annähernd gleich hoch wie nach einem Schlaganfall darstellt.<sup>24-27</sup>

Aus diesem Grund sollte Frailty als typisches geriatrisches Syndrom bereits präoperativ erkannt werden. Es sind wirksame Maßnahmen zu setzen, um die typischen Komplikationen gebrechlicher Patienten zu verhindern bzw. in ihrer Intensität zu verringern. Beispiele hierfür stellen die Prävention eines Delirs, die systematische Überprüfung der Medikation sowie das Vorgehen gegen Polypharmazie dar.

Die posttraumatische Funktionseinschränkung einzelner oder mehrerer funktioneller (Sub-)Systeme, welche als Desintegration bezeichnet werden kann, spielt hier eine wichtige Rolle. Aus chirurgischer Sicht sind hier als Subsysteme die Beschaffenheit der Knochenstruktur, die Qualität der Muskulatur und die neuromuskuläre Kontrolle der Bewegung von besonderer Bedeutung. Aus internistisch-geriatrischer Sicht stehen die Herz-Kreislauf-Funktion,

eine ausreichende pulmonale Leistungsfähigkeit und die Nierenfunktion im Vordergrund. Nicht zu vernachlässigen sind auch die psychisch-mentalen Ressourcen sowie die soziale Unterstützung durch Dritte. Daher ist es im Behandlungsprozess von besonderer Wichtigkeit, die von der Desintegration betroffenen Systeme und das Ausmaß systematisch zu erfassen, um so das perioperative Management auf die jeweiligen Bedürfnisse anpassen zu können. Hierfür existieren verschiedenste Assessmentinstrumente, um individualisierte präventive Maßnahmen und therapeutische Interventionen im interprofessionellen Kontext ableiten zu können. Solche Programme reduzieren die Mortalität, senken die Verweildauern und sind nachweislich kosteneffektiv.<sup>9,28</sup>

In Österreich werden derzeit mehr als 40 000 alterstraumatologische Frakturen pro Jahr stationär behandelt. Von insgesamt knapp 20 000 Frakturen des Femurs jährlich entfallen knapp 85% auf Patienten über 65 Jahre.<sup>29</sup>

Die strukturelle Organisation und die damit verbundenen Prozesse der meisten österreichischen Krankenhäuser sind aktuell allerdings nicht optimal auf orthogeriatriische Herausforderungen vorbereitet oder ausgelegt. Die optimale prä-, peri- und



postoperative Behandlung der größtenteils hochaltrigen Patienten setzt aber eine koordinierte interdisziplinäre und multiprofessionelle Behandlung gemeinsam mit Orthopädie und Traumatologie, Geriatrie und Anästhesie sowie den Nachbardisziplinen der Pflege, der Therapieberufe und dem Entlassungsmanagements voraus. Aufgabe für die kommenden Jahre wird es sein, sich sowohl gesundheitspolitisch als auch in neu zu schaffenden intramuralen und extramuralen Strukturen dieses drängenden Themas anzunehmen. Zertifizierungsprozesse können hierzu Impulse und Argumentationsgrundlagen schaffen.

### Das Salzburger Zentrum für Alterstraumatologie

Seit 2013 existiert am Uniklinikum Salzburg eine Kooperation zwischen den beiden Universitätskliniken für Geriatrie und Orthopädie/Traumatologie. 2017 wurde diese Zusammenarbeit aufgrund der genannten Fakten in ein fixes alterstraumatologisches Komanagement überführt. In erster Linie umfasst dies eine tägliche internistisch-geriatriische Betreuung aller Patienten über 75 Jahre durch einen Facharzt an der Universitätsklinik für Orthopädie/Traumatologie (Abb. 2). Dies bedeutet, dass ein internistischer Facharzt mit Weiterbildung in Geriatrie in der Position eines Oberarztes ein fixer Bestandteil der Mannschaft der Universitätsklinik für Orthopädie und Traumatologie ist.

Zudem wurden wöchentlich stattfindende interdisziplinäre Teamkonferenzen mit allen behandelnden Berufsgruppen etabliert. Dadurch konnte die Zusammenarbeit der involvierten Berufsgruppen intensiviert und optimiert werden. Die interdisziplinäre Kommunikation ist der wesentliche Faktor einer individualisierten, schrittweise aufeinander aufbauenden Versorgungsstrategie mit dem Ziel, das bestmögliche Outcome für unsere Patienten zu erreichen. Es gilt, aus den jeweiligen Fachbereichen die nächsten Behandlungsschritte vorzustellen und in einer Diskussion die Priorisierung festzulegen. Insbesondere die Versorgung internistischer Komplikationen (bspw. kardiale Dekompensationen, Pneumonien oder andere Infektsituationen) oder von Komplikationen wie Demenz, Delir, Frailty und Osteoporose konnten durch die Präsenz einer internistischen Fachärztin/eines internis-

tischen Facharztes verbessert werden. Auch die Verlegung auf die Universitätsklinik für Geriatrie wurde optimiert. Zudem wurden regelmäßige traumatologische Visiten an der Universitätsklinik für Geriatrie eingeführt, was ebenfalls zu einer Optimierung der Versorgung alterstraumatologischer Patienten führte.

Des Weiteren wurde ein alterstraumatologisches Assessment etabliert. Dieses setzt sich zusammen aus der Erfassung

- der Komorbiditäten,
- der Mobilität,
- des Sturzrisikos,
- der Osteoporoseversorgung,
- des Ernährungszustandes (in Überarbeitung),
- des Kognitionszustandes sowie
- der Delirwahrscheinlichkeit.

Dadurch wird ein guter Überblick über die aktuelle Situation der Patienten gewonnen und entsprechende Maßnahmen können eingeleitet werden, wie zum Beispiel das Risiko für künftige Frakturen durch die Festlegung einer entsprechenden Osteoporosetherapie zu senken. In Bezug auf die Assessment-Daten verdient die Osteoporoseversorgung eine besondere Erwähnung, da diese bei der Aufnahme in vielen Fällen unzureichend ist (Abb. 3). Daher existiert an unserem Zentrum eine Kooperation mit der Universitätsklinik für Nuklearmedizin, sodass Patienten mit spezifischen Fragestellungen innerhalb von 24 Stunden bzw. am nächsten Werktag einen Termin zur Osteodensitometrie und eine entsprechende Therapieempfehlung erhalten.

Zahlen der ersten 3 Jahre unseres Komanagements zeigen, dass der Anteil der

über 75 Jahre alten Patienten bei ca. 40% liegt. Senkt man den Altersschnitt auf 65 Jahre, so fallen über 50% der stationären Aufnahmen in diesen Bereich. An der Verweildauer dieser Patienten hat sich nur wenig geändert, wobei einer der Gründe hierfür die intensivere internistische Betreuung sein könnte, was sich jedoch bei verminderten Wiederaufnahmefrequenzen relativiert.

### Zurück zur Patientin

Für unsere Patientin bedeutete das Vorhandensein einer derartigen Struktur eine erstmalige internistisch-geriatriische Visite spätestens 24 Stunden nach Aufnahme, eine ausführliche Anamnese mit Erhebung der bisherigen Versorgung, ein ausführliches geriatriisches Assessment sowie das Aufstellen eines Behandlungsplans der interdisziplinären Betreuung inkl. Erhebung des weiteren Versorgungsbedarfs.

Die Patientin wurde nach interdisziplinärer Teamentscheidung innerhalb von 24 Stunden nach Aufnahme mittels nicht zementierter Duokopfprothese versorgt. Eine Vollbelastung postoperativ war gegeben und die Patientin konnte bereits am ersten postoperativen Tag einen erfolgreichen Stehversuch absolvieren. Der weitere Aufenthalt verlief bis zum 7. postoperativen Tag mit täglichen Gang- und Gleichgewichtsübungen unauffällig. Am 7. Tag kam es zu einer Verschlechterung des Allgemeinbefindens, zu einer Temperaturerhöhung und zu einem Anstieg der Entzündungsparameter. Die Wundkontrolle ergab keinen Hinweis auf einen prothesenassoziierten Frühinfekt. In der weiteren Diagnostik ergab sich eine beginnende Pneumonie.

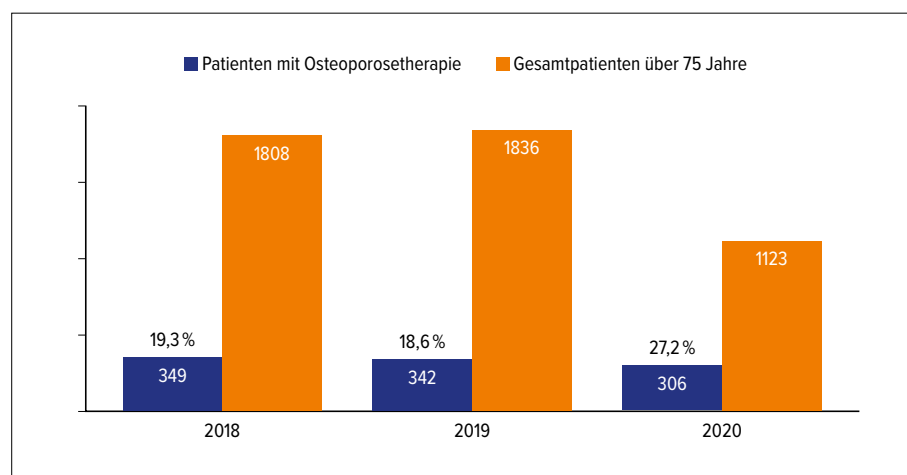


Abb. 3: Osteoporosetherapie aller Patienten > 75 Jahre

Diese wurde mit intensiver Atemtherapie durch die Physiotherapeuten und Antibiotikatherapie erfolgreich therapiert. Am 14. postoperativen Tag wurde die Patientin letztlich in ihr häusliches familiäres Umfeld entlassen. ■

Autoren:

Dr. Reinhard Alzner, Dr. Andreas Hartmann,  
Prof. Dr. Thomas Freude  
Universitätsklinik für Orthopädie und  
Traumatologie, SALK Uniklinikum Salzburg

Korrespondierender Autor:

Dr. Reinhard Alzner  
E-Mail: r.alzner@salk.at

■04

**Literatur:**

1 Devas MB: The geriatric orthopaedic unit. *J Bone Joint Surg Br* 1963; 49-B: 186-7 **2** Clark AN: Management of the fractured neck of femur in the elderly patient. *Gerontol Clin* 1966; 8: 321-6 **3** Sabharwal S, Wilson H: Orthogeriatrics in the management of frail older patients with fragility fracture. *Osteoporos Int* 2015; 26: 2387-99 **4** British Orthopaedic Association: The care of patients with fragility fractures. *Blue Book* 2007 **5** Patel NK et al.: Implementing the national hip fracture database: an audit of care. *Injury* 2013; 44(12): 1934-9 **6** Statistik Austria: [www.statistik.at/](http://www.statistik.at/)

Lebenserwartung/action.do (12.3.2020) **7** Gullberg B et al.: World-wide projections for hip fracture. *Osteoporos Int* 1997; 7(5): 407-13 **8** Marks R: Hip fracture epidemiological trends, outcomes, and risk factors, 1970-2009. *Int J Gen Med* 2010; 3: 1-17 **9** Liener U et al. *Weißbuch Alterstraumatologie*. Verlag W. Kohlhammer 2018 **10** Bleibler F et al.: The health burden and cost of incident fractures attributable to osteoporosis from 2010 to 2015 in Germany - a demographic simulation model. *Osteoporos Int* 2013; 24: 835-47 **11** Kuratorium für Verkehrssicherheit. <https://www.kfv.at/forschung/haushalt-freizeit-sport/fachpublikationen> (26.4.2020) **12** Dörner T et al.: Austrian Osteoporosis Report: epidemiology, lifestyle factors, public health strategies. *Wien Med Wochensh* 2009; 159(9-10): 221-9 **13** Böcker W et al. *Alterstraumatologie*. Verlag Schattauer 2018 **14** Kim SM et al.: Prediction of survival, second fracture, and functional recovery following the first hip fracture surgery in elderly patients. *Bone* 2012; 50(6): 1343-50 **15** Tajeu GS et al.: Death, debility, and destitution following hip fracture. *J Gerontol A Biol Sci Med Sci* 2014; 69(3): 346-53 **16** Buecking B et al.: (2017). Predictors of noninstitutionalized survival 1 year after hip fracture: A prospective observational study to develop the Marburg Rehabilitation Tool for Hip fractures (MaRTHi). *Medicine (Baltimore)* 2017; 96(37): e7820 **17** Hansson S et al.: Complications and patient-reported outcome after hip fracture. A consecutive annual cohort study of 664 patients. *Injury* 2015; 46(11): 2206-11 **18** Dailiana et al.: Surgical treatment of hip fractures: factors influencing mortality. *Hippokratia* 2013; 17(3): 252-7 **19** Mariconda M et al.: (2016). Factors predicting mobility and the change in activities of daily living after hip fracture: a 1-year prospective cohort study. *J Orthop Trauma* 2016; 30(2): 71-7 **20** Grigoryan KV et al.: Or-

thogeriatric care models and outcomes in hip fracture patients: a systematic review and meta-analysis. *J Orthop Trauma* 2014; 28(3): e49-55 **21** Marcantonio ER et al.: Delirium is independently associated with poor functional recovery after hip fracture. *J Am Geriatr Soc* 2000; 48(6): 618-24 **22** Abrahamsen B et al.: Excess mortality following hip fracture: a systematic epidemiological review. *Osteoporos Int* 2009; 20(10): 1633-50 **23** Krishnan M et al.: Predicting outcome after hip fracture: using a frailty index to integrate comprehensive geriatric assessment results. *Age Ageing* 2014; 43: 122-6 **24** Tang VL et al.: Rates of recovery to prefracture function in older persons with hip fracture: an observational study. *J Gen Intern Med* 2017; 32: 153-8 **25** Joseph B et al.: Superiority of frailty over age in predicting outcome among geriatric trauma patients: a prospective analysis. *JAMA Surg* 2014; 149(8): 766-72 **26** Oresanya L t al.: Preoperative assessment of the older patient: a narrative review. *JAMA* 2014; 311(20): 2110-20 **27** Rapp K et al.: Risk of nursing home admission after femoral fracture compared with stroke, myocardial infarction and pneumonia. *J Am Med Dir Assoc* 2015; 16(8): 715e7-12 **28** Swart E et al.: Dedicated perioperative hip fracture co-management programs are cost-effective in high-volume centers: an economic analysis. *Clin Orthop Relat Res* 2016; 474(1): 222-33 **29** Statistik Austria. [www.statistik.at/web\\_de/statistiken/menschen\\_und\\_gesellschaft/gesundheit/stationaere\\_aufenthalte/spitalsentlassungen\\_nach\\_ausgewaehlten\\_diagnosen/index.html](http://www.statistik.at/web_de/statistiken/menschen_und_gesellschaft/gesundheit/stationaere_aufenthalte/spitalsentlassungen_nach_ausgewaehlten_diagnosen/index.html) (13.06.2020)

**BUCHTIPP****Krankheit Schmerz**

Dass Schmerz nicht nur ein Symptom, sondern eine Erkrankung ist, wird ab 2022 in der neuen internationalen Klassifikation der Krankheiten (ICD 11) der WHO berücksichtigt werden. Derzeit leiden rund 1,5 Millionen Menschen in Österreich dauerhaft an Schmerzen: im Stütz- und Bewegungsapparat, als Polyneuropathie, infolge einer Verletzung oder einer Krebserkrankung. Viele fühlen sich vom Gesundheitssystem alleingelassen. Chronischer Schmerz wird leider oft unzureichend oder zu einseitig therapiert. „Die seit Jahren beschworene, multimodale Schmerztherapie wird in Österreich viel zu selten angeboten. Dieser Ansatz wäre aber der einzige, der geplagten Patienten langfristig Aussicht auf Erfolg bietet“, meint der Orthopäde und Autor Dr. Martin Pinsger, Leiter des Schmerzkompetenzzentrums Bad Vöslau.

Das Buch deckt die oft erschreckende Lage Betroffener auf: fehlende oder unzureichende Therapien, zu wenige Kassenärzte, bürokratische Hürden und Unverständnis bis hin zur Ausgrenzung. Die Autoren kritisieren jedoch nicht nur, sie zeigen auch Wege aus der Schmerzhölle auf: von vielfach bewährten Behandlungsansätzen bis hin zu erfolgserprobten Selbsthilfe-Maßnahmen. Ausführlich wird auch das Für und Wider von Operationen am Bewegungsapparat beleuchtet.

**Martin Pinsger, Thomas Hartl: Krankheit Schmerz. Endlich Hilfe für Patienten!**

Ennsthaler Verlag, Steyr 2021

260 Seiten

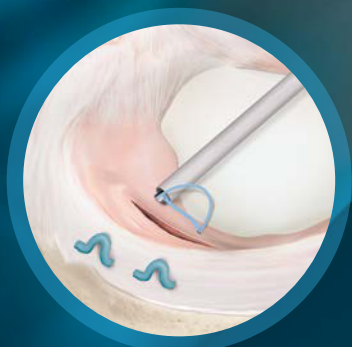20 Euro

ISBN: 978-3-7095-0126-9

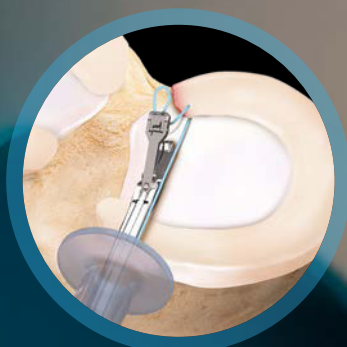

# Die Meniskusversorgung

Alle Möglichkeiten der Meniskusbehandlung aus einer Hand



All-Inside



Root Repair



Ramp Lesion

## ■ All-Inside

Der FiberStitch™ ist ein innovatives All-Inside-Meniskus-rekonstruktionssystem, welches harte PEEK-Implantate durch weiche Fadenanker ersetzt

## ■ Root Repair

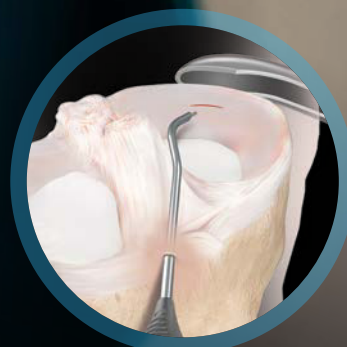Die Low Profile-Scorpion™-Fadeneinzugshilfe für das Knie eignet sich hervorragend für die Rekonstruktion der Meniskuswurzel in engen Gelenkräumen

## ■ Ramp Lesion

Mit dem QuickPass™-Lasso ist eine vielseitige und stabile Fixierung bei Läsionen des posteromedialen Meniskus möglich

## ■ Inside-Out

Der ZoneNavigator™ ermöglicht eine präzisere Positionierung der neuen SutureTape-Nadeln bei der Meniskusrefixierung vom Hinter- zum Vorderhorn



Inside-Out



# Knieluxation: ein sporttraumatologischer Notfall

Die Knieluxation stellt mit einer Inzidenz von ca. 0,02 % eine sehr seltene Verletzung dar. Sie macht damit lediglich 0,2–0,3 % aller Luxationen aus. Da in knapp 50 % der Fälle Spontanrepositionen bei Erstbegutachtung vorliegen, kann man annehmen, dass die Dunkelziffer dieser Verletzung doch etwas höher liegt. Die im Rahmen des Unfalls stattgehabte (Sub)Luxation des Kniegelenkes und der damit verbundene Stress auf die neurovaskulären Strukturen aufgrund der multiligamentären Instabilität führen bei knapp 20 % zu begleitenden Gefäß- und Nervenverletzungen. Das frühzeitige Erkennen und die zeitnahe Versorgung der begleitenden Gefäß- und Nervenverletzungen sind prognostisch entscheidend für das Outcome dieser Verletzung.<sup>1–3</sup>

## Ursache

Knieluxationen sind häufig Folge von Hochrasanztraumata mit direktem Anprall gegen das Knie, wie sie z. B. im Rahmen von „dashboard injuries“ bei Verkehrsunfällen, bei Stürzen aus großer Höhe oder bei Sportverletzungen mit enormer Krafteinwirkung vorkommen. Aufgrund des höheren Risikoprofils sind bei diesen Verletzungen vor allem junge Männer im Alter von 18–25 Jahren betroffen. Das Verhältnis zwischen Männern und Frauen in dieser Gruppe beträgt 4:1. Demgegenüber stehen sog. „Ultra low energy“- oder „Ultra low velocity“-Traumata, bei denen stark übergewichtige Patienten eine Kniegelenkluxation erleiden (Abb. 1). So reichen aufgrund der Adipositas bereits Bagatelltraumata im Alltag aus, schwerwiegende Verletzungen des Kapsel-Band-Apparates des Kniegelenkes zu verursachen.<sup>4</sup>

## Anatomie

Das Kniegelenk ist ein Drehscharniergelenk, welches aus den tibiofemorale, patellofemorale und tibiofibuläre Anteile besteht. Der Bewegungsumfang in der Sagittalebene liegt normalerweise zwischen 0° und 135°, wobei eine geringe Überstreckbarkeit vor allem bei Frauen

durchaus gegeben sein kann. Zusätzlich ermöglicht das Knie eine Rotation um eine tibiale Längsachse zwischen 8° und 12° während der Flexions- und Extensionsbewegung.


Das Kniegelenk wird primär durch seinen zentralen Pfeiler mit vorderem und hinterem Kreuzband (VKB, HKB) und die peripheren Strukturen gesichert. Die Kreuzbänder haben eine stabilisierende Wirkung: einerseits gegen Rotation, aber viel mehr noch gegen translatorische Kräfte in anteriorer und posteriorer Richtung. Der periphere Bandapparat ist der primäre Stabilisator gegen Varus- und Valgusstress sowie gegen Innen- und Außenrotation. Die posteromedialen Strukturen werden in das oberflächliche (sMCL) und tiefe (dMCL) mediale Seitenband, das dorsomediale Schrägband („posterior oblique ligament“, POL) und die posteromediale Gelenkkapsel unterteilt. Das laterale Seitenband (LCL) und die Strukturen des posterolateralen Winkels sind wichtige Stabilisatoren gegen varisierende Kräfte. Der posterolaterale Winkel („posterolateral corner“, PLC) besteht aus der Sehne des M. popliteus, dem Lig. popliteofibulare (LPF) und der Sehne des M. biceps femoris. Der Tractus iliotibialis, die anterolaterale Gelenkkapsel mit dem anterolateralen Ligament (ALL) sowie die anteromediale Gelenk-

## KEYPOINTS

- Bei Verletzungen von zwei der vier Hauptsäulen immer an eine mögliche stattgefundene Knieluxation denken (50% Spontanreposition).
- Knieluxationen ab einer KD II nach Schenck sollten operativ versorgt werden.
- Der Gefäßstatus sollte immer mittels Doppler-Sonografie (CBI/ABI) erhoben und im Zweifel mittels CTA kontrolliert werden.
- Überprüfung der neurologischen Beteiligung, insbesondere des N. peroneus.
- In erster Linie steht die Reposition, gefolgt von der Ruhigstellung (Gips/Fixateur externe) und der operativen Versorgung.

kapsel haben eine zusätzliche, den zentralen Pfeiler unterstützende, stabilisierende Wirkung gegen die anteriore und posteriore tibiale Translation. Die Mensici fungieren als Stoßdämpfer bei axialer Belastung und versuchen gleichzeitig, die Inkongruenz vor allem im Hinblick auf die laterale tibiofemorale Gelenkfläche auszugleichen.<sup>5</sup>

Eine ligamentäre Insuffizienz durch die Verletzung der statischen Stabilisatoren führt zu einem erhöhten Anspruch an die dynamischen Stabilisatoren. Ist die Kompensation nicht ausreichend, resultiert ein pathologisches Gangbild mit erhöhtem Stress für das Kniegelenk. Dies kann sowohl die Heilung kompromittieren als auch zu schwerwiegenden Folgeschäden am Kniegelenk führen. Für die Therapie der multiligamentären Knieverletzung ist es essenziell, das Zusammenspiel der statischen und dynamischen Stabilisatoren zu beachten. Eine rechtzeitige chirurgische Intervention ist meist bedeutend für ein gutes Langzeitergebnis.



© Nano Filipe Oliveira

S. Rabel, Wien  
N. Haffner, Wien

Die Arteria poplitea ist die wichtigste arterielle Blutversorgung des Kniegelenks und der übrigen unteren Extremität. Sie entspringt aus der Arteria femoralis und kommt nach dem Durchtritt durch den Hiatus adductorius (Adduktorenkanal) im dorsalen medialen Kniegelenksbereich zu liegen. Sie gibt zahlreiche Äste sowohl auf Höhe als auch ober- und unterhalb des Kniegelenksspaltes ab. Diese wiederum speisen mehrere Gefäßnetze (z. B. Rete articulare genus, Rete patellaris). Knapp unterhalb des Kniegelenkes teilt sich die Arteria poplitea an der sog. Trifurkation in ihre Endäste, nämlich die A. tibialis anterior und posterior sowie die A. fibularis (peronealis).<sup>6</sup>

Bei Kniegelenksluxationen steigt das Risiko für eine Gefäßverletzung proportional zur Unfallenergie auf bis zu 65% an. Die posteriore Luxation birgt ein höheres Risiko für eine Komplettruptur, wohingegen die anteriore Luxation in bis zu 15% der Fälle zu einer Intimaläsion führt. Letztere kann über eine graduelle Thrombose im weiteren Verlauf einen kompletten Gefäßverschluss verursachen. Ein initial positiver Fußpuls schließt daher einen Gefäßschaden nicht aus, weshalb der Gefäßstatus innerhalb der ersten 24 Stunden alle 4–6 Stunden überprüft werden sollte.

Bei bis zu 9% kommt es zur Zerreißung der Vena poplitea. Mögliche Folgen sind Ödem, Thrombophlebitis und Lungenembolie.

Der Nervus peroneus (N. fibularis communis) ist bei Knieluxationen der am häufigsten betroffene Nerv (in bis zu 35% der Fälle) und die entsprechende Parese oder Paralyse bildet sich nur bei 40% der Betroffenen vollständig zurück. Er entspringt neben dem N. tibialis aus dem N. ischiadicus und zieht entlang seiner Leitstruktur, des Musculus biceps femoris, zum lateralen Kniegelenksbereich, wo er sich in Höhe des Wadenbeinkopfes in seine Endäste, den N. fibularis profundus und superficialis, aufteilt. Bei Schädigungen kommt es je nach Ausprägung zu einem sensiblen Verlust im Bereich des lateralen Unterschenkels, des Fußrückens und des Areals zwischen 1. und 2. Zehe sowie zu motorischen Ausfäll-

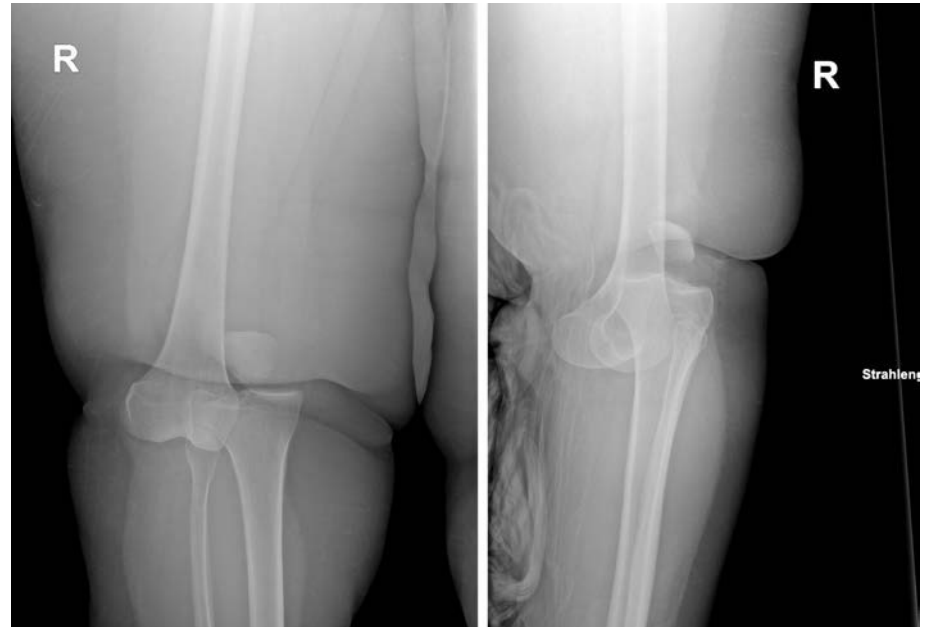


Abb. 1: Röntgenbild einer anterolateralen Knieluxation bei einem „Ultra low energy“-Trauma; links die a.p. Aufnahme, rechts die sagittale Aufnahme

len, welche die Fußhebung und Zehenstreckung betreffen. Die damit verbundene Gangstörung wird als sog. Steppergang bezeichnet.<sup>7</sup>

### Klassifikation

Es gibt unterschiedliche Klassifikationen der Kniegelenksluxation, welche sich in erster Linie an dem anatomischen Verletzungsmuster sowie an der Luxationsrichtung orientieren. Die von Kennedy 1963 entwickelte Klassifikation unterteilt die Knieluxation in 5 Typen, basierend auf der Luxationsrichtung der Tibia im Vergleich zum Femur:<sup>5</sup>

- Anteriore Luxation: mit bis zu 50% die häufigste Luxation; entsteht aufgrund einer Hyperextension und führt meist zu Verletzungen des N. peroneus, der Kreuzbänder und der dorsalen Kapsel; Intimaläsionen der A. poplitea in bis zu 15% der Fälle
- Posteriore Luxation: tritt bei ca. einem Drittel der Fälle auf und resultiert meist aus „dashboard injuries“ bei flektiertem Kniegelenk; HKB-Läsion; höchste Chance für eine vaskuläre Beteiligung
- Laterale Luxation: bei ca. 10% der Fälle und seitlicher Krafteinwirkung von medial; meist mit Ruptur der Kreuzbänder verbunden

Klassifikation	Verletzte Strukturen
KD I	HKB/VKB + posteromediale/posterolaterale Ecke
KD II	HKB + VKB
KD III (M/L)	HKB + VKB + posteromediale (M)/posterolaterale (L) Ecke
KD IV	HKB + VKB+ posteromediale + posterolaterale Ecke
KD V	KD + intraartikuläre Fraktur

HKB = hinteres Kreuzband, VKB = vorderes Kreuzband, KD = Kniedislokation

Tab. 1: Schenck-Klassifikation nach Shafizadeh et al.<sup>6</sup>

- Mediale Luxation: bei ca. 3% der Fälle und seitlicher Krafteinwirkung von lateral; meist mit Ruptur des HKB und einer „posterior corner lesion“ verbunden
- Rotierende Luxation: bei ca. 4% der Fälle; meist nach posterolateral und kaum zu reponieren

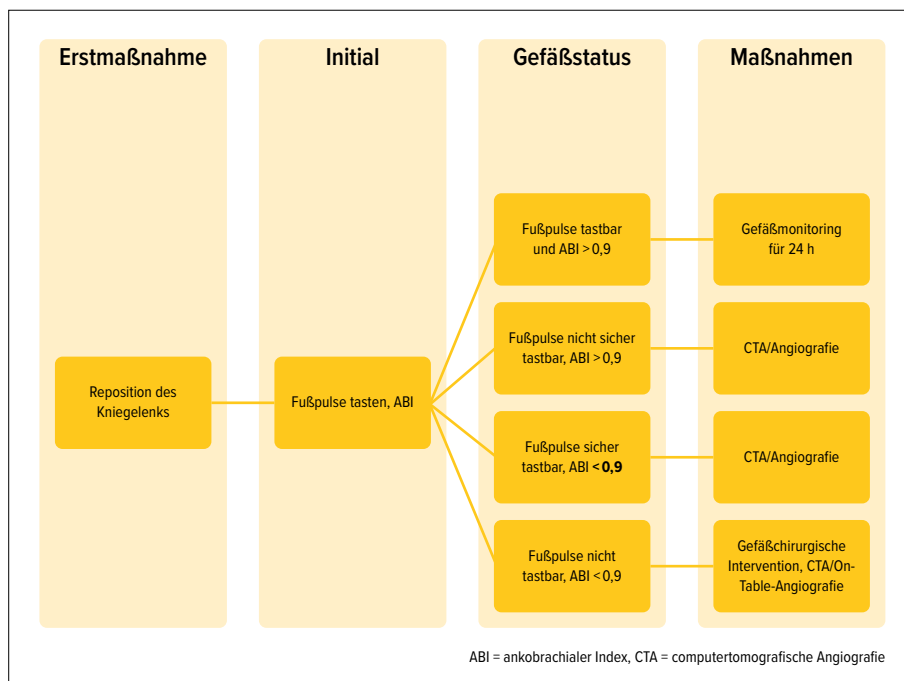
Da es bei der Kennedy-Klassifikation keine genaueren Angaben zu ligamentären Verletzungen gibt und die Luxationsrichtung bei knapp 50% Spontanrepositionen nicht immer eruierbar ist, wurde die Schenk-Klassifikation entwickelt (Tab. 1). Diese basiert auf dem anatomischen Verletzungsmuster der zentralen und peripheren Kapselbandstrukturen. Die Abkürzung „KD“ steht dabei für Kniedislokation. Mit zunehmendem Schweregrad der Verletzung steigt auch der Klassifikationsgrad.

### Untersuchungsablauf

An erster Stelle sollte eine genaue Anamneseerhebung stehen. Eine möglichst detailgetreue Schilderung des Unfallherganges, sofern möglich, kann wichtige Hinweise zur weiteren Diagnosefindung ans Licht bringen. Oftmals wird eine Knieluxation schon am Unfallort durch qualifizierte Ersthelfer vermutet und entsprechend dem Verdacht und der damit verbundenen Verletzungsschwere als Schockraumfall avisiert. (Vor jeglicher Extremitätenversorgung sollte entsprechend den Guidelines des ATLS die kardiorespiratorische Stabilität des Patienten sichergestellt werden.)

Als Nächstes erfolgt die äußerliche Inspektion des schmerzhaften Kniegelenks. Je nach Weichteilmantel kann sich hierbei eine noch bestehende Luxations- oder Subluxationsstellung zeigen. Schwellungen, Hämatome sowie begleitende Hautverletzungen können weitere Rückschlüsse auf den Verletzungshergang geben. Das sog. „dimple sign“ beschreibt eine tastbare Schwellung im medialen Gelenkbereich, die wiederum einen Hinweis auf eine Dislokation des medialen Femurkondyls durch die Gelenkkapsel darstellt. Diese ist in der Regel primär nicht reponibel und sollte daher mittels Arthrotomie versorgt werden.<sup>2</sup>

Nach der Inspektion stellt die Palpation die zweite wesentliche Säule der physikalischen Krankenuntersuchung dar. Hierbei gilt besonderes Augenmerk den Fußpulsen, welche vergleichend mit der Gegenseite palpirt werden. Weiters sollte noch

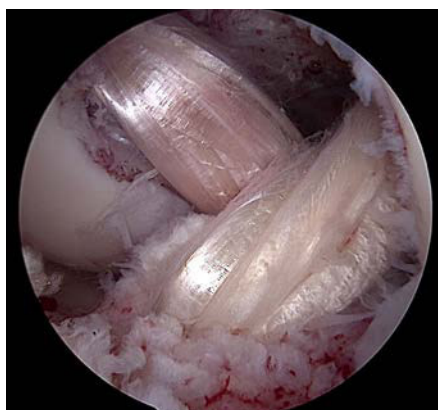

**Abb. 2:** Ablauf der Gefäßdiagnostik nach stattgefundener oder vermuteter Knieluxation (nach Shafizadeh et al. 2017)<sup>6</sup>

vor einer etwaigen apparativen Logendruckmessung auch die Palpation der Unterschenkelkompartimente erfolgen, um so einen groben Eindruck über die Schwellung sowie über ein etwaiges Kompartimentsyndrom zu gewinnen.

Bei wachen, ansprechbaren Patienten sollte unbedingt ein grober neurologischer Status erhoben werden, wobei neben den sensiblen auch die motorischen Qualitäten geprüft werden sollten, sofern dies aufgrund der Dislokation und der Schmerzen möglich ist.

Jede Reposition sollte nach initialen Bildern in 2 Ebenen (grobe Dislokationsrichtung gebend), dann unter Durch-



**Abb. 3:** Intraoperatives Bild einer Rekonstruktion des VKB und HKB mittels Allograft

leuchtung versucht werden. Nach einer erfolgreichen Reposition sind eine neuerliche Kontrolle und Dokumentation des Gefäß- und Nervenstatus notwendig.

Anschließend sollte die radiologische Bildgebung erfolgen. Nach dem Nativröntgen sollten notfallmäßig zumindest eine dopplersonografische Untersuchung der Gefäße inklusive crurobrachialer Indexmessung (CBI/ABI) und in weiterer Folge eine CT und CT-Angiografie erfolgen.<sup>7</sup>

Mittels Doppler-Sonografie bzw. Knöchel-Arm-Index (ABI) kann relativ einfach die arterielle Versorgung des Unterschenkels nachgewiesen werden. Teilweise wird sogar davon ausgegangen, dass man mit einem ABI von über 0,90 alle operationswürdigen arteriellen Verletzungen ausschließen kann.<sup>8</sup> Aufgrund der Schmerzen ist diese Untersuchung jedoch oft nur eingeschränkt möglich. Die Indikation zur CT-Angiografie sollte relativ großzügig gestellt und bei einem Verdacht auf eine Gefäßbeteiligung immer durchgeführt werden, zumal initiale Intimaläsionen ohne anfänglichen Durchblutungsstopp in der ABI-Messung unerkannt bleiben können (Abb. 2).<sup>6</sup>

Für die Abklärung der Weichteile und der ligamentären Verletzungen sollte im weiteren Verlauf je nach Verfügbarkeit auch eine MRT durchgeführt werden.<sup>6</sup>

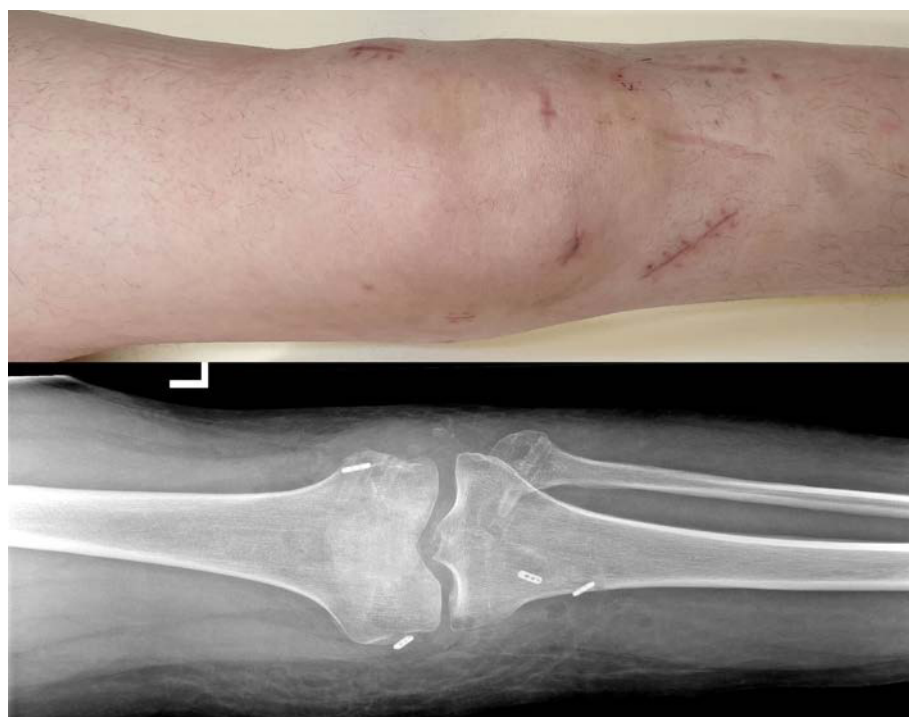

Abb. 4: Postoperative Röntgenkontrolle und Bild nach Rekonstruktion des VKB und HKB

## Therapie

Die Therapie der Knieluxation richtet sich nach dem Schweregrad der begleitenden Verletzungen. Konservative Therapien können meist nur bei geringen Schädigungen im Sinne einer KD I durchgeführt werden. Ab einem Verletzungsgrad von KD II wäre eine operative Versorgung anzustreben, um das klinische Outcome zu verbessern. Bei offenen, gefäßlimitierenden oder nicht reponierbaren Verletzungen ist eine sofortige operative Sanierung indiziert. Zu beachten ist, dass es in der Akutphase durch eine Arthroskopie zu hohen Druckverhältnissen und einem möglichen Kompartimentsyndrom kommen kann. Die weitere operative Versorgung sollte zeitnah innerhalb der ersten 2–3 Wochen erfolgen.<sup>6,9–11</sup>

Nach primärer Reposition sollte die Retention im Gipsverband oder mittels eines Fixateur externe erzielt werden. Besteht zusätzlich eine Nerven- oder eine nicht zwingend zu behandelnde Gefäßläsion, wird im Allgemeinen eher zu einem Fixateur externe geraten, um den verletzten Strukturen mehr Ruhe zu geben.

In der Regel wird bei multiligamentären Kniegelenksverletzungen zweizeitig vorgegangen. Hierbei werden primär, innerhalb von 2 Wochen, der mediale und der latera-

le Bandkomplex (periphere Pfeiler) und sekundär nach ca. 6–8 Wochen das VKB und HKB mittels Auto- oder Allograft rekonstruiert (Abb. 3, 4).<sup>12</sup>

In einem systematischen Review konnte gezeigt werden, dass Patienten mit autologer Sehnenrekonstruktion im Vergleich zur Sehnenrefixation bessere Ergebnisse erzielen.<sup>13</sup> Insbesondere Refixationen des medialen Seitenbandes zeigten ein schlechteres Outcome als Rekonstruktionen. Auch hinsichtlich der Reoperationsrate respektive Versagerquote konnte Stannard in einer prospektiven Studie mit 57 Patienten zeigen, dass Rekonstruktionen, auch bei Verletzungen der posterolateralen Ecke (PLC), eine geringere Versagerquote (9%) im Vergleich zu Refixationen (37%) haben.<sup>14</sup>

Aufgrund neuer chirurgischer Techniken und Implantate erfährt die Sehnenrefixation eine Renaissance. Durch zusätzliche Augmentation der Refixationen mit einem Fiber-Tape („ligament bracing“) kann die Primärstabilität erhöht werden. Das Fiber-Tape fungiert als eine Art Sicherheitsgurt, bis das native Band wieder ossär integriert ist. Frosch et al. konnten mit einer primären Refixation und zusätzlichem „ligament bracing“ ähnlich gute Ergebnisse wie bei einer Rekonstruktion erzielen.<sup>15</sup>

Je nach Verletzungsgrad und Verletzungslokalisation muss individuell ent-

schieden werden, ob eine Refixation mit Augmentation möglich oder eine Rekonstruktion notwendig ist. Für eine Rekonstruktion stehen die üblichen Sehnen (Hamstrings, BTB, Quadrizepssehne) zur Verfügung. Da allerdings aufgrund der multiligamentären Verletzungen mehrere Transplantate benötigt werden, gilt heutzutage die Versorgung mit Allografts als weitläufig akzeptiert. ■

Autoren:

Dr. Michael R. Jesenko, MBA, MPH

Dr. Gustav Timmel

Dr. Stefan Rabel

Dr. Nicolas Haffner, MBA

Abteilung für

Orthopädie und Traumatologie,

Klinik Floridsdorf, Wien

Korrespondierender Autor:

Dr. Michael R. Jesenko, MBA, MPH

E-Mail: michael.jesenko@gesundheitsverbund.at

■04

## Literatur:

- Malik SS, MacDonald PB: The irreducible knee dislocation. *J Knee Surg* 2020; 33(4): 328–34
- Lachman JR et al.: Traumatic knee dislocations: evaluation, management, and surgical treatment. *Orthop Clin North Am* 2015; 46(4): 479–93
- Gottlieb M et al.: Evaluation and management of knee dislocation in the emergency department. *J Emerg Med* 2019; S0736-4679(19)30826-1; online ahead of print
- Carr JB et al.: Knee dislocation in the morbidly obese patient. *J Knee Surg* 2016; 29(4): 278–86
- McKee L et al.: Current concepts in acute knee dislocation: the missed diagnosis? *Open Orthop J* 2014; 8: 162–7
- Shafiqzadeh S et al.: Behandlung der akuten Kniegelenksluxation. *Trauma und Berufskrankheit* 2017; 19: 1–8
- Fanelli GC: Timing of repair or reconstruction after knee dislocation. *J Knee Surg* 2020; 33(4): 335–8
- Mills WJ et al.: The value of the ankle-brachial index for diagnosing arterial injury after knee dislocation: a prospective study. *J Trauma* 2004; 56(6): 1261–5
- Lobenhoffer P: [Complex instability of the anterior knee]. *Der Orthopäde* 2002; 31(8): 770–7
- Richter M et al.: Comparison of surgical repair or reconstruction of the cruciate ligaments versus nonsurgical treatment in patients with traumatic knee dislocations. *Am J Sports Med* 2002; 30(5): 718–27
- Ríos A et al.: Results after treatment of traumatic knee dislocations: a report of 26 cases. *J Trauma* 2003; 55(3): 489–94
- Yastrebov O, Lobenhoffer P: [Treatment of isolated and multiple ligament injuries of the knee: anatomy, biomechanics, diagnosis, indications for repair, surgery]. *Der Orthopäde* 2009; 38(6): 563–80
- Levy BA et al.: Decision making in the multiligament-injured knee: an evidence-based systematic review. *Arthroscopy* 2009; 25(4): 430–8
- Stannard JP et al.: The posterolateral corner of the knee: repair versus reconstruction. *Am J Sports Med* 2005; 33(6): 881–8
- Frosch KH et al.: Primary ligament sutures as a treatment option of knee dislocations: a meta-analysis. *Knee Surg Sports Traumatol Arthrosc* 2013; 21(7): 1502–9



# Interdisziplinäre Versorgung von Traumapatienten: ein Blick über den Tellerrand

Die moderne Polytraumaversorgung endet nicht im Schockraum. Die rasche und effiziente ganzheitliche Versorgung und Rehabilitation des Patienten gewinnt auch unter ökonomischen Gesichtspunkten zunehmende Bedeutung. Jedoch hat nicht jedes Krankenhaus die Möglichkeiten eines Maximalversorgers und durch Wartezeit auf fremdfachärztliche Begutachtungen kann es zu erheblichen Verzögerungen der Versorgung und dadurch zu Sekundärkomplikationen kommen. Bei der Versorgung von schwierigen traumatischen Patientenfällen mit assoziierten Weichteildefekten kann das Einbeziehen der in das Team integrierten plastischen Chirurgie und physikalischen Medizin zu effizienter und rascher Versorgung und Rehabilitation führen, was wir anhand von Fallbeispielen demonstrieren.

**P**olytraumapatienten stellen nicht nur eine Herausforderung für den Unfallchirurgen, sondern häufig auch für andere Fachdisziplinen dar. In der modernen Versorgung, in der Ökonomie auch zunehmend eine Rolle spielt, ist es wichtig, den Patienten effizient zu versorgen und schnell eine Rehabilitation anzustreben. Wochenlange Krankenhausaufenthalte mit assoziierten Komplikationen gilt es zu vermeiden.

An der neu gebauten Klinik Floridsdorf gibt es seit August 2020 nun die Möglichkeit einer effizienten und modernen Versorgung durch die Vereinigung mehrerer Fachdisziplinen innerhalb der dort gegründeten Orthopädie und Traumatologie. In einer zentralen Notaufnahme werden die Patienten internistisch, neurologisch und/oder traumatologisch triagiert. Nach der Erstbegutachtung und Versorgung durch den jeweiligen Fachbereich beginnt die interdisziplinäre Abklärung bereits in der Notfallambulanz. Ist eine konsiliarische Abklärung durch einen Internisten oder Neurologen erforderlich, erfolgt diese über den kurzen Dienstweg direkt in der Ambulanz. Auch bei traumatischen Schock-

raumpatienten erfolgt die Begutachtung und Behandlung stets interdisziplinär über den unfallchirurgischen Oberarzt sowie den internistischen Schockraumdienst.

Gerade bei begleitenden Gefäßverletzungen oder großen Weichteildefekten in Kombination mit offenen Frakturen hat sich gezeigt, dass eine rasche interdisziplinäre Versorgung zu einem besseren Outcome führt.<sup>1</sup>

Offene Frakturen vom Typ III nach der Gustilo-Anderson-Klassifikation sind die am besten untersuchten Frakturen in Anbetracht der interdisziplinären Versorgung.<sup>2</sup> Konzepte wie „Fix and Flap“ haben hier zu einer drastischen Beschleunigung der Weichteildeckung nach offenen Frakturen langer Röhrenknochen geführt. Godina hatte hier die Versorgung innerhalb von 72 Stunden nach Trauma angestrebt und konnte ein besseres Outcome bei Patienten zeigen, die innerhalb dieser Zeitgrenze operiert wurden.

Diese Methoden wurden immer wieder kontrovers diskutiert und durch die Möglichkeiten, die die Vakuumtherapie bot, konnte bei Patienten, die nicht zeitnah einer Versorgung zugeführt werden konn-

## KEYPOINTS

- Die Versorgung des Polytraumapatienten endet nicht beim Unfallchirurgen im Schockraum, sondern bedarf moderner Konzepte zur ganzheitlichen Versorgung und Rehabilitation.
- Die Integration anderer assoziierter Fachdisziplinen ermöglicht eine rasche und effiziente Planung der operativen und rehabilitativen Versorgungsstrategie.
- Bei schweren Frakturen mit assoziierten Weichteil- und Nervenverletzungen sind sowohl die interdisziplinäre chirurgische Versorgung als auch die interdisziplinäre Rehabilitation essenziell.

ten, dennoch auch ein sehr gutes Outcome erzielt werden.

Jedoch konnte auch in jüngeren Studien gezeigt werden, dass sich Godinas Konzepte bewähren.<sup>3</sup>

Doch auch die postoperative Rehabilitation ist von zentraler Bedeutung für den Operationserfolg.<sup>4</sup> Durch ambulante Engpässe in der physiotherapeutischen Versorgung werden Patienten postoperativ nur sehr spät mobilisiert, wodurch es wiederum zu Funktionseinschränkungen und einer Verlängerung der Rehabilitationsphase kommt.

Maximalversorgungskrankenhäuser haben die Möglichkeit einer raschen interdisziplinären Versorgung. An Krankenhäusern, an denen nicht alle relevanten Fachdisziplinen vertreten sind, finden sich nun auch Abteilungen, welche Fachärzte anderer assoziierter Fächer beschäftigen, um eine moderne operative Versorgung anbieten zu können.





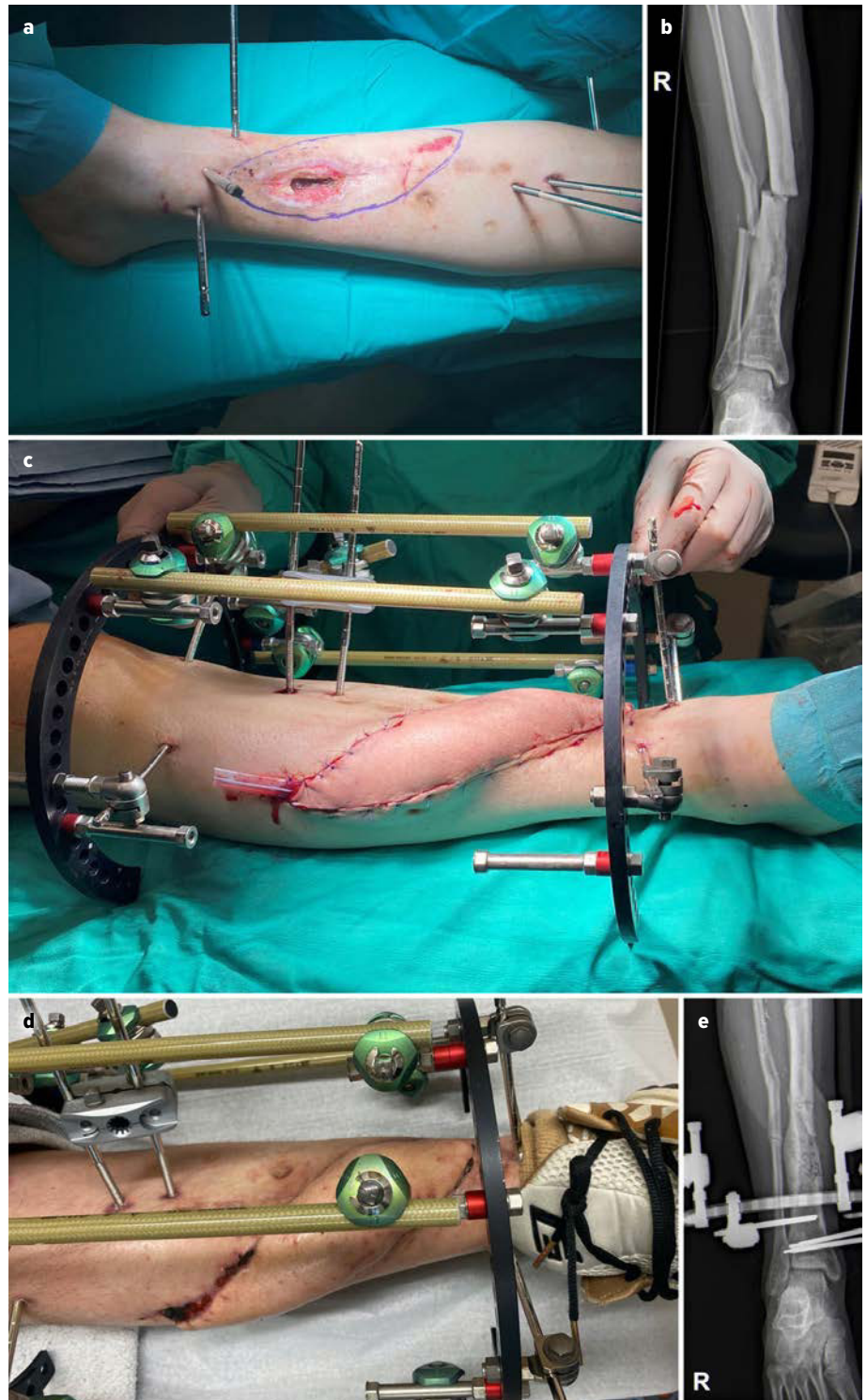C. Schirmer, Wien  
C. Bach, Wien

### Fallbeispiel 1

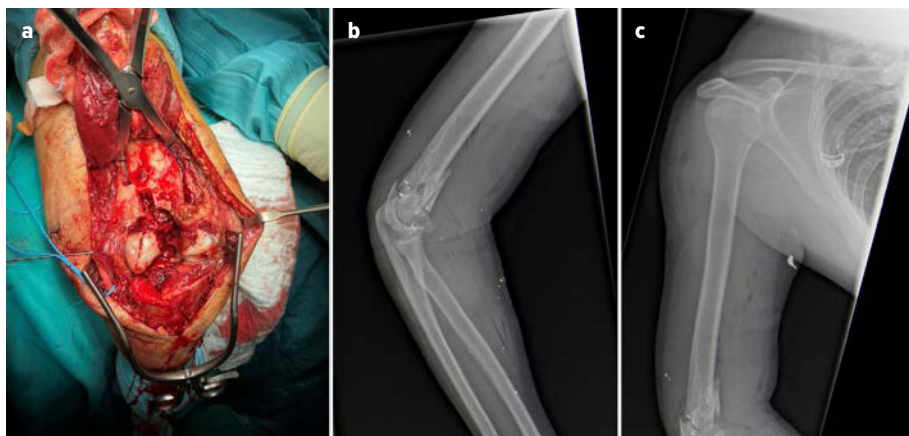
Wir berichten über einen 35 Jahre alten Patienten, der nach einem Sturz aus 1,5 m Höhe als Polytraumapatient zu uns gebracht wurde. Als Verletzungen zeigten sich eine offene Unterschenkelfraktur rechts Typ 1 nach Gustilo und Anderson sowie eine geschlossene Ellenbogenluxation rechts. Anamnestisch wurde bei dem Patienten allerdings nach Verkehrsunfall vor mehreren Jahren eine Osteomyelitis ebenfalls im Bereich der Tibia rechts bekannt und bei Inspektion zeigte sich direkt unterhalb der offenen Fraktur ein Fistelgang der Osteomyelitis (Abb. 1a, b).

Primär erfolgten eine Reposition des Ellbogens mit Anlage eines Oberarmspaltgipses sowie eine Stabilisierung des rechten Unterschenkels mittels Hoffmann-III-Fixateur. Die radiologische Bildgebung zeigte Hinweise auf eine chronisch fistulierende fokale Osteomyelitis im Bereich der Fraktur. In der intraoperativen Bakteriologie konnte ein MRSE in der Spongiosa der distalen Tibia nachgewiesen werden. Der Weichteildefekt wurde primär mit einem VAC-System versorgt und bereits intraoperativ der im Team integrierten plastischen Chirurgin zur Planung der Defektdeckung demonstriert. Eine postoperative durchgeführte Angiografie zeigte eine 3-Gefäß-Beinversorgung, sodass in einem interdisziplinären Eingriff eine mikrochirurgische Lappendeckung mittels eines freien anterolateralen Oberschenkellappens (ALT) durchgeführt wurde (Abb. 1c). Im selben Eingriff erfolgten eine Kürettage der Tibia, die Reposition der Fraktur, eine Spongiosaplastik mit homologer Beckenkamm-spongiosa sowie eine Nachjustierung des Fixateur externe.

3 Wochen postoperativ und bei konsolidierten Weichteilverhältnissen konnte der Patient unter antibiotischer Therapie in die ambulante Weiterbetreuung entlassen werden. 4 Monate nach Trauma zeigt sich der Lappen mit hervorragendem Heilungsverlauf. Als weitere interdisziplinäre Behand-



**Abb. 1:** Patientenfall 1: Weichteildefekt am distalen Unterschenkel mit Fistel bei Osteomyelitis der Tibia und assoziierter frischer Querfraktur der Tibia (a), offene Unterschenkelfraktur rechts Typ 1 nach Gustilo und Anderson und Osteomyelitis der Tibia (b), Defektdeckung mit freiem ALT-Lappen vom kontralateralen Oberschenkel, Kürettage der Tibia und Spongiosaplastik (c), eingeheiltes ALT-Lappen und Fixateur externe 6 Wochen postoperativ (d), Ringfixateur-Anlage und Markraumausträumung (e)



**Abb. 2:** Patientenfall 2: Ellenbogentrümmerfraktur intraoperativ (a), Schussverletzung mit Trümmerfraktur des distalen Humerus und Metallsplintern in den Weichteilen (b), Projektilschatten im proximalen Oberarm (c)

lungsoption wurde der Patient der Abteilung für physikalische Medizin zur Stoßwellentherapie vorgestellt. Der Patient ist zurzeit vollbelastend mobil, mit noch liegendem Fixateur externe bei konsolidierter Osteomyelitis (Abb. 1d, e).

### Fallbeispiel 2

Weiters berichten wir über einen 36 Jahre alten Patienten, der mit zwei Schussverletzungen im rechten Arm eingeliefert wurde. Die initiale Begutachtung erfolgte in Zusammenarbeit mit den Internisten der zentralen Notaufnahme in unserem interdisziplinären Schockraum. Der Patient zeigte sich kardiorespiratorisch stabil mit einer Schusswunde und einer Verbrennung durch das Projektil am proximalen Ober-

arm von etwa 2 cm, einer Wunde an der Schulter dorsal sowie einer Eintrittswunde proximal des Ellenbogens mediallyseitig und einer größeren Austrittswunde am proximalen Unterarm ulnarseitig mit assoziiertem Weichteilschaden. Im Röntgen und CT zeigten sich eine distale Trümmerfraktur des rechten Humerus (AO 13C3.3) und ein Projektil im Bereich der Weichteile des Oberarmes (Abb. 2).

In einem stabilisierenden Primäreingriff wurde der Ellbogen gelenksüberbrückend mittels Fixateur externe fixiert. Die Weichteile sowie der Interosseus posterior, welcher in der Austrittswunde lokalisiert war, wurden interdisziplinär mit der plastischen Chirurgen exploriert und versorgt.

Nach Stabilisierung des Patienten konnte die definitive Doppelplattenosteosynthe-

se mit Spongiosaaugmentation und Olekranonosteotomie durchgeführt werden (Abb. 3a, b). Aufgrund der Proximität und möglichen Nervenbeteiligung erfolgten die langstreckige Neurolyse und Transposition des Nervus ulnaris und Nervus radialis.

Postoperativ zeigten sich initial eine komplette Radialisparese sowie eine inkomplette Ulnarisparese, sodass nach 3 Tagen ein Revisionseingriff zur Nervenexploration durchgeführt wurde (Abb. 3c). Hier konnten beide Nerven im Verlauf ohne Läsion dargestellt werden.

Im weiteren stationären Verlauf erfolgte eine Abklärung mittels Nervenleitgeschwindigkeit und Elektromyografie, bei der eine Neuropraxie der Nerven diagnostiziert wurde. Nach unserem interdisziplinären Konzept erfolgte die sofortige integrierte Betreuung durch die Abteilung für physikalische Medizin und es kam zu einer deutlichen Besserung der Paresen, sodass der Patient nach 5 Wochen mit konsolidierten Weichteilverhältnissen in die ambulante Weiterbetreuung entlassen werden konnte. Durch die Integration in unser Team der physikalischen Therapie konnte eine nahtlose Übergabe in den ambulanten Rehabilitationsbereich erfolgen. ■

Autoren:

Dr. **Lukas Wedrich**

Dr. **Maria Boyce**, MRCS, FEBOPRAS

Dr. **Christoph Schirmer**

Prof. Dr. Mag. **Christian Bach**

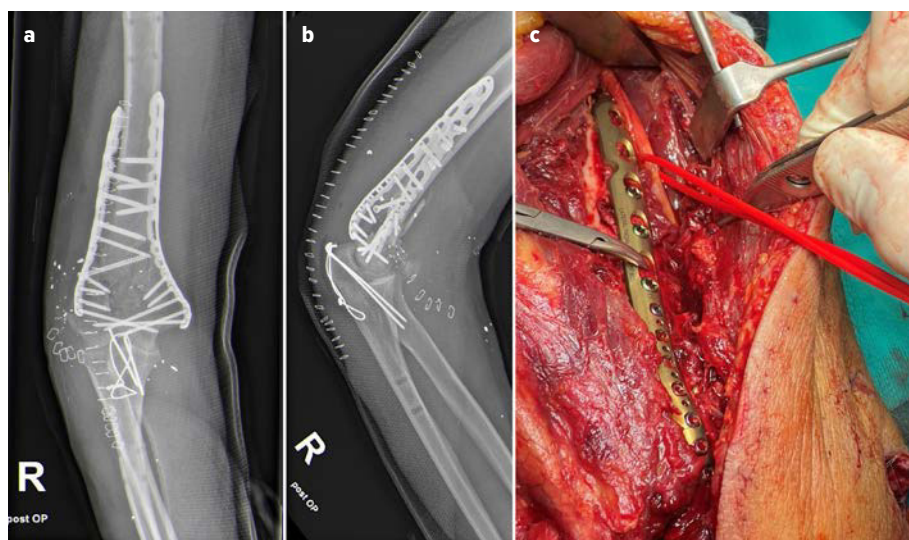
Abteilung für Orthopädie und Traumatologie,  
Klinik Floridsdorf, Wien

Korrespondierende Autorin:

Dr. **Maria Boyce**, MRCS, FEBOPRAS

E-Mail: [info@drmariaboyce.com](mailto:info@drmariaboyce.com)

■04



**Abb. 3:** Patientenfall 2: Z. n. Osteosynthese (a, b), Exploration des Nervus radialis und Bezug des Nervus zum Osteosynthesematerial (c)

### Literatur:

- Godina M: Early microsurgical reconstruction of complex trauma of the extremities. *Plast Reconstr Surg* 1986; 78(3): 285-92
- Gustilo RB, Anderson JT: Prevention of infection in the treatment of one thousand and twenty-five open fractures of long bones: retrospective and prospective analyses. *J Bone Joint Surg Am* 1976; 58(4): 453-8
- Qiu E et al.: Godina revisited: a systematic review of traumatic lower extremity wound reconstruction timing. *J Plast Surg Hand Surg* 2018; 52(5): 259-64
- Beyer J, Seidel EJ: Frührehabilitation ist erstes Glied einer nahtlosen Rehabilitationskette [Acute care rehabilitation is the first link in a chain of rehabilitation interventions]. *Rehabilitation (Stuttg)* 2017; 56(4): 272-85

Hy-Tissue® PRP

# „Mehr therapeutische Möglichkeiten“

Seit einigen Monaten steht in Österreich ein neues Verfahren zur Gewinnung von hochreinem plättchenreichem Plasma (PRP) zur Verfügung. Dank eines speziellen Filters in der Kanüle wird eine besonders hohe Anzahl an Thrombozyten gewonnen. Hy-Tissue® PRP ist auch hinsichtlich der Ausbeute anderen Systemen überlegen. Mit dem höheren Erntevolumen können größere bzw. mehrere Gelenke mit nur einer Blutabnahme behandelt werden.

In seiner Praxis führt Dr. Robert Kocher jährlich etwa 1000 Infiltrationen mit PRP durch. Im Interview berichtete er uns über seine Erfahrungen mit der neuen Methode des Hy-Tissue® PRP.

## In welchen Indikationen setzen Sie PRP in Ihrer Praxis hauptsächlich ein?

**R. Kocher:** Die Indikationen für PRP sind sehr vielfältig. Das reicht von Gelenksbeschwerden, z. B. Arthrosen, über Beschwerden und Verletzungen an Sehnen und Muskeln bis hin zur ästhetischen Medizin wie der Behandlung von Falten und Haarwuchsproblemen.

## Gibt es Kontraindikationen für eine Behandlung mit PRP?

**R. Kocher:** Man sagt, dass man bei Patienten der Onkologie zurückhaltend sein sollte, weil die im PRP enthaltenen Wachstumsfaktoren unter Umständen auch das Tumorwachstum fördern könnten. Ich selbst bin aber auch onkologischer Chirurg und habe diesbezüglich bisher noch keine negativen Erfahrungen gemacht. Die Wachstumsfaktoren im PRP zielen ja auf Stammzellen ab und nicht auf differenzierte Zellen oder auf entdifferenzierte Krebszellen. In meiner langjährigen Erfahrung habe ich jedenfalls noch keinen solchen unerwünschten Effekt gesehen.

## Worin unterscheidet sich das neue Hy-Tissue® PRP von anderen PRP-Verfahren?

**R. Kocher:** In der Menge und in der Konzentration der Ausbeute. Ich kann statt wie früher 15 ml nun zwischen 20 und 50 ml Blut abnehmen. Die Gewinn-

nung des Thrombozytenkonzentrats läuft langsamer und schonender ab: Sie dauert 10 Minuten statt wie üblich 5 Minuten. Durch die längere Zentrifugation werden die Thrombozyten besser aufgetrennt. Danach habe ich zwei Fraktionen im Behälter: einen thrombozytenarmen und einen thrombozytenreichen. Diese kann ich jeweils mit Kalziumchlorid aktivieren. Dadurch, dass ich mehr Flüssigkeit zur Verfügung habe und das Konzentrat zusätzlich aktivieren kann, bietet das neue Verfahren mehr therapeutische Möglichkeiten. Ich kann z. B. mehrere Gelenke in einer Sitzung behandeln. Außerdem habe ich die Möglichkeit, das höher konzentrierte PRP dort zu verabreichen, wo die Schmerzen größer sind.

## Sie verwenden also auch die thrombozytenärmere Phase?

**R. Kocher:** Die wissenschaftlichen Erkenntnisse sprechen dafür, dass die Thrombozyten der ausschlaggebende Faktor für die Wirksamkeit der Therapie sind. Ich persönlich glaube jedoch, dass das gesamte Blut mit all seinen Faktoren die Wirkung erzielt. Nur so kann ich mir den extrem hohen Effekt, der durch die Eigenbluttherapie erzielt wird, erklären.

## Wie äußert sich der extrem hohe Effekt?

**R. Kocher:** Unter der Voraussetzung, dass die Patienten auch konsequent ihren Lifestyle modifizieren und ihre Bewegungsmuster verändern, können sehr beeindruckende Ergebnisse erzielt werden. Mein ältester Patient ist 94 Jahre alt und er geht wieder ohne Krücken und Rollator.



© Foto Freisinger

Unser Gesprächspartner:

Dr. **Robert Kocher**

FA für Chirurgie und Unfallchirurgie  
Judenburg

## Wie oft muss die Infiltration mit PRP angewendet werden, um einen spürbaren Erfolg zu erzielen?

**R. Kocher:** Das ist verschieden. Die meisten anderen Therapeuten führen die Behandlung blockweise durch. Ich richte mich nach dem Bedarf des Patienten. Manche kommen über mehrere Jahre hinweg mehrmals pro Jahr, um das betroffene Gelenk immer wieder „in Schuss zu bringen“. Ich möchte betonen, dass ich die PRP-Behandlung immer im Rahmen eines Gesamtpakets durchführe. Das heißt, bei mir muss der Patient auch seinen Lifestyle modifizieren, er muss Übungen machen und gegebenenfalls Enzyme supplementieren. Dann bekommt er die Eigenbluttherapie. Anschließend liegt es beim Patienten, wie oft er die Behandlung wiederholen möchte. Ich mache da keine Vorgaben.

## Welche Enzyme empfehlen Sie zur Supplementation?

**R. Kocher:** Das ist ebenfalls verschieden. Je nachdem, wo ich beim Patienten noch Potenzial zur Verbesserung sehe, empfehle ich proteolytische Enzyme, die in den TGF-beta-Stoffwechsel eingreifen. Bromelain, Papain, Thrypsin und Chymotrypsin werden von mir empfohlen.

## Behandeln Sie noch weitere Stoffwechselfvorgänge?

**R. Kocher:** Ich lege großen Wert auf die alimentäre Reduzierung der Arachidonsäure (Wurst, Schweinefett

etc.). Auch versuche ich, den Arachidonsäurezyklus durch Supplementierung von Omega-3-Fettsäuren, Resveratrol, Cyclooxygenasehemmern, Boswellia serrata und Curcuma positiv zu beeinflussen.

**Welche Voraussetzungen müssen in der Ordination gegeben sein, um dieses Verfahren in der Praxis anbieten zu können?**

**R. Kocher:** Man braucht eine Zentrifuge, einen semisterilen Raum und die üblichen Desinfektionseinheiten. Günstig sind eine höhenverstellbare OP-Liege und eine OP-Lampe.

**Was muss der Patient nach der Infiltration beachten?**

**R. Kocher:** Der Patient kann nach der Behandlung sofort nach Hause gehen. Er sollte an diesem Tag keinen intensiven Sport betreiben.

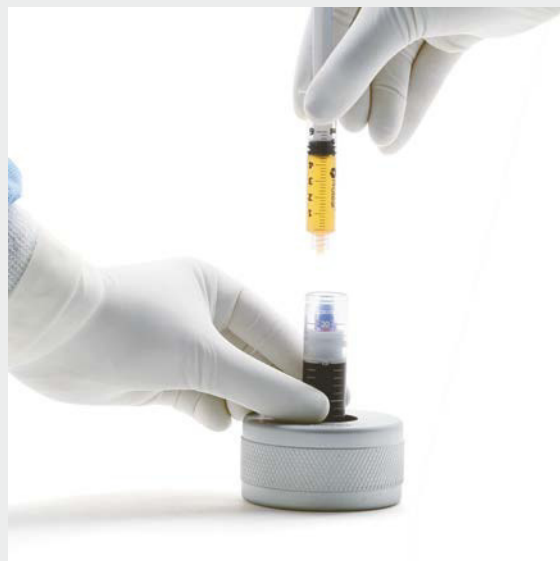**Das neue Hy-Tissue® PRP gibt es nun seit einigen Monaten. Können Sie aus Ihrer bisherigen Erfahrung schon etwas zu Erfolgsraten sagen?**

**R. Kocher:** Fast alle Patienten berichten über weniger Schmerzen unmittelbar nach der Eigenbluttherapie. Dieser Effekt wird als sehr positiv wahrgenommen. Auch scheint das Regenerationsvermögen durch die neue Therapie etwas besser zu sein. Die Patienten berichten über ein noch schnelleres Regenerationsvermögen nach einer gewohnten Belastung. Insgesamt scheint sich auch die allgemeine Schmerzsymptomatik durch das neue Verfahren noch weiter zu verbessern. Langfristige Ergebnisse stehen aber natürlich noch aus.

**Welche Patienten sprechen Ihrer Erfahrung nach weniger gut auf die Behandlung an?**

**R. Kocher:** Aus meiner Sicht gibt es zwei Typen von Non-Respondern. Das sind zum einen Patienten, bei denen der „point of no return“ überschritten ist –

das Gelenk also so schwer geschädigt ist, dass auch mit PRP nichts mehr zu machen ist. Zum anderen sind es Patienten, die sich nicht konsequent an mein Behandlungskonzept halten. Dieses beinhaltet nicht nur die Veränderung von „Bausteinen“ durch die Wachstumsfaktoren, sondern auch die Verbesserung der Funktionalität des Gelenks. Es müssen auch die umgebenden Strukturen gestärkt werden. Unter denjenigen Patienten, die dieses Konzept konsequent umsetzen, gibt es eigentlich keine Non-Responder. Der Erfolg hängt also sehr stark auch von der Bereitschaft des Patienten ab, den Lebensstil zu modifizieren.



Ein spezieller Filter in der Kanüle verhindert das Einsaugen von roten Blutkörperchen, wodurch Qualität und Reinheit der PRP-Ernte deutlich gesteigert werden können

**Was sind das für Lebensstilmodifikationen, die Sie empfehlen?**

**R. Kocher:** Bestimmte Bewegungsübungen, Ernährungsumstellung und Verzicht auf Rauchen. Ich beobachte, dass Raucher oft Schmerzen bei der Infiltration haben. Wenn sie aber am Tag davor nicht rauchen, haben sie keine Schmerzen bei der Infiltration. Dasselbe gilt fürs Essen. Wenn Sie am Tag vor der Infiltration entzündungsför-

dernde Nahrungsmittel zuführen, dann hat das Blut keine hohe Qualität. Das spüren die Patienten auch selbst. Ich versuche, in diese Stoffwechselfvorgänge einzugreifen: einerseits durch Aufklärung der Patienten, andererseits mit Supplementierungen, um die Qualität des Blutes zu erhöhen.

**Gibt es Unterschiede im Ansprechen hinsichtlich der betroffenen Gelenke?**

**R. Kocher:** Die Erfolge sind bei allen Gelenken sehr gut. Je kleiner die Gelenke sind, desto schneller ist das Ansprechen. Die größeren Gelenke sprechen oft langsamer auf die Behandlung an.

**Gibt es unerwünschte Nebeneffekte, mit denen man rechnen muss?**

**R. Kocher:** Wenn es Probleme gibt, dann sind sie meist vom Therapeuten verursacht. Es kann z. B. sein, dass man den Gelenkspalt nicht richtig trifft, wenn er sehr klein ist. Probleme kann es auch bei der Blutabnahme geben: Wenn man zu lange braucht, um die benötigte Menge abzunehmen, kann das Blut gerinnen. Hier bietet das neue Hy-Tissue® PRP die Möglichkeit, mit Natriumcitrat den Gerinnungsprozess zu verlangsamen. Im schlimmsten Fall sollte man die Blutabnahme wiederholen. Theoretisch besteht auch ein Infektionsrisiko. Diese Gefahr ist aber sehr gering, wenn man strenge Hygienebedingungen beachtet. Außerdem hat das Plasma eine antimikrobielle Eigenschaft. ■

Das Interview führte  
Mag. **Christine Lindengrün**

Nähere Informationen zu Hy-Tissue® PRP:  
[www.hy-tissue.com/](http://www.hy-tissue.com/)

Entgeltliche Einschaltung  
Mit freundlicher Unterstützung durch  
Fidia Pharma Austria GmbH

# Hy<sup>△</sup>tissue<sup>®</sup> PRP

**Körpereigenes und hochreines plättchenreiches Plasma (PRP) zur muskuloskelettalen Anwendung**

**Jetzt  
neu in  
Österreich**



## **Nutzen Sie das volle PRP Potential**

- Großes Volumen speziell für große Gelenke
- Einfache Handhabung im geschlossenen System
- Flexibel in Volumen und Thrombozytenzahl
- Responderquote über 80 % nach 1, 3 und 6 Monaten<sup>1</sup>

**Großes Volumen – flexibel – einfach**

<sup>1</sup> Single Injection of High Volume of Autologous Pure PRP Provides a Significant Improvement in Knee Osteoarthritis: A Prospective Routine Care Study. Guillibert C, Charpin C, Raffray M, Benmenni A, Dehaut FX, El Ghobeira G, Giorgi R, Magalon J, Arniaud D. Int J Mol Sci. 2019 Mar 15;20(6). pii: E1327. doi: 10.3390/ijms20061327





# Der proximale Humerusersatz bei malignen Knochentumoren

Der proximale Anteil des Humerus stellt eine Prädilektionsstelle für primär wie auch für sekundär maligne Knochentumoren dar.<sup>1–3</sup> Die onkologisch-chirurgische Radikalität im Rahmen der Tumorresektion geht meist mit ausgeprägten Knochen- und Weichteildefekten einher, welche wiederum einer aufwendigen Rekonstruktion bedürfen. Der Einsatz von Megaprothesen stellt heutzutage die häufigste Rekonstruktionsmethode dar.<sup>4</sup>

## Maligne Knochentumoren am Oberarm und Schultergelenk

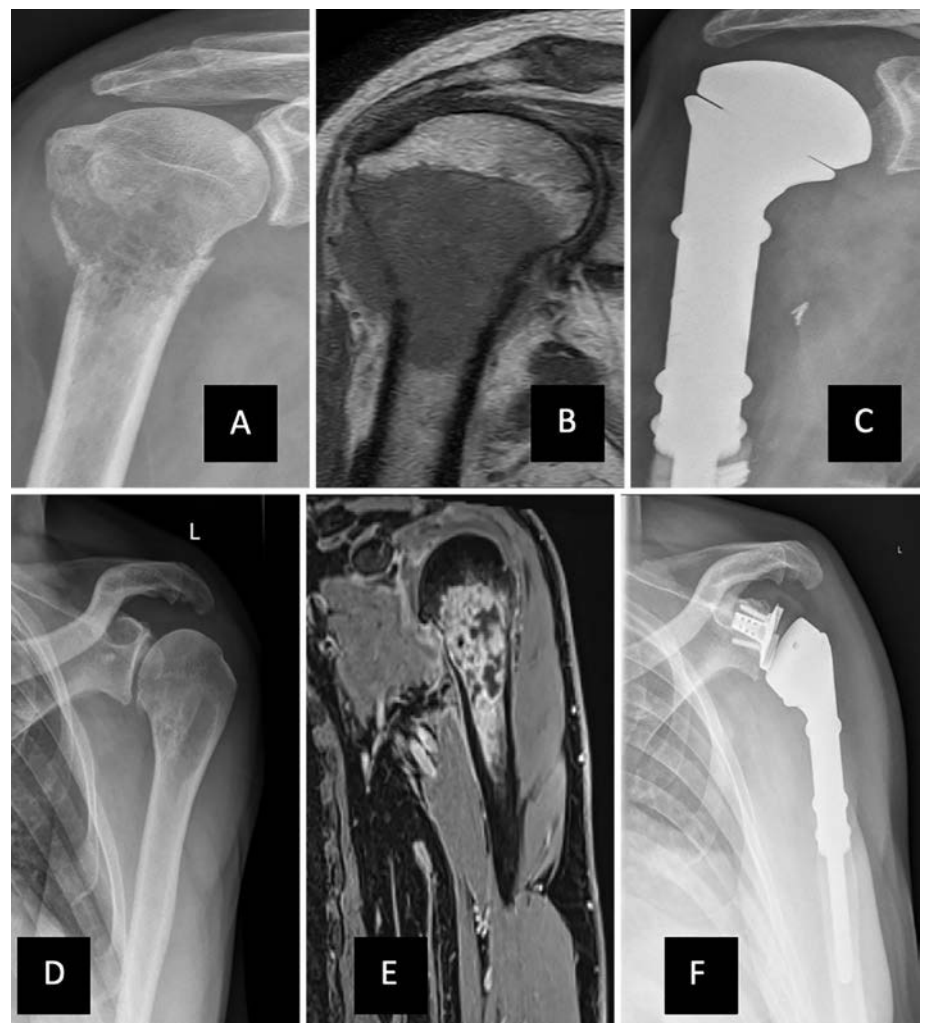Die operative Entfernung bzw. Stabilisierung des tumortragenden Knochens ist eine entscheidende Komponente im multimodalen Therapiekonzept von primären Knochentumoren und in der Therapie von Knochenmetastasen.<sup>4,5</sup> Die chirurgische Radikalität unterscheidet sich jedoch in Anbetracht der vorliegenden Grunderkrankung entscheidend.

Der Einsatz von Megaprothesen in der orthopädisch-onkologischen Chirurgie stellt heutzutage die häufigste Rekonstruktionsmethode dar.<sup>4</sup> Der Erhalt der Extremität hat sich insbesondere durch die Etablierung effektiver Chemotherapien und multimodaler Therapiekonzepte sowie durch die Zunahme an Behandlungen von Tumorpatienten an tertiären Tumorzentren gegenüber radikalen Operationsverfahren, wie z. B. der Amputation oder Exartikulation, durchgesetzt.<sup>4,5</sup> Der Erhalt der oberen Extremität ist daher in der Mehrheit der Fälle möglich geworden und ablativ Verfahren bleiben speziellen Indikationen und Ausnahmen vorbehalten.

Bei Infiltration des Gefäßnervenbündels ist ein Extremitätenerhalt aus onkologischen Gesichtspunkten nicht möglich.<sup>4–7</sup> Der M. subscapularis schützt das Gefäßnervenbündel und kann somit in den meisten Fällen einen Erhalt der Extremität möglich machen,<sup>4</sup> wobei eine Tumorfunktion des Schultergelenks selbst oder der umgebenden Gelenkkapsel eine extraartikuläre Resektion notwendig macht. In einem solchen Fall wird das Glenohumeralgelenk geschlossen rese-

ziert sowie eine Teilskapulektomie (ggf. totale Skapulektomie, Tikhoff-Linberg-Operation) durchgeführt. Infiltrationen der Thoraxwand sind selten und präsen-

tieren sich klinisch als Verlust der Scapularverschieblichkeit gegenüber der Thoraxwand.<sup>4</sup> Das Präparat ist nach erfolgter Resektion zur weiteren Befundung an ein



**Abb. 1:** Implantation eines proximalen Humerusersatzes. A) pathologische Fraktur bei Metastase eines Prostatakarzinoms; B) korrespondierende MRT-Bildgebung; C) anatomischer prox. Humerusersatz; D) Röntgenbild mit osteolytischer Raumforderung bei Chondrosarkom; E) korrespondierende MRT-Bildgebung G3; F) inverse Schulterprothese

Institut für Pathologie zu delegieren. Ergänzendes rekonstruktives Verfahren ist gegenüber mutilierenden Therapien, sofern es aus onkologischer Betrachtung verantwortbar ist, der Vorzug zu geben, um den Arm und die Hand als Greiforgan erhalten zu können.

### Proximaler Humerusersatz

Der Literatur folgend sind die häufigsten Indikationen zur Resektion des proximalen Humerus primäre Knochentumoren wie das Osteosarkom, Ewingsarkom oder Chondrosarkom, gefolgt von Metastasen von soliden Tumoren oder Weichteilsarkomen mit Knochenaffektion.<sup>4-11</sup>

Nach erfolgter Tumorresektion sind meist umfassende rekonstruktive Verfah-

ren notwendig.<sup>4,6,7</sup> Nebst dem Einsatz von Tumorprothesen als Ersatz des Knochendefekts (Abb. 1) kommen bei Kindern z. B. biologische Rekonstruktionen (z. B. gefäßgestielte Fibula oder bei kleineren Defekten Clavicula-pro-humero-Operation) zur Anwendung.<sup>5,7,9</sup> Aus vorangegangenen Publikationen gehen jedoch hohe Komplikationsraten bei der Verwendung von Allografts oder Kompositallografts hervor, wodurch deren Verwendung zur Rekonstruktion nicht uneingeschränkt angeraten werden kann.<sup>6-10</sup> Daher hat sich der Einsatz von modularen Prothesen zur Rekonstruktion knöcherner Defekte etabliert und durchgesetzt. Modulare Prothesensysteme (z. B. Mutars® der Fa. Implantcast, Buxtehude, Deutschland) bieten die Möglichkeit, Rekonstruktionslängen in 2 cm-

### KEYPOINTS

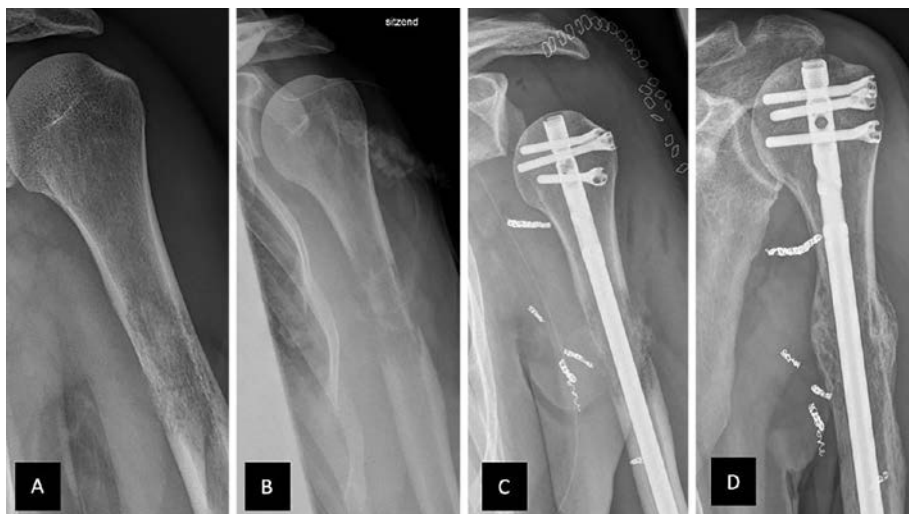- Die Tumorausdehnung, die Tumorentität und das onkologische Setting bestimmen das notwendige Resektionsausmaß.
- Nebst der onkologischen Lokalkontrolle ist der Erhalt einer möglichst guten Armfunktion entscheidend.
- Bei Verlust des N. axillaris ist eine aktive Schultergelenksfunktion stark reduziert und kann nur schwer eingeschränkt rekonstruiert werden.
- Schultergelenksstabilität ist Voraussetzung für einen aktiven Gebrauch des Ellbogens und somit entscheidend für die Unterarm- und Handfunktion.
- Durch Verwendung von inversen Schulterprothesen und Erhalt des N. axillaris kann eine funktionell ansprechende Schulterbeweglichkeit erreicht werden.



**Abb. 2:** Tumorprothesensystem Mutars® der Fa. Implantcast: Darstellung der Systemmodularität (mit freundlicher Genehmigung der Fa. Implantcast)

Schritten intraoperativ und individuell der Situation anpassen zu können (Abb. 2).<sup>4</sup> Am Schultergelenk und am proximalen Humerus haben diese Implantate einen geringeren Durchmesser, um eine Weichteildeckung zu erleichtern, und mithilfe eines z. B. Trevira-Anbindungsschlauches kann die Rotatorenmanschette refixiert werden.<sup>4-6</sup>

Um eine möglichst zufriedenstellende Funktionalität erreichen zu können, sind eine kritische und präzise präoperative Planung der Resektion inklusive aktueller, lokaler Schnittbildgebung wie auch Staging-Untersuchungen essenziell.<sup>4-8</sup> Wiederum ist zu erwähnen, dass einen wesentlichen Einfluss auf die Prothesenauswahl das Ausmaß des zu erwartenden



**Abb. 3:** Nagelosteosynthese bei Metastase eines Nierenzellkarzinoms. A, B) Metastase mit Destruktion der Kortikalis im Verlauf von ca. 4 Wochen; C) postoperatives Röntgenbild inkl. präoperativ eingebrachter Coils; D) 16 Wochen postoperativ bei Zustand nach Radiatio und guter Rekalzifizierung/Kallusbildung

Weichteildefektes, gleichwohl der Erhalt der Deltamuskelfunktion (N. axillaris) und die Möglichkeit der intraartikulären Resektion mit Refixation des Großteils der Rotatorenmanschette haben, wodurch zum Beispiel der Einsatz einer inversen Prothese ermöglicht wird, was einen funktionellen Vorteil gegenüber einer anatomischen Prothese bietet.<sup>11</sup> In den meisten Fällen ist einer zementfreien Verankerung der Vorzug zu geben. Als Ausnahme sind jedoch Patienten mit reduzierter und eingeschränkter Lebenserwartung oder auch Patienten, die einer postoperativen Strahlentherapie zugeführt werden, anzuführen.<sup>4,7,9,11</sup>

In der Metastasen Chirurgie gelten in manchen Aspekten andere Voraussetzungen. Hierbei muss grundsätzlich zwischen einem palliativen und einem kurativen Setting unterschieden werden. Generell gilt neben der Tumorresektion als Zielsetzung die Verbesserung der Funktion und der Lebensqualität durch den chirurgischen Eingriff. Die Schmerzreduktion ist als obligat anzusehen. Osteosyntheseverfahren werden in der Behandlung von pathologischen Frakturen (Abb. 3) eingesetzt, bieten jedoch bei destruiertem Humeruskopf meist keine ausreichende Stabilität, sodass eine modulare Prothese implantiert werden muss. Als Leitsatz in der Behandlung von Knochenmetastasen gilt, dass das Konstrukt der Versorgung den Patienten überleben sollte.

### Komplikationen

Als frühe postoperative Komplikationen sind oberflächliche und tiefe Wundinfekte sowie Implantatinfekte zu erwähnen.<sup>4,12,13</sup> Lagerungsschäden der Nerven sind unbedingt zu vermeiden. Daher sollte besonderes Augenmerk darauf gelegt werden, dass es zu keiner Behinderung des venösen Abflusses (z. B. bei Flexionsstellung des Ellbogengelenks im Gilchrist-Verband) und dadurch zur Ausbildung eines stauungsbedingten Kompartmentsyndroms kommt. Neben tiefen Implantatinfekten als später postoperativer Komplikation sind Materialversagen, -lockerung oder -bruch zu erwähnen.<sup>13</sup> Diskonnektion und Bruch der modularen Steck-Konus-Verbindungen werden ebenso beschrieben.<sup>13</sup> Bei unzureichender Stabilisierung des Schultergelenks (z. B. fehlender Rotatorenmanschette etc.) kann es zur Luxation, Kranialisierung des Armes und folglich einer Dislokation im Glenohumeral- bzw. im Neogelenk kommen.

### Ergebnisse

Grundsätzlich muss zwischen onkologischem Outcome und dem funktionellen Ergebnis differenziert werden. Anhand mehrerer Studien konnte gezeigt werden, dass beim modularen proximalen Humerusersatz eine zufriedenstellende Funktionalität (Range of Motion, Patient Reported

Outcome Measures, z. B. MSTS, DASH etc.) erzielt werden kann.<sup>4,12</sup> Mit entscheidend sind die mögliche Refixation der Rotatorenmanschette, des M. deltoideus, M. pectoralis und gegebenenfalls des M. biceps humeri mit Rekonstruktion der Gelenkkapsel.<sup>4,12,13</sup> ■

Autor:

Doz. Dr. **Dietmar Dammerer**, MSc, PhD  
Universitätsklinik für Orthopädie und

Traumatologie,

Medizinische Universität Innsbruck

E-Mail: dietmar.dammerer@tirol-kliniken.at

■0415

### Literatur:

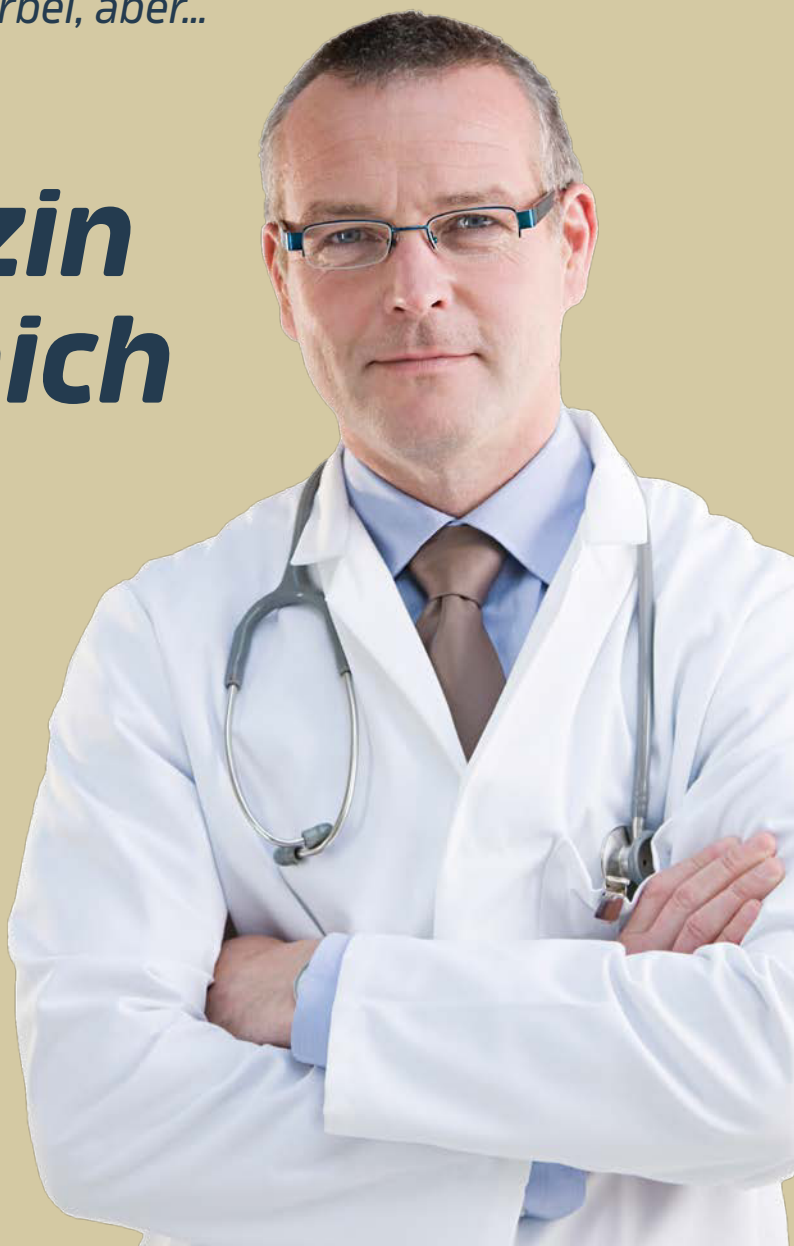- 1** Bielack S et al.: Osteosarcoma: the COSS experience. *Cancer Treat Res* 2019; 152: 289-308
- 2** Hage WD et al.: Incidence, location, and diagnostic evaluation of metastatic bone disease. *Orthop Clin North Am* 2000; 31(4): 515-28
- 3** Schuck A et al.: Local therapy in localized Ewing tumors: results of 1058 patients treated in the CESS 81, CESS 86, and EICISS 92 trials. *Int J Radiat Oncol Biol Phys* 2003; 55(1): 168-77
- 4** Streitbürger A et al.: Proximales Humerusersatz bei malignen Schultergelenktumoren. *Oper Orthop Traumatol* 2012; 24: 174-85
- 5** Gosheger G et al.: Endoprosthetic reconstruction in 250 patients with sarcoma. *Clin Orthop Relat Res* 2006; 450: 164-71
- 6** Gebhardt MC et al.: Osteoarticular allografts for reconstruction in the proximal part of the humerus after excision of a musculoskeletal tumor. *J Bone Joint Surg Am* 1990; 72(3): 334-45
- 7** Getty PJ et al.: Complications and functional outcomes of reconstruction with an osteoarticular allograft after intra-articular resection of the proximal aspect of the humerus. *J Bone Joint Surg Am* 1999; 81(8): 1138-46
- 8** Mankin HJ et al.: Long-term results of allograft replacement in the management of bone tumors. *Clin Orthop Relat Res* 1996; (324): 86-97
- 9** Potter BK et al.: Proximal humerus reconstruction for tumors. *Clin Orthop Relat Res* 2009; 467(4): 1035-41
- 10** Rödl RW et al.: Osteoarticular allograft in surgery for high-grade malignant tumours of bone. *J Bone Joint Surg Br* 2000; 82(7): 1006-10
- 11** Kassab M et al.: Twenty nine shoulder reconstructions after resection of the proximal humerus for neoplasm with a mean 7-year follow-up. *Rev Chir Orthop Reparatrice Appar Mot* 2005; 91(1): 15-23
- 12** Rödl RW et al.: Reconstruction of the proximal humerus after wide resection of tumours. *J Bone Joint Surg Br* 2002; 84(7): 1004-8
- 13** Harges J et al.: Der Anbindungsschlauch zur Weichteilrekonstruktion nach Megaprothesenimplantation. *Oper Orthop Traumatol* 2012; 24: 227-34



*COVID-19 ist noch lange nicht vorbei, aber...*

# ***auf mein Fachmagazin kann ich mich verlassen.***

- *kompetent*
- *vertrauenswürdig*
- *informativ*



Die medizinisch-pharmazeutischen Fachverlage liefern Ihnen auch in schweren Zeiten wesentliche Informationen und Fortbildungen: verlässlich, pünktlich, ohne Ausfälle!

**JATROS**  
in Kooperation mit der  
 **Initiative medizinisch-pharmazeutische  
Fachkommunikation**

## Mensikulläsion

# „Zuerst überlegen, bevor man zum Punch greift“

Dr. Florian Dirisamer berichtet uns über moderne Nahtsysteme in der Meniskus Chirurgie, erläutert seine Methode der Allografttransplantation und erklärt, in welchen Fällen er den Meniskuserhalt für sinnvoll erachtet.

## Wo liegt Ihrer Meinung nach der Hauptunterschied zwischen der Meniskus-chirurgie heute und vor 10 Jahren?

**F. Dirisamer:** Das Verständnis für die Wichtigkeit des Meniskus für eine physiologische Kniegelenksfunktion ist heute viel besser und das Angebot an verfügbaren Nahtsystemen ist viel breiter geworden. Beides trägt dazu bei, dass heute mehr genäht wird als vor 10 Jahren. Wir sind aber immer noch nicht dort, wo wir stehen sollten: eigentlich könnten 20 % bis 25 % der Meniskusrisse genäht werden.

## Ist die Meniskus-Rampenläsion eine nach wie vor unterschätzte Indikation?

**F. Dirisamer:** Der standardmäßige Blick in den dorsalen Recessus bei jeder akuten Kreuzbandoperation ist heute eigentlich Pflicht, sonst wird diese Pathologie oft übersehen. Auch die Ver-

sorgung geht in den allermeisten Fällen nur über ein posteromediales Portal und ist technisch oft herausfordernd.

## Wo sehen Sie den Vorteil der neuesten Generation der All-inside-Meniskusnähte, in unserem Fall des FiberStitch™?

**F. Dirisamer:** Eine Umfrage unter deutschsprachigen Kniechirurgen hat gezeigt, dass die größte Unzufriedenheit bei Anwendern durch eine nicht verlässliche Funktion der Nahtsysteme hervorgerufen wird. Ein verlässliches System wie der FiberStitch™ hilft ganz enorm, intraoperativen Stress zu vermeiden, und minimiert auch Kollateralschäden am Meniskus durch wiederholte Nahtversuche. Der Umstand, dass der FiberStitch™ ein reines Fadensystem ohne PEEK-Plättchen ist, ist – denke ich – auch ein Vorteil in vielen Anwendungen.



© Matthias Lauringer

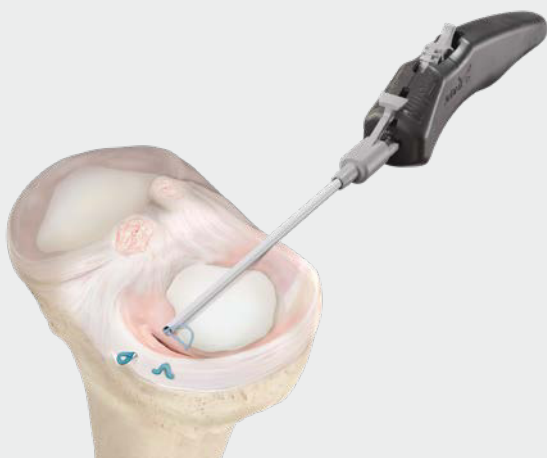Unser Gesprächspartner:

Dr. **Florian Dirisamer**

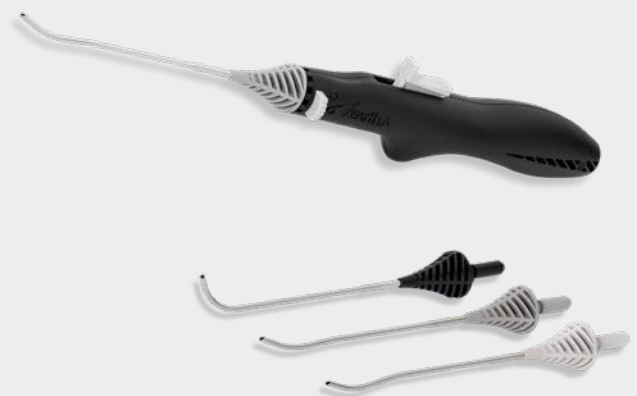FA für Orthopädie und Sportorthopädie  
Orthopädie & Sportchirurgie, Puchenu

## Sie haben die Meniskus-Allografttransplantation in Österreich mitaufgebaut. Wie sieht Ihre aktuelle Technik aus?

**F. Dirisamer:** Wir haben unsere arthroskopische Technik immer weiter optimiert – auch mit Unterstützung vonseiten der Industrie, die mit uns neue Instrumente entwickelt hat. So sind wir heute in der Lage, den Eingriff minimal invasiv über die Standard-Arthroskopieportale durchzuführen. Wir wenden eine transtibiale Weichteiltechnik an, bei der die Meniskuswurzeln – ähnlich wie beim Root-Repair – transtibial fixiert werden.



Das FiberStitch™-Implantat ist ein innovatives All-inside-Meniskusrekonstruktionssystem, welches harte PEEK-Implantate durch weiche Fadenanker ersetzt. Ein 2-0 coreless FiberWire-Faden und ein vorgeknüpfter, verschiebbarer Knoten ermöglichen eine sichere arthroskopische Meniskusrefixierung ausschließlich mithilfe von Fäden



Das ZoneNavigator™-System revolutioniert die Inside-out-Meniskusnaht dank der einhändigen Kontrolle über die Platzierung der Nadel. Das # 2-0 SutureTape mit Nadeln für die Meniskusnaht wird mithilfe des ergonomischen Griffs in 1-cm-Schritten vor- und zurückbewegt. Die Kanülen werden am Griff befestigt, um spezifische Bereiche des Meniskus effizient anvisieren zu können

# Das instabile Knie im Sport und Alter

18. - 19. Juni 2021 | Hotel Rasmushof | Kitzbühel

Der Meniskus selbst wird dann in geeigneter Technik eingenäht. Wichtig ist, dass man dabei je nach Situation und Lokalisation entscheiden kann, welche Methode am besten zur Naht geeignet ist. Im Vorderhorn verwende ich sehr gern den ZoneNavigator™, mit dem man sich oft das Outside-in-Nähen ersparen kann. Man sollte also unbedingt unterschiedliche Techniken beherrschen.

## Wann ist ein Erhaltungsversuch sinnvoll, wann die Resektion?

**F. Dirisamer:** Das ist nach wie vor die schwierigste Frage. Letztlich ist dies eine intraoperative Entscheidung, bei der viele Faktoren eine Rolle spielen. Die objektiven Kriterien sind sicher die Rissform, das Alter des Risses und die Frage, ob ein traumatischer oder degenerativer Riss vorliegt. Das Patientenalter spielt auch eine Rolle, da das regenerative Potenzial des Meniskus mit dem Alter abnimmt. Mir persönlich erscheint aber die Gewebequalität hier ganz entscheidend. In schwer degenerativem Gewebe wird man eine mechanisch vertrauenswürdige Naht möglicherweise kaum platzieren können.

Da spielt natürlich die persönliche Erfahrung des Chirurgen eine sehr große Rolle. Ich persönlich Nähe dann, wenn ich intraoperativ den Eindruck habe, dass der Meniskus eine realistische Chance auf Heilung hat. Die Wahrscheinlichkeit dazu ist bei frischen Läsionen naturgemäß höher. Aber auch viele degenerative Risse können meniskuserhaltend versorgt werden, manchmal auch in einer Hybridtechnik. Dabei wird ein Teil reseziert, um das gesunde Restgewebe erhalten zu können.

## Wird nach wie vor zu viel reseziert?

**F. Dirisamer:** Ohne Zweifel ja. Hier liegt es auch an uns, durch entsprechende Ausbildung der jungen Chirurgengeneration die Möglichkeiten zu zeigen und verfügbar zu machen. Die Nachfrage nach diesen Kursen ist erfreulich hoch. Es muss einfach Standard sein, zu überlegen: „Kann ich das vielleicht nähen?“, bevor man zum Punch greift – auch wenn das der einfachere Weg ist.

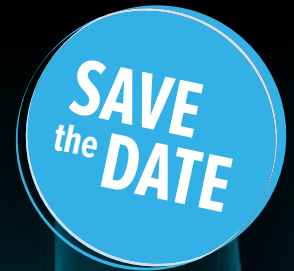## Was soll/muss die nächste Generation der Meniskusnähte Ihrer Meinung nach können?

**F. Dirisamer:** Ich denke, im Bereich der Ergonomie und Bedienbarkeit sind immer noch Verbesserungen möglich. Spannend finde ich persönlich vor allem das Thema Nahtmaterial. Wir verwenden hier seit Jahren die gleichen Materialien. Es wären für mich aber auch Biomaterialien mit geeigneten mechanischen Eigenschaften vorstellbar. Auch die Beschichtung mit Wachstumsfaktoren halte ich für interessant. ■

Das Interview führte  
Mag. **Christine Lindengrün**

•04

Entgeltliche Einschaltung  
Mit freundlicher Unterstützung durch  
Arthrex Austria GmbH



- Instabilität
- Bandversorgung
- Osteotomien
- Patellaversorgung
- Meniskusversorgung
- Orthobiologie

## Ihr persönlicher Kontakt vor Ort:

Stefan Mlynarik | stefan.mlynarik@arthrex.at |  
tel +43 2236 89 33 50 14

Die Durchführung dieser Veranstaltung ist von den gegebenen Maßnahmen der österreichischen Bundesregierung abhängig. Daher behalten wir uns das Recht vor, diese Veranstaltung wenn nötig kurzfristig absagen zu können.

arthrex.at

© Arthrex GmbH, 2021.  
Alle Rechte vorbehalten.

evFL8-000420-de-AT\_A



Daten aus dem deutschen Covid-19-Register

# Risikofaktoren für schwere Covid-19-Verläufe bei Rheumapatienten

Sind Rheumapatienten bei einer SARS-CoV-2-Infektion besonderen Risiken ausgesetzt?

Und welchen Einfluss hat die Rheumamedikation? Um diese Fragen zu klären, hat die Deutsche Gesellschaft für Rheumatologie e. V. (DGRh) gemeinsam mit Experten der Universität Gießen bereits wenige Wochen nach dem Auftreten der ersten Covid-19-Fälle in Deutschland das Online-Register „Covid19-rheuma.de“ ins Leben gerufen. In diesem werden Covid-19-Krankheitsverläufe von Patienten mit Rheuma dokumentiert. Eine erste wissenschaftliche Auswertung der Registerdaten ist nun erschienen.<sup>1</sup>

**E**ntzündlich-rheumatische Erkrankungen stellen eine permanente Belastung für das Immunsystem dar: Die krankheitstypische, gegen körpereigene Gewebe gerichtete Immunkapazität bindet die Kapazitäten des Immunsystems und kann zu einer erhöhten Infektneigung führen, insbesondere wenn die Erkrankung aktiv ist und nicht behandelt wird. Andererseits können aber auch die Medikamente, die zur Rheumatherapie eingesetzt werden, die Abwehrkraft herabsetzen.

Zu Beginn der Corona-Pandemie hat es daher sowohl bei den Rheumapatienten als auch bei den behandelnden Ärzten eine große Verunsicherung gegeben. „Das wichtigste Ziel des Registers war und ist es daher, rheumabezogene Risikofaktoren für einen schweren Covid-19-Verlauf zu identifizieren sowie valide und evidenzbasierte Empfehlungen für die Behandlung von Rheumapatienten während der Pandemie zu geben“, erklärt Prof. Dr. Hendrik Schulze-Koops, Präsident der DGRh.

Im Rahmen der Analyse wurde ein Covid-19-Verlauf dann als schwer gewertet, wenn der Patient stationär in eine Klinik aufgenommen werden musste. Innerhalb dieser Gruppe der hospitalisierten Patienten wurde dann noch unterschieden zwischen Patienten, die invasiv beatmet werden mussten, und solchen, die ohne diese Maßnahme auskamen. „Von den insgesamt 468 registrierten Patienten mussten 136 hospitalisiert werden, 26 benötigten eine Beatmung“, informiert die korrespondierende Autorin der Publika-

tion, PD Dr. Anne C. Regierer vom Deutschen Rheuma-Forschungszentrum Berlin (DRFZ).

## Alter, Komorbiditäten, Cortison und Krankheitsaktivität

Als unabhängiger Risikofaktor für einen schweren Covid-19-Verlauf zeigte sich besonders das Alter: Über 65-Jährige hatten ein 2,24-mal, über 75-Jährige sogar ein fast 4-mal so hohes Hospitalisierungsrisiko wie jüngere Patienten. Auch die Art und Anzahl der zusätzlichen Begleiterkrankungen beeinflusste den Verlauf der Erkrankung deutlich. „Besonders häufig waren Patienten mit Herz-Kreislauf-Erkrankungen, chronischen Nierenerkrankungen oder Lungenerkrankungen wie einer ILD oder COPD von einem schweren Krankheitsverlauf betroffen“, so die Autorinnen der Publikation. Für Asthmapatienten hingegen habe sich kein erhöhtes Hospitalisierungsrisiko gezeigt.

Damit bestätigen die Registerdaten zunächst die auch für die Allgemeinbevölkerung geltenden Erkenntnisse zu SARS-CoV-2. „Daneben zeigten sich aber auch Risikofaktoren, die speziell mit einer rheumatischen Grunderkrankung und ihrer Therapie in Verbindung standen“, so Regierer. Als Risikogruppen hätten sich insbesondere Patienten erwiesen, die täglich mehr als 5 mg Glukokortikoide einnahmen – bei ihnen war das Risiko für einen schweren Covid-19-Verlauf auf das 3,67-Fache erhöht – sowie Patienten, de-

ren aktuelle Krankheitsaktivität als moderat bis hoch eingeschätzt worden war: Ihr Hospitalisierungsrisiko war fast doppelt so hoch wie das von Patienten mit geringer Rheumaaktivität.

„Der Zusammenhang zwischen einer erhöhten entzündlich-rheumatischen Krankheitsaktivität und einem schweren Covid-19-Verlauf ist hier zum ersten Mal dokumentiert“, sagt Prof. Dr. Christof Specker, Rheumatologe an den Kliniken Essen-Mitte und Leiter der „Ad hoc Kommission COVID-19 Register“ der DGRh. Aus den Registerdaten lasse sich daher die dringende Empfehlung ableiten, während der Pandemie auf eine möglichst gute medikamentöse Kontrolle der rheumatischen Grunderkrankung zu achten. Wo immer möglich solle auf die dauerhafte Gabe höher dosierter Glukokortikoide verzichtet werden. „Hier kommt der Behandlung mit Biologika eine wichtige Rolle zu“, sagt Specker. Mit ihnen lasse sich die Krankheitsaktivität wirksam kontrollieren und zugleich die Glukokortikoiddosis senken. (red) ■

Link zum Register: [www.covid19-rheuma.de](http://www.covid19-rheuma.de)

### Quelle:

Pressemitteilung der Deutschen Gesellschaft für Rheumatologie e. V. (DGRh), Januar 2021

### Literatur:

1 Hasseli R et al.: Older age, comorbidity, glucocorticoid use and disease activity are risk factors for COVID-19 hospitalisation in patients with inflammatory rheumatic and musculoskeletal diseases. RMD Open 2021; 7:e001464

**NEU**  
**Zugelassen bei**  
**nr-/r-axSpA\***

# Stark und anhaltend **WIRKSAM**<sup>1-5</sup>

Jahreszeit für Jahreszeit



**taltz**<sup>®</sup>  
 (Ixekezumab)

*bei axSpA und PsA*

- ▶ **Überlegen\*** zu Adalimumab in der **PsA**<sup>4</sup>
- ▶ **Anhaltende Ansprechraten in PsA**<sup>5</sup> und in allen Krankheitsstadien der **axSpA**<sup>1,2,3,6</sup>
- ▶ **Verträglichkeit bestätigt über 5 Jahre**<sup>7</sup>
- ▶ **Einfach: 1 x alle 4 Wochen**<sup>8</sup>

\* Gleichzeitiges Erreichen von ACR50 und PASI 100.

1 van der Heijde D et al. Lancet 2018; 392(10163): 2441–2451. 2 Deodhar A et al. Arthritis Rheumatol 2019; 71 (4): 599–611. 3 Deodhar A et al. Lancet 2020; 395(10217): 53–64. 4 Mease PJ et al. Ann Rheum Dis 2019; 78:261–262. LB0005 Oral Presentation and Poster at: EULAR Madrid June 12–15 2019. 5 Chandran V et al. Rheumatology. Volume 59, Issue 10, October 2020, Pages 2774–2784, <https://doi.org/10.1093/rheumatology/kez684>. 6 Dougados M, et al. Ann Rheum Dis 2020;79:176–185. doi:10.1136/annrheumdis-2019-216118 7 Genovese MC et al., Rheumatology 2020;0:1–11, doi:10.1093/rheumatology/keaa189. 8 Taltz® Fachinformation, Stand Dezember 2020.

**Kurzfachinformation:** 1. **BEZEICHNUNG DES ARZNEIMITTELS:** Taltz 80 mg Injektionslösung in einer Fertigspritze (in einem Fertigpen). 2. **QUALITATIVE UND QUANTITATIVE ZUSAMMENSETZUNG:** Jede Fertigspritze (jeder Fertigpen) enthält 80 mg Ixekezumab in 1 ml Lösung. Ixekezumab wird in CHO-Zellen (chinese hamster ovary) mittels rekombinanter DNA-Technologie hergestellt. Vollständige Auflistung der sonstigen Bestandteile, siehe Abschnitt 6.1. 4.1 **Anwendungsgebiete:** Plaque-Psoriasis; Taltz ist angezeigt für die Behandlung erwachsener Patienten mit mittelschwerer bis schwerer Plaque-Psoriasis, die für eine systemische Therapie in Frage kommen. Plaque-Psoriasis bei Kindern und Jugendlichen; Taltz ist angezeigt für die Behandlung von mittelschwerer bis schwerer Plaque-Psoriasis bei Kindern und Jugendlichen ab einem Alter von 6 Jahren mit einem Körpergewicht von mindestens 25 kg, die für eine systemische Therapie in Frage kommen. Psoriasis-Arthritis; Taltz, allein oder in Kombination mit Methotrexat, ist angezeigt für die Behandlung erwachsener Patienten mit aktiver Psoriasis-Arthritis, die unzureichend auf eine oder mehrere krankheitsmodifizierende Antirheumatika (DMARD) angesprochen oder diese nicht vertragen haben (siehe Abschnitt 5.1). Axiale Spondyloarthritis; Ankylosierende Spondylitis (Röntgenologische axiale Spondyloarthritis); Taltz ist angezeigt für die Behandlung erwachsener Patienten mit aktiver röntgenologischer axialer Spondyloarthritis, die auf eine konventionelle Therapie unzureichend angesprochen haben. Nicht-röntgenologische axiale Spondyloarthritis; Taltz ist angezeigt für die Behandlung erwachsener Patienten mit aktiver nicht-röntgenologischer axialer Spondyloarthritis mit objektiven Anzeichen einer Entzündung, nachgewiesen durch erhöhtes C-reaktives Protein (CRP) und/oder Magnetresonanztomographie (MRT), die unzureichend auf nicht-steroidale Antirheumatika (NSAR) angesprochen haben. 4.3 **Gegenanzeigen:** Schwerwiegende Überempfindlichkeit gegen den Wirkstoff oder einen der in Abschnitt 6.1 genannten sonstigen Bestandteile. Klinisch relevante aktive Infektionen (z. B. aktive Tuberkulose, siehe Abschnitt 4.4). Pharmakotherapeutische Gruppe: Immunsuppressiva, Interleukin-Inhibitoren, ATC-Code: L04AC13. 6.1 **Liste der sonstigen Bestandteile:** Natriumcitrat, Zitronensäure (wasserfrei), Natriumchlorid, Polysorbat 80, Wasser für Injektionszwecke. 7. **INHABER DER ZULASSUNG:** Eli Lilly Nederland B.V., Papendorpseweg 83, 3528 BJ Utrecht, Niederlande. NR, Apotheekenpflichtig. Angaben betreffend Dosierung, Art und Dauer der Anwendung, besonderer Warnhinweise und Vorsichtsmaßnahmen für die Anwendung, Wechselwirkungen mit anderen Arzneimitteln und sonstiger Wechselwirkungen, Schwangerschaft, Stillzeit und Fertilität, Nebenwirkungen sowie weitere Informationen entnehmen Sie bitte der veröffentlichten Fachinformation. Stand: Dezember 2020



Taltz® bei axialer Spondyloarthritis

# Ixekizumab: stark und anhaltend wirksam im breiten Spektrum der axialen Spondyloarthritis

Für die Behandlung der axialen Spondyloarthritis (axSpA) hat der IL-17A-Inhibitor Ixekizumab (Taltz®) im Juni 2020 die Zulassung für das fortgeschrittene radiografische Krankheitsstadium der axSpA (r-axSpA) erhalten und auch für die Frühphase der axSpA, in der die Veränderungen im Röntgenbild noch nicht sichtbar sind (nicht radiografische axSpA, nr-axSpA).<sup>1</sup> Insgesamt drei Zulassungsstudien untersuchten die Wirksamkeit und Verträglichkeit von Ixekizumab sowohl bei nr-axSpA als auch bei r-axSpA im ambitionierten COAST-Studienprogramm. Dabei wurden Patienten mit r-axSpA getrennt nach Biologikavorthherapie evaluiert.<sup>2-5</sup>

**A**uf vielfältige Weise können die Symptome einer axSpA das Leben der Betroffenen beeinflussen. Neben Abgeschlagenheit ist vor allem ein chronischer, tief sitzender Rückenschmerz für die meist noch jungen und aktiven Patienten besonders belastend.<sup>6</sup> Bis zur Diagnose einer axSpA vergehen oft Jahre – wertvolle Zeit, in der strukturelle Veränderungen der Sakroiliakalgelenke und der Wirbelsäule eine drohende Versteifung immer wahrscheinlicher machen. Eine frühzeitige Diagnose kann daher eine effektive Behandlung der Patienten ermöglichen, um irreversible strukturelle Schäden so gering wie möglich zu halten und funktionelle Einschränkungen zu verhindern.<sup>7</sup> Eine Therapie mit Ixekizumab kann somit zu einer verbesserten Lebensqualität beitragen.<sup>2-5</sup>

## Rasches und anhaltendes Ansprechen über 52 Wochen

Bei Biologika-naiven r-axSpA-Patienten zeigte Ixekizumab eine schnelle, starke und über 52 Wochen anhaltende Wirksamkeit. In der COAST-V-Studie wurde mit Adalimumab ein TNF-Blocker als aktiver Referenzarm zum indirekten Vergleich mitgeführt. Nach 16 Wochen lag das ASAS40-Ansprechen unter Ixekizumab bereits bei 48%. Nach Woche 52 erreichten mehr als die Hälfte der Patienten (53%) mit Ixekizumab ein ASAS40-Ansprechen.<sup>3,5</sup> Auch in den anderen COAST-Studien demonstrierte Ixekizumab eine star-

ke, schnelle und anhaltende Wirksamkeit hinsichtlich der primären und darüber hinaus vieler sekundärer Studienendpunkte, die über 52 Wochen anhielt.<sup>2,4,5</sup>

Biologika-naive r-axSpA-Patienten hatten außerdem unter Ixekizumab eine signifikant stärkere Verbesserung der Krankheitsaktivität anhand des BASDAI (Bath Ankylosing Spondylitis Disease Activity Index)-Fragebogens gegenüber Placebo (Abb. 1).<sup>2</sup> Im Mittel verbesserte sich der BASDAI im Vergleich zum Ausgangswert (Baseline) zu Woche 52 um 2,9 Punkte (Placebo: -1,8 Punkte,  $p < 0,01$ ).<sup>2</sup> Auch anhand des ASDAS (Ankylosing Spondylitis Disease Activity Score) ließ sich die Verbesserung mit dem IL-17A-Inhibitor dokumentieren. Einen ASDAS  $< 2,1$  hatten zu Woche 52 circa 30% der Patienten mit Ixekizumab (Placebo: 9%,  $p < 0,01$ ).<sup>2</sup>

## Starke Wirksamkeit im Praxisalltag bestätigt

Der von OA Priv.-Doz. Dr. Johannes Grisar, Wien, vorgestellte Patientenfall demonstriert, dass sich die starke Wirksamkeit von Ixekizumab bei einer nr-axSpA nicht nur in den Studien, sondern auch im Behandlungsalltag zeigt.

### Steckbrief der Patientin

- 46 Jahre, selbstständig im Medizinbereich tätig
- entzündliche Rückenschmerzen seit 2001

- HLA-B27-positiv
- nicht juckende schuppige Areale retroaurikulär und am Capillitium
- vor Einstellung auf Taltz®: BASDAI von 5,9, BSG von 23/44, rezidivierendes leicht erhöhtes CRP (bis 1,2 mg/dl)
- Vortherapie: NSAR in Kombination mit einem Protonenpumpenhemmer

### Anamnese und klinischer Befund

Die Patientin stellte sich im April 2020 in der Ordination vor. Anamnestisch klagte sie über einen entzündlichen Rückenschmerz seit circa dem 25. Lebensjahr. Vor etwa 10 Jahren wurde bei ihr erstmals der Verdacht auf eine axiale Spondyloarthritis geäußert und es wurden der Patientin NSAR bei Bedarf empfohlen. Die Patientin, die selbstständig im Medizinbereich tätig ist, gab an, die NSAR nur sehr sporadisch zu verwenden, da es bei ihr in der Vergangenheit bei höher dosierter NSAR-Einnahme zu Erhöhungen der Leberfunktionsparameter gekommen sei. In den mitgebrachten Laborbefunden der letzten Jahre fielen leichte Erhöhungen der Leberwerte sowie ein rezidivierend leicht erhöhtes C-reaktives Protein (bis 1,2 mg/dl) auf.

Als sich die Patientin 2020 vorstellte, litt sie an ausgeprägten Schmerzen im unteren Rückenbereich und in den Iliosakralgelenken. Diese traten vor allem während längerer Ruhephasen sowie in der Nacht auf und gingen mit einer den ganzen Tag anhaltenden, ausgeprägten Müdigkeit einher. Während der klassische Röntgenbe-

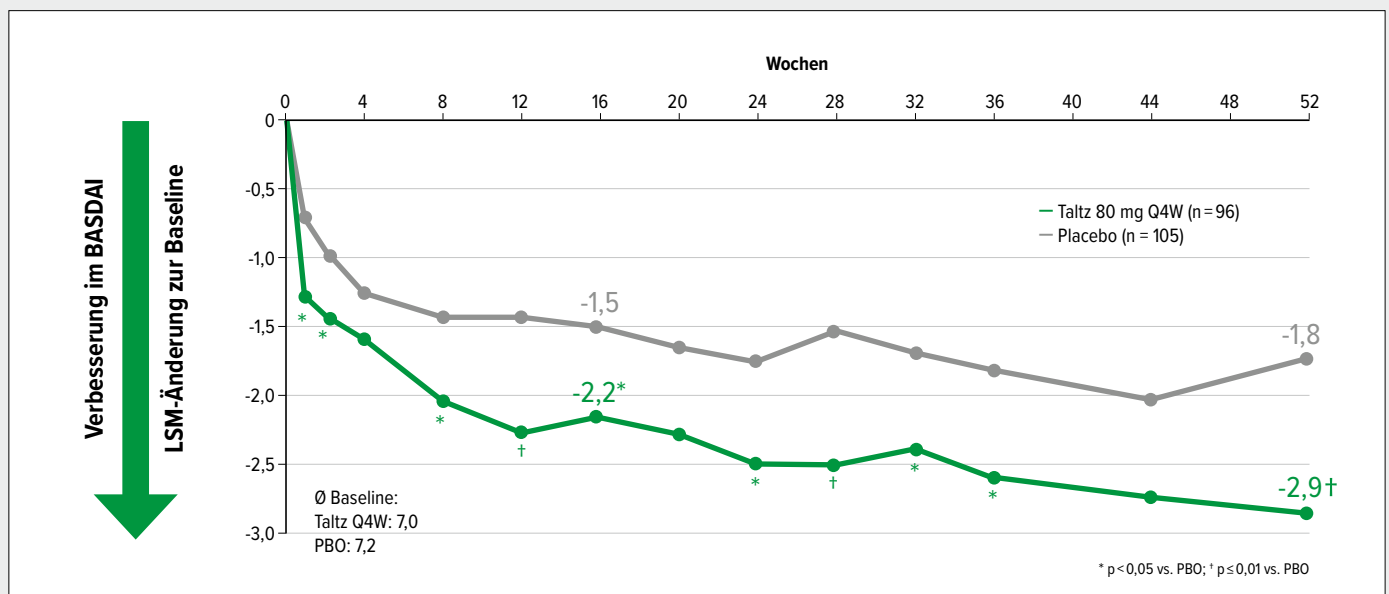


Abb. 1: Verbesserung der Krankheitsaktivität anhand des BASDAI (mod. nach Deodhar et al. 2020)<sup>2</sup>; LSM = Least Square Mean

fund unauffällig blieb, zeigten sich im MRT eine bilaterale Sakroiliitis und Entzündungen der Lendenwirbel L1 und L2, sodass sich der Verdacht auf eine nr-axSpA bestätigte. Nach weiteren Untersuchungen wurde zudem eine Psoriasisarthritis mit einer Daktylitis mehrerer Zehen diagnostiziert, wobei zusätzlich nicht juckende, psoriatische Läsionen festgestellt wurden.

### Behandlung vor Ixekizumab

Initial erhielt die Patientin aufeinanderfolgend zwei verschiedene NSAR in der empfohlenen maximalen Dosierung in Kombination mit einem Protonenpumpenhemmer. Dies führte zu einer leichten Reduktion des BASDAI um 0,7 Punkte, während das CRP weiterhin diskret erhöht blieb. Gleichzeitig stiegen als Folge der Behandlung die Leberfunktionsparameter an. Da die NSAR nicht den gewünschten Erfolg brachten und eine weitere Beeinträchtigung der Leber vermieden werden sollte, wurde die Umstellung auf eine Biologikatherapie empfohlen.

### Deutliche Verbesserung der Krankheitsaktivität unter Ixekizumab

In diesem Fall fiel die Wahl auf den IL-17A-Inhibitor Ixekizumab anstelle eines TNF-Blockers. Dies ist zum einen darauf zurückzuführen, dass die Patientin neben der axSpA auch an einer Psoriasisarthritis litt und sich Ixekizumab seit Jahren in dieser Indikation bewährt hat. Zum anderen ist die Patientin im Gesundheitsbereich tä-

tig und hat dadurch ein höheres Infektionsrisiko, was der Hemmung von IL-17A durch Ixekizumab aufgrund seiner Sicherheitsdaten den Vorzug gibt. Bei der Patientin wurde zudem eine latente Tuberkuloseinfektion festgestellt, deren Reaktivierungsrisiko unter der Inhibition von IL-17 im Vergleich zu TNF- $\alpha$  geringer ist. Die Umstellung auf Ixekizumab in der für die axSpA zugelassenen Dosierung alle 4 Wochen (nach einer Initialdosis von 2x80mg) wurde 4 Wochen nach dem Beginn der tuberkulostatischen Therapie mit Isoniazid gestartet.

*Die Patientin gab an, bereits einige Tage nach der ersten Injektion eine deutliche Besserung der entzündlichen Rückenschmerzen verspürt zu haben.*

4 Wochen nach dem Therapiestart spiegelte sich dies in dem auf 2,4 gesunkenen BASDAI wider. Ebenso verbesserten sich die psoriatischen Hautläsionen in diesem Zeitraum. Nach 12 Wochen sank der BASDAI weiter auf 1,8 und auch der CRP-Wert lag nun im Normbereich. Die Rückbildung der Daktylitis sowie die nahezu erscheinungsfreien Nägel bestätigten das erfolgreiche Therapieansprechen.

Die Patientin gab an, dass sie sich seit Beginn ihrer Beschwerden noch nie so wohlgeföhlt habe und endlich wieder eine Nacht komplett ohne Schmerzmedikamente habe durchschlafen können. Dadurch gehörte auch die belastende Müdigkeit im Alltag der Vergangenheit an.

### Fazit

Der Fall zeigt ein exzellentes Ansprechen auf Ixekizumab bei einer Biologikanaiven Patientin mit einer axialen Spondyloarthritis. Ixekizumab war nicht nur gegen die entzündlichen Rückenschmerzen wirksam, sondern erzielte auch eine Verbesserung der Daktylitis und selbstverständlich der psoriatischen Hautläsionen. ■

Bericht:

Dr. Manuel von Osten, Düsseldorf

### Literatur:

1 Taltz®-Fachinformation, Stand Dezember 2020 2 Deodhar A et al.: Lancet 2020; 395(10217): 53-64 3 van der Heijde D et al.: Lancet 2018; 392(10163): 2441-51 4 Deodhar A et al.: Arthritis Rheumatol 2019; 71(4): 599-611 5 Dougados M et al.: Ann Rheum Dis 2020; 79(2): 176-85 6 Michelsen B et al.: PLoS One 2015; 10: e0123582 7 Kiltz U et al.: Z Rheumatol 2019; 78(Suppl 1): 3-64

Entgeltliche Einschaltung

Mit freundlicher Unterstützung durch  
Eli Lilly Ges.m.b.H

Fachkurzinformation siehe Seite 77 | PP-IX-AT-1044 / 01.2021

# Wie depressiv sind Rheumapatienten wirklich?

Chronisches Entzündungsgeschehen ist ein unabhängiger Risikofaktor für das Auftreten einer Depression. Eine österreichische Studie bestätigt: Depressionen sind bei Patientinnen mit rheumatoider Arthritis mehr als doppelt so häufig wie in der Allgemeinbevölkerung.

**D**ie Prävalenz von Depressionen bei Menschen mit rheumatoider Arthritis (RA) wird in der Literatur mit 10–45 % angegeben.<sup>1</sup> Eine Metaanalyse aus 72 Studien mit 13 189 Patienten zeigte für Major Depression eine Häufigkeit von 16,8 % bei RA-Patienten, das ist etwa doppelt so hoch wie in der Normalbevölkerung.<sup>2</sup>

Die vermuteten Ursachen sind einerseits krankheitsbedingt: die allgemeine Situation einer chronischen Erkrankung, mangelnde Behandlungserfolge und Begleiterscheinungen wie Müdigkeit, Schlafstörungen und Funktionseinschränkungen. Es mehrten sich aber auch die Hinweise darauf, dass ein direkter Zusammenhang zwischen Entzündung und Depression besteht.<sup>3</sup>

„Man nimmt heute an, dass es zwischen Depression und Entzündung eine bidirektionale Assoziation gibt“, erklärt Doz. Dr. Rudolf Puchner, Wels. Die Zytokinhypothese besagt, dass Inflammation unter Mitwirkung von Zytokinen, vor allem IL-1 und IL-6, das Neurotransmittersystem beeinflusst und Depressionen fördern kann.<sup>3</sup> Umgekehrt kann eine Depression die RA-Krankheitsaktivität fördern, etwa durch mangelndes Gesundheitsbewusstsein und verminderte Therapieadhärenz. Diese Negativspirale gilt es so früh wie möglich zu unterbrechen. Depressionen und depressive Verstimmungen sollten demnach rasch diagnostiziert und behandelt werden.

## In wenigen Minuten Depressionen abklären

Erste Hinweise auf eine Depression können zwei einfache Fragen liefern:

- Haben Sie sich in den letzten 2 Wochen niedergeschlagen und depressiv gefühlt?
- Haben Sie in den letzten 2 Wochen weniger Freude und Interesse gehabt, etwas zu unternehmen?

Werden diese beiden Fragen mit Ja beantwortet, empfiehlt Puchner, den BDI-FS (Beck Depressionsinventar Fast Screen)<sup>4</sup> „aus der Schublade zu holen“. Dieser Fragebogen ist als Depressionsscreening bei Menschen mit chronischen Erkrankungen besonders geeignet und für RA validiert,<sup>5</sup> weil er somatische Kriterien, wie z. B. Müdigkeit und Schlafstörungen, ausklammert, die ja auch krankheitsbedingt sein könnten. Der BDI-FS enthält 7 Fragen, die Beantwortung dauert ca. 5 Minuten.

## Wie depressiv sind österreichische RA-Patientinnen?

Im Rahmen einer kürzlich publizierten österreichischen Studie wurde 319 RA-Patientinnen und 306 gesunde Kontrollpersonen befragt.<sup>6</sup> Es wurde der BDI-FS angewendet; zusätzlich wurden detailliertere Fragen gestellt, um die Faktoren Traurigkeit, Pessimismus, Versagensgefühle, Fähigkeit zur Freude, Selbstvertrauen, Selbstkritik und Suizidvorstellungen zu evaluieren. Auch Krankheitsaktivität, Komorbiditäten und Lebensstil wurden abgefragt. „Der Fragebogen umfasste 12 Seiten. Trotzdem hatten wir eine erfreulich hohe Rücklaufquote“, berichtet Puchner. 73,7 % der Rheumapatientinnen und 58,8 % der Kontrollgruppe haben die Fragen beantwortet.

Die Auswertung ergab: Mit Ausnahme des Parameters „Selbstkritik“ unterschieden sich die RA-Patientinnen in allen Punkten von der Kontrollgruppe wesentlich. „Das heißt, RA-Patientinnen hatten ein signifikant höheres Risiko für eine Depression“, so Puchner. Ein BDI-FS-Score  $\geq 4$  wurde als Depression gewertet. Dies war bei 29,6 % der RA-Patientinnen der Fall (vs. 12,4 % in der Kontrollgruppe). Außerdem wurde eine deutliche Assoziation festgestellt zwischen dem BDI-FS-Score und

klinischer Krankheitsaktivität (CDAI), Grad der Behinderung (HAQ) und sexueller Dysfunktion.

Die Ergebnisse dieser Studie stehen in Einklang mit denen der VADERA-II-Studie, in der bei 55,4 % der RA-Patienten depressive Symptome und bei 22,8 % eine mittelschwere Depression festgestellt wurden. Unter antidepressiver Medikation standen aber lediglich 11,7 % der Betroffenen.<sup>7</sup>

„Weil Depressionen zu einem deutlich schlechteren Krankheitsverlauf bei RA führen können, sollten sie früh erkannt und behandelt werden“, betont Puchner. „Bei jedem RA-Patienten sollte an das mögliche Vorliegen einer Depression gedacht werden, vor allem bei Patienten, denen es trotz niedriger oder fehlender Krankheitsaktivität schlecht geht.“ ■

Bericht:

Mag. **Christine Lindengrün**

■2119

## Quelle:

Jahrestagung der Österreichischen Gesellschaft für Rheumatologie & Rehabilitation (ÖGR), 26.–28. November 2020 (Online-Kongress)

## Literatur:

**1** Englbrecht M et al.: Depression als Systemdefekt der RA. *Z Rheumatol* 2012; 71: 859-63 **2** Matcham F et al.: The prevalence of depression in rheumatoid arthritis: a systematic review and meta-analysis. *Rheumatology* 2013; 52(12): 2136-48 **3** Nerurkar L et al.: Rheumatoid arthritis and depression: an inflammatory perspective. *Lancet Psych* 2019; 6(2): 164-73 **4** Kliem S et al.: Reliability and validity of the Beck depression Inventory-Fast Screen for medical patients in the general German population. *J Affect Disord* 2014; 156: 236-9 **5** Englbrecht M et al.: Validation of standardized questionnaires evaluating symptoms of depression in rheumatoid arthritis patients: approaches to screening for a frequent yet underrated challenge. *Arthritis Care Res* 2017; 69(1): 58-66 **6** Sautner J, Puchner R et al.: Depression: a common comorbidity in women with rheumatoid arthritis – results from an Austrian cross sectional study. *BMJ Open* 2020; 10: e e033958 **7** Englbrecht M et al.: *PLoS One* 2019; 14(5): e0217412



# „Man sollte jedenfalls an Depressionen denken“

Immer mehr Studien kommen zum Ergebnis, dass Patienten mit entzündlich-rheumatischen Erkrankungen ein etwa doppelt so hohes Risiko für Depressionen haben wie ansonsten gesunde Menschen. Auch in einer neuen österreichischen Studie<sup>1</sup> wurde das bestätigt. Koautor Doz. Dr. Rudolf Puchner erklärt, was die Gründe dafür sind und was man als Rheumatologe dagegen tun kann.

## Wie kann man sich die Assoziation zwischen Rheuma und Depression erklären?

**R. Puchner:** Es sind mehrere Einflüsse. Zunächst ist die Konfrontation mit einer chronischen Erkrankung eine Situation, die man erst einmal bewältigen muss. Man muss lernen, damit umzugehen. Es hängt auch davon ab, wie die Medikamente wirken, wie stark die Schmerzen und die Funktionseinschränkungen sind. Dazu kommen Begleiterscheinungen, wie z. B. Schlafstörungen. Das alles sind externe Faktoren, von denen man allgemein annimmt, dass sie die Entwicklung einer Depression fördern. Aber das ist noch nicht alles. Aaron Beck, der auch den Fragebogen BDI, das Becks Depressionsinventar, entwickelt hat, sagt, dass nicht nur die Erkrankung, sondern auch die Vorgeschichte des Patienten einen Einfluss hat. Er spricht von kognitiven Verzerrungen und Fehleinschätzungen, die bei depressiven Menschen zu beobachten sind.<sup>2</sup> Lebensereignisse in der Vergangenheit könnten dabei eine Rolle spielen, aber auch eine negative Grundeinstellung der Patienten und die Neigung zu selbsterfüllenden Prophezeiungen, wie z. B.: „Mir wird ohnehin nichts helfen.“

Eine weitere Erklärung für den Zusammenhang zwischen Rheuma und Depression liefert die Forschung der letzten Jahre. Es spricht einiges dafür, dass auch die Entzündung per se die Entwicklung einer Depression beeinflusst, indem Zytokine, wie z. B. Interleukin 1 oder Interleukin 6, den vorzeitigen Abbau von Serotonin beeinflussen können.

Die Depression geht oft mit mangelndem Gesundheitsbewusstsein und verminderter Therapieadhärenz einher, wodurch es wiederum zu einer Verschlechterung der rheumatischen Erkrankung kommen kann.

**Wenn das Entzündungsgeschehen einen direkten Einfluss auf die Neurotransmitter hat, würde das ja bedeuten, dass gut eingestellte Patienten, die nicht „entzündet“ sind, weniger zur Depression neigen. Ist das so?**

**R. Puchner:** Das wird nicht auf jeden Patienten zutreffen, aber im Prinzip ist es schon so, dass bei Patienten, die gut eingestellt sind, die weniger Schmerzen und weniger Entzündungen haben, auch die Depression positiv beeinflusst wird.

---

*„Es gibt zwei Fragen, die als erster Check dienen können. Aber auch der BDI-FS ist leicht und rasch auszufüllen.“*

---

**Eine Schlussfolgerung der Zytokinhypothese wäre es, bei Patienten, die depressiv sind, eher IL-1- oder IL-6-Hemmer als Rheumamedikament einzusetzen. Würden Sie in solchen Fällen die Rheumamedikation gegebenenfalls umstellen?**

**R. Puchner:** Das ist eine Frage, die diskutiert wird. Aber es gibt derzeit noch keine Empfehlung dafür.



© Sandra Gemair

Unser Gesprächspartner:  
Doz. Dr. **Rudolf Puchner**  
FA für Innere Medizin, Wels

**Sie empfehlen zum Depressionsscreening den BDI-FS (Becks Depressionsinventar Fast Screen), der allerdings nicht kostenlos zu haben ist. Warum gerade diesen Fragebogen?**

**R. Puchner:** Den BDI-FS gibt es seit dem Jahr 2000, seit 2017 ist er auch für die rheumatoide Arthritis validiert. Er eignet sich sehr gut für das Depressionsscreening bei chronischen Erkrankungen, weil er – im Gegensatz zum ursprünglichen BDI – keine Fragen zu somatischen Faktoren, wie etwa Müdigkeit, enthält, die ja auch durch die Grunderkrankung verursacht sein können. Ein weiterer Vorteil ist, dass er nur 7 Fragen beinhaltet, er ist also rasch ausgefüllt. Der BDI-FS ist auch in deutscher Sprache verfügbar.

**In der aktuellen österreichischen Studie<sup>1</sup> haben Sie trotz eines umfangreichen Fragebogens eine sehr hohe Rücklaufquote: 73,7% bei den RA-Patientinnen ...**

**R. Puchner:** Das hat uns selbst auch positiv überrascht, vor allem weil es sich um ein heikles Thema handelt. Natürlich war die Erhebung anonymisiert. Trotzdem: Es sind Fragen, die nicht so einfach zu beantworten sind bzw. die man nicht so gern beantworten will.

**Ist das für Sie ein Hinweis darauf, dass Patienten eigentlich gerne ausführlicher über ihre Gefühle und psychische Befindlichkeit sprechen würden?**

**R. Puchner:** Ja, das haben wir auch überlegt, dass es vielleicht den Befragten

sogar ein Bedürfnis war, die Ärzte auf ihre psychischen Probleme aufmerksam zu machen.

### Wie können Rheumatologen in der Praxis zur Früherkennung von Depressionen beitragen?

**R. Puchner:** Es gibt zwei Fragen, die als erster Check dienen können: Haben Sie sich in den letzten 2 Wochen niedergeschlagen und depressiv gefühlt? Haben Sie in den letzten 2 Wochen weniger Freude und Interesse gehabt, etwas zu unternehmen? Wenn eine dieser Fragen mit Ja beantwortet wird, kann das ein Hinweis sein. Aber auch der BDI-FS-Test mit seinen 7 Fragen ist leicht und rasch auszufüllen. Man sollte jedenfalls daran denken, denn immerhin ist das Depressionsrisiko bei Patienten mit RA doch deutlich erhöht.<sup>3</sup>

**Wie sind Ihre persönlichen Erfahrungen in der Praxis? Ist es den Patienten lieber, man fragt sie, wie es ihnen geht,**

**oder ist es besser, ihnen einen Fragebogen in die Hand zu drücken?**

**R. Puchner:** Man sollte die Patienten schon zuerst persönlich ansprechen. Der Fragebogen ist für mich erst der zweite Schritt. Die Frage nach dem Allgemeinbefinden und der Gefühlslage sollte immer gestellt werden, besonders dann, wenn ein Patient keine geschwollenen Gelenke hat und die serologischen Entzündungsparameter im Normbereich sind, er sich aber dennoch niedergeschlagen fühlt.

**In leichten Fällen bzw. als Überbrückung bis zur psychiatrischen Behandlung kann auch der Rheumatologe Antidepressiva verordnen. Welche Medikamente sind da zu empfehlen?**

**R. Puchner:** Nach Rücksprache mit Psychiatern wären das vorzugsweise Antidepressiva, die auch den Schmerz beeinflussen können, z. B. Duloxetin oder Venlafaxin. In diesem Zusammenhang möchte ich noch auf eine andere

Studie hinweisen: In der VADERA-II-Studie wurde unter anderem gezeigt, dass nur 11,7% der RA-Patienten mit Depression mit einer antidepressiven Medikation behandelt werden.<sup>4</sup> Das heißt, hier muss unbedingt mehr getan werden, um Depressionen zu erkennen und zu behandeln. ■

Das Interview führte  
Mag. **Christine Lindengrün**

■2119

#### Literatur:

**1** Sautner J, Puchner R et al.: Depression: a common comorbidity in women with rheumatoid arthritis – results from an Austrian cross sectional study. *BMJ Open* 2020; 10: e033958 **2** Beck AT: Cognitive models of depression. *J Cogn Psychother* 1987; 1(1): 5-37 **3** Englbrecht M et al.: Depression als Systemeffekt bei rheumatoider Arthritis. *Z Rheumatol* 2012; 71: 859-63 **4** Englbrecht M et al.: New insights into the prevalence of depressive symptoms and depression in rheumatoid arthritis – implications from the prospective multicenter VADERA II study. *PLoS One* 2019; 14(5): e0217412

## NEWS

# Rheuma und Krebs

Ein von Heidelberger Medizinern initiiertes Register soll die Zusammenhänge und Wechselwirkungen zwischen rheumatischen und Krebserkrankungen genauer beleuchten.

**V**on einer entzündlich-rheumatischen Erkrankung sind 5–8% der Bevölkerung im Laufe ihres Lebens betroffen. Das Lebenszeitrisiko für Krebserkrankungen wird mit 45% angegeben. Dass beides bei einem Menschen zusammentrifft, ist daher bereits aus reinem Zufall zu erwarten. Darüber hinaus sind die Erkrankungen aber auch über Immunmechanismen verbunden. So erhöhen manche rheumatische Erkrankungen das Risiko für bestimmte Tumorarten. Auch von der Rheumamedikation kann eine krebsfördernde Wirkung ausgehen.

Die Frage, wie hoch das Malignomrisiko von Rheumapatienten ist, wird mit einem von drei Teilbereichen des bereits 2018 initiierten MalheuR-Projekts adressiert: dem „RheuMal-Register“. Erste Daten zeigen,

dass Rheumapatienten durchschnittlich einige Jahre früher an bestimmten Krebsarten erkranken als Nichtrheumatiker. In der Regel wird die Rheumamedikation dann pausiert oder umgestellt. Ob diese Therapieentscheidung im Einzelfall notwendig ist und von welchen Faktoren sie abhängig gemacht werden sollte, hierauf soll das RheuMal-Register eine Antwort geben.

Therapierelevante Aussagen erhoffen sich die Initiatoren auch von den beiden anderen Teilregistern. Im „ParaRheuMa-Register“ geht es um rheumaähnliche Symptome, die im Rahmen einer Krebserkrankung entstehen, wie etwa Schmerzen im Bewegungsapparat. Um die Krebsdiagnose zu beschleunigen, wäre es wichtig, solche paraneoplastischen Beschwerden von tatsächlichem

Rheuma unterscheiden zu können. Ein Ziel des Registers ist es daher, mögliche Unterschiede im Beschwerdemuster aufzudecken.

Das dritte Teilprojekt bündelt Daten von Patienten, die aufgrund einer Krebstherapie rheumatische Symptome entwickeln. Besonderes Augenmerk gilt hierbei den Checkpoint-Inhibitoren. Auch hier stellt sich die Frage nach der Unterscheidbarkeit der Symptome und inwieweit eine antirheumatische Therapie den Erfolg der Krebsbehandlung gefährdet. Von dem Register erhofft man sich konkrete Handlungsempfehlungen dazu, wie Rheuma und Krebs im Falle einer Doppelerkrankung therapiert werden sollten. (red) ■

#### Quelle:

Deutsche Gesellschaft für Rheumatologie e. V. (DGRh)

# RA\* BRAUCHT INNOVATION

Gilead half, HIV und Hep C aufzuhalten.

Galapagos ist erfahren im Entwickeln neuer Lösungen.

Gemeinsam fokussieren wir nun auf die \*rheumatoide Arthritis.

Mehr Informationen unter [RAneedsinnovation.com](https://www.raneedsinnovation.com).

 GILEAD |  Galapagos

# Sequenz- und Kombinationstherapie bei Osteoporose

Denosumab, das nach einem osteoanabolen oder einem antiresorptiven Mittel verabreicht wird, kann zu einem größeren Anstieg der Knochenmineraldichte (BMD) und einer größeren Reduktion von Knochendichteumbaumarkern führen als andere Antiresorptiva. Eine Therapiekombination aus Teriparatid und Denosumab ist mit deutlicheren BMD-Veränderungen verbunden als eine Teriparatid-Monotherapie.

**D**as Ziel einer personalisierten Medizin ist die Behandlung des Patienten unter weitgehender Einbeziehung individueller Gegebenheiten über die funktionale Krankheitsdiagnose hinaus. „In komplexen Therapien werden individuelle molekularbiologische Konstellationen mitberücksichtigt, die mit modernen Biomarkern ermittelt werden und in denen das Genom des Patienten und dessen Pharmakogenomik festgelegt werden“, erklärt Prof. Dr. Heinrich Resch, KH Barmherzige Schwestern, II. Medizinische Abteilung, Wien, Lehrstuhl für Klinische Osteologie, Medizinische Fakultät, Sigmund-Freud-Privatuniversität (SFU) Wien.

## Bone Remodeling

Der Knochenstoffwechsel unterliegt physiologischen Rhythmen, die in einer „bone remodeling unit“ ablaufen. Diese kleinste Stoffwechseleinheit wird durch Osteoklasten und Osteoblasten und wahrscheinlich auch von Osteozyten und einer Vielzahl von Zytokinen definiert. „Obwohl die Evidenz für die derzeit vorhandenen Osteoporosetherapien nicht über zehn Jahre hinausgeht, erfordert eine Osteoporose als chronische Erkrankung Langzeittherapien über Jahrzehnte“, so Resch. Antiresorptiva haben seltene, aber schwere und möglicherweise zeitabhängige Nebenwirkungen wie eine Kiefernekrose („osteonecrosis of the jaw“, ONJ) oder atypische Femurfrakturen. Osteoanabolika können nur über ein oder zwei Jahre appliziert werden. Für besonders schwere Fälle der Osteoporose soll eine Sequenztherapie zum Erfolg – vor allem zur Reduktion des Frakturrisikos – führen.

Antiresorptiva (Alendronat, Ibandronat, Risedronat, Zoledronat, Denosumab,

Raloxifen, Östrogen) beeinflussen die Osteoklastenfunktion, aber auch die Genese der Osteoklasten, während Anabolika (Teriparatid, Romosozumab) die Osteoblastenfunktion stimulieren und deren Überleben beeinflussen. Hinzu kommen die verschiedenen Wirkmechanismen der Substanzen. Denosumab etwa blockiert den RANK-Ligand (RANKL) und die Bildung, Aktivierung und Differenzierung von Osteoklasten. Bisphosphonate binden an Knochen und werden von Osteoklasten resorbiert. BP führen zum Verlust der Resorptionsfähigkeit von Osteoklasten, funktionsunfähige Osteoklasten leben weiter.

Kombinationsmöglichkeiten sind: antiresorptiv/osteoanabol/antiresorptiv, osteoanabol/antiresorptiv/osteoanabol oder die Kombination aus beiden. „Aus physiologischen Überlegungen könnte die Osteoanabol-Antiresorptiva-Sequenz das optimale Behandlungskonzept sein. Vermutlich wird die osteoanabole Wirkung im Remodeling zum Teil durch antiresorptive Effekte von Medikamenten gebremst“, so Resch.

## Biomarker und Synchronisationseffekte

Eine Untersuchung an 419 postmenopausalen Frauen mit geringer Knochenmasse konnte zeigen, dass die Hemmung von Sklerostin mit Romosozumab, einem humanisierten monoklonalen Antikörper gegen Sklerostin, einen starken Anstieg der Knochenbildungsmarker induzierte, einen Knochenresorptionsmarker verringerte und die Knochenmineraldichte erhöhte.<sup>1</sup> Das Arzneimittel wurde mittels subkutaner Injektion in Intervallen von einem oder drei Monaten verabreicht. Romosozumab führte im Vergleich zu Placebo, Alendronat und Teriparatid zu einer signifikant deutliche-

ren Zunahme der Knochendichte an Wirbelsäule und Hüfte. „Romosozumab weist einen beinahe dualen Wirkmechanismus auf und wirkt sehr selektiv auf die Biomarker und damit auf die Knochenphysiologie ein“, sagt Resch.

Teriparatid und Abaloparatid sind derzeit die einzigen osteoanabolen Medikamente zur Behandlung von Osteoporose. Beides sind Liganden, die an den PTH-Rezeptor Typ 1 (PTHr1) binden und diesen aktivieren, wobei Abaloparatid die vorübergehende anabole Konfiguration des Rezeptors begünstigt. Sowohl Teriparatid als auch Abaloparatid reduziert das Risiko für Wirbelkörper- und andere Frakturen. Beide Medikamente werden maximal 24 Monate lang verabreicht. Danach sollte ein antiresorptives Medikament verabreicht werden, um die gewonnene BMD aufrechtzuerhalten.

Romosozumab, das an Sklerostin bindet und dieses hemmt, scheint doppelte Wirkung zu haben, indem es die Knochenbildung stimuliert und die Knochenresorption verringert. Als monatliche Dosis von 210 mg subkutan verabreicht, reduziert Romosozumab die Zahl neuer Wirbelkörperfrakturen signifikant und in späterer Folge sowohl das Auftreten von Wirbelkörper- als auch anderen Frakturen.<sup>2</sup>

## Therapeutisches Fenster vergrößern

Im späteren Stadium der Behandlung mit Teriparatid wird die anabole Wirkung auf den Knochen durch eine erhöhte Knochenresorption gemindert. Antiresorptiva mit unterschiedlichen Potenzen können unterschiedlich mit Teriparatid interagieren und positive Wirkungen ausüben.<sup>3</sup>

Der Zweck der CONFORS-Studie<sup>4</sup> war es, die Auswirkungen fortgesetzter anti-

resorptiver Behandlungen für 12 Monate in der Verlängerungsphase zu untersuchen. Frauen in der Postmenopause (n=125) mit schwerer Osteoporose nach 9-monatiger Teriparatid-Behandlung wurden für weitere 9 Monate in 3 offene Gruppen randomisiert: Alendronat 70 mg/Woche (n=41), Raloxifen 60 mg/Tag (n=37) zusätzlich zu Teriparatid oder ohne zusätzliche Medikamente (n=47) außer Kalzium und Vitamin D. Nach Absetzen von Teriparatid wurden die jeweiligen Antiresorptivgaben weitere 12 Monate fortgesetzt, während Patienten in der Teriparatid-Monotherapiegruppe Kalzium und Vitamin D erhielten. Alendronat führte zu einem anhaltenden BMD-Anstieg an der LWS ( $4,3 \pm 1,5\%$ ), am Schenkelhals ( $4,2 \pm 1,6\%$ ) und in der Gesamthüftregion ( $4 \pm 1,6\%$ ;  $p < 0,001$  für alle), während Raloxifen nur an der LWS ( $2,4 \pm 1,7\%$ ;  $p < 0,001$ ) wirksam war, aber keine Veränderungen am Schenkelhals ( $0,4 \pm 1,4\%$ ) oder an der gesamten Hüfte ( $-0,8 \pm 1,5\%$ ) beobachtet werden konnten. Der kortikale Knochen nahm nur in der Alendronat-Gruppe zu (Schenkelhals  $6,7 \pm 2,7\%$  und  $-1,3 \pm 2,5\%$ ; Gesamthüfte  $13,8 \pm 2,9\%$  und  $-2,3 \pm 2,5\%$  für Alendronat und Raloxifen;  $p < 0,001$  für alle). „Bei der Analyse der gesamten 30-monatigen Therapie ergab sich in der Alendronat-Gruppe der größte BMD-Anstieg in allen Regionen“, fasst Resch zusammen.

Wie groß die favorisierenden Effekte auf die Frakturereignisse beim Einsatz knochenformativer Medikamente sind, denen in bestimmten Dosierungen Antiresorptiva nachfolgten, konnte auch in einem Review von 2019 gezeigt werden.<sup>5</sup>

In der DATA-Switch-Studie wurden die Veränderungen der BMD an der LWS und der gesamten Hüfte bei Frauen mit Osteoporose unter verschiedenen Therapieregimen untersucht. Eine Gruppe erhielt 2 Jahre lang Teriparatid, gefolgt von 2 Jahren Denosumab. Die zweite Gruppe erhielt 2 Jahre Denosumab, gefolgt von 2 Jahren Teriparatid. Die dritte Gruppe erhielt eine Kombination aus beiden, gefolgt von 2 Jahren Denosumab. Es zeigte sich, dass mit der Kombination Denosumab + Teriparatid, gefolgt von Denosumab, die besten Ergebnisse erzielt werden konnten.<sup>6</sup>

Auch mit der Kombination aus Parathormon und Alendronat sind die positiven Effekte größer als mit den jeweiligen Monotherapien, was sich auch an den

Biomarkern ablesen ließ.<sup>7</sup> Die durch Biomarker gut gesteuerten Veränderungen in der Knochendichte waren auch mit der zweiten Gabe von Romosozumab (Sequenz: Romosozumab – Denosumab – Romosozumab) evident.<sup>8</sup>

„Ein osteoanaboles Mittel, gefolgt von einem Antiresorptivum, scheint derzeit die beste Behandlungssequenz bei nicht vorbehandelten Patienten mit schwerer Osteoporose zu sein. In den aktuellen DVO-Richtlinien gibt es jedoch aufgrund unzu-

*„Ein osteoanaboles Mittel, gefolgt von einem Antiresorptivum, scheint derzeit die beste Behandlungssequenz bei nicht vorbehandelten Patienten mit schwerer Osteoporose zu sein.“*

H. Resch, Wien



reichender Evidenz derzeit keine Empfehlungen für die Sequenztherapie“, erklärt Resch. Darin gibt es zwar den Hinweis auf mehrere Studien, in denen eine Therapiekombination aus Teriparatid und Denosumab zu einer höheren Knochendichte als mit den Einzeltherapien führt. Aber laut den Autoren ließen sich aufgrund mangelnder Frakturdaten und der problematischen Assoziation von Frakturdektion und Knochendichteveränderungen keine Rückschlüsse auf die Wirksamkeit ziehen. Nach Ansicht der Leitliniengruppe mag eine niedrig dosierte Hormontherapie wegen postmenopausaler Beschwerden eine Ausnahme sein, wobei aber davon auszugehen sei, dass sie keine volle Wirksamkeit auf den Knochenstoffwechsel hat. „In diesem Fall halten die Experten eine Kombination mit einem spezifischen Osteoporosepräparat für vertretbar“, so Resch.

## Fracture Trials

Bei Frauen in der Postmenopause mit Osteoporose, bei denen ein hohes Frakturrisiko bestand, führte die 12-monatige Behandlung mit Romosozumab, gefolgt von Alendronat, zu einem signifikant geringeren Frakturrisiko als Alendronat allein.<sup>9</sup> Romosozumab nach 12 Monaten und nach dem Übergang zu Denosumab nach 24 Monaten war mit einem geringeren Risiko für Wirbelkörperfrakturen verbunden als Placebo. Das geringere Risiko für eine klinische Fraktur, das bei Romosozumab beobachtet wurde, war nach einem Jahr evident.<sup>10</sup>

Frühere Bisphosphonatbehandlungen schwächen die knochenbildende Wirkung von Teriparatid ab, wie in einer weiteren Studie gezeigt werden konnte.<sup>11</sup> Darin wurden die Auswirkungen von 12 Monaten Romosozumab versus Teriparatid auf die BMD bei Frauen mit postmenopausaler Osteoporose, die von einer Bisphosphonattherapie übergangen, untersucht. Dieser Übergang zu einem knochenbildenden Mittel ist bei Patienten, die mit Bisphosphonaten behandelt werden, üblich, z. B. bei Patienten, die während der Therapie eine Fraktur aufweisen. Bei solchen Patienten führte Romosozumab zu einem Anstieg der Hüft-BMD, der bei Teriparatid nicht beobachtet wurde. „Diese Daten könnten klinische Entscheidungen für Patienten mit hohem Frakturrisiko beeinflussen“, meint Resch. ■

Bericht:  
**Reinhard Hofer**

■041221

### Quelle:

28. Osteoporoseforum, 15.–17. Oktober 2020, St. Wolfgang

### Literatur:

1 Clung MR et al.: NEJM 2014; 370(5): 412-20 2 Tabacco G, Bilezikian JP: Br J Clin Pharmacol 2019; 85(6): 1084-94 3 Muschitz C et al.: JBMR 2013; 28(1): 196-205 4 Muschitz C et al.: JBMR 2014; 29(8): 1777-85 5 Lou S et al.: Osteoporos Int 2019; 30: 59-70 6 Leder BZ: JBMR 2018; 2(2): 62-8 7 Black DM et al.: NEJM 2003; 349: 1207-15 8 Kendler DL et al.: Osteoporos Int 2019; 30(12): 2437-48 9 Saag KG et al.: N Engl J Med 2017; 377: 1417-27 10 Cosman F et al.: N Engl J Med 2016; 375(16): 1532-43 11 Langdahl BL et al.: Lancet 2017; 390(10102): 1585-94

# Mit weniger Cortison auskommen?

Wirksamkeit versus Nebenwirkungen: Glukokortikoide auszuschleichen, ohne dass die Entzündung wiederkehrt, ist eine Herausforderung. Die multinationale Studie SEMIRA untersuchte die Auswirkungen des frühzeitigen Absetzens von Cortisonpräparaten bei rheumatoider Arthritis.

**G**lukokortikoide wie Cortison sind hochwirksame Präparate zur Behandlung von Entzündungskrankheiten, die jedoch bei langzeitiger Gabe schwere Nebenwirkungen wie Herz-Kreislauf-Erkrankungen, Osteoporose und Infektionen haben können. Darüber hinaus unterdrücken diese Präparate langfristig die Produktion von körpereigenem Cortison in der Nebenniere, was zu Müdigkeit, Übelkeit bis hin zum Blutdruckabfall führen und lebensbedrohlich werden kann.

Zur Vermeidung solcher Nebenwirkungen ist eine rechtzeitige Reduktion von Cortisonpräparaten notwendig. Diese erfolgt schrittweise, um den Körper langsam an die veränderte Dosierung zu gewöhnen und ein Entzugssyndrom zu verhindern. Glukokortikoide auszuschleichen, ohne dass die Entzündung wiederkehrt, ist jedoch in vielen Bereichen der Medizin ein Problem. „Es gab bislang keine Ergebnisse aus doppelblinden, randomisierten, placebokontrollierten Studien, in denen ein niedrig dosiertes Prednison – das gängigste Cortisonpräparat – in einem Absetzsche-ma mit gleichbleibend dosiertem Prednison verglichen wurde. In der SEMIRA-Studie<sup>1</sup> haben wir dies beispielhaft bei dem Krankheitsbild der rheumatoiden Arthritis analysiert, das besonders häufig mit Glukokortikoiden behandelt wird“, erklärt der Erstautor der Studie, Prof. Dr. Gerd Rüdiger Burmester. Er ist Direktor der Medizinischen Klinik mit Schwerpunkt Rheumatologie und klinische Immunologie am Campus Charité Mitte. Zusammen mit dem leitenden Oberarzt Prof. Dr. Frank Buttge-reit gehört er zum Team der SEMIRA-Studie („Steroid Elimination In Rheumatoid Arthritis“), das an fast 40 Zentren in sechs Ländern über 250 Probanden untersuchte.

Alle Patientinnen und Patienten hatten mindestens über sechs Monate hinweg Glukokortikoide erhalten und damit ihre Entzündungserkrankung weitgehend unter Kontrolle. In der Kontrollgruppe wurde die



© istockphoto.com/Inforinsx

Behandlung mit einer niedrigen Prednison-dosis über sechs Monate fortgesetzt, im Absetzsche-ma hingegen wurde die Therapie schrittweise reduziert und schließlich nach vier Monaten ganz abgesetzt. Beide Gruppen erhielten darüber hinaus eine Begleittherapie mit dem Interleukin-6-Rezeptor-Antikörper Tocilizumab.

Bei 77% der Patienten, die eine gleichbleibende Prednison-dosis erhielten, gelang es, ein Wiederaufflammen der Entzündungen zu verhindern. Ein solcher Behandlungserfolg stellte sich auch bei 65% der Betroffenen ein, deren Therapie heruntergefahren wurde. Erfreulicherweise blieben beide Gruppen von klinisch relevanten Veränderungen ihrer Laborwerte, Entzugser-scheinungen oder schwerwiegenden Problemen verschont.

„Die Behandlungserfolgsrate von 65 Prozent beim Ausschleichen der Cortisonpräparate ist für eine gemeinsame Ent-scheidungsfindung mit den Betroffenen von großer Bedeutung. Es kann nun im Einzelfall beurteilt werden, ob eine wei-tere Therapie mit Glukokortikoiden sinn-voll ist oder ein Absetzen versucht wird“,

sagt Prof. Burmester. „Unsere Ergebnisse bieten zudem einen Rahmen für Unter-suchungen zum Absetzen von Glukokorti-koiden auch in anderen Therapiesituatio-nen – etwa in der Allergologie, Neurologie oder Dermatologie –, in denen diese Präparate ebenfalls verabreicht werden und eine Ungewissheit hinsichtlich der Risiken und Vorteile eines Absetzens be-steht.“ (red) ■

#### Quelle:

Charité – Universitätsmedizin Berlin

#### Literatur:

**1** Burmester GR et al.: Continuing versus tapering gluco-corticoids after achievement of low disease activity or remission in rheumatoid arthritis (SEMIRA): a double-blind, multicentre, randomised controlled trial. *Lancet* 2020; 396(10246): 267-76

# Winzige Partikel, enorme Entzündungsreaktion

Wissenschaftler der Universität Leipzig haben entdeckt, dass Kalzium im Zusammenspiel mit Phosphat starke Entzündungen bei Rheumapatienten auslösen kann.<sup>1</sup>

**E**in entzündungsfördernder Effekt von Kalziumionen war bisher bei chronischer Bronchitis und Adipositas erforscht worden, der Nachweis bei Rheuma ist völlig neu. „Mit dieser Entdeckung ist es nun möglich, neue Therapieansätze bei rheumatischen und chronisch-entzündlichen Erkrankungen zu entwickeln“, meint Prof. Dr. Ulf Wagner, Studienleiter und Leiter der Arbeitsgruppe „Experimentelle Rheumatologie“ an der Klinik und Poliklinik für Endokrinologie, Nephrologie, Rheumatologie am Universitätsklinikum Leipzig.

Die Arbeitsgruppe hatte bereits in der Vergangenheit entdeckt, dass eine erhöhte lokale Kalziumkonzentration zu einer sehr starken Entzündungsreaktion mit nachfolgender Gewebszerstörung beitragen kann. In einer neuen Arbeit wurde der dafür verantwortliche Mechanismus bei Rheuma weiter aufgeklärt. Neben Kalzium spielt auch Phosphat eine wichtige Rolle. Bei erhöhten Konzentrationen dieser Ionen bilden sich Kalzium-Phosphat-Nanopartikel,

die enorme Entzündungsreaktionen in Immunzellen auslösen können.

Bei rheumatoider Arthritis führen diese Nanopartikel in Verbindung mit Kalziumionen zu einer deutlich stärkeren Entzündungsreaktion als bei Gesunden. Das geht mit der Produktion potenter Botenstoffe einher, die bei rheumatischen Erkrankungen eine vordergründige Rolle spielen. Ihre medikamentöse Blockade ist derzeit die wirkungsstärkste Form der Behandlung der rheumatoiden Arthritis.

## Erhöhte lokale Kalziumkonzentration ist ausschlaggebend

Die durch Kalziumionen getriggerte Aufnahme von Kalzium-Phosphat-Nanopartikeln kann bei Rheuma zu Gelenkentzündungen führen. Die treibende Kraft ist jedoch immer eine erhöhte Kalziumkonzentration in der Umgebung entzündeter Gelenke, während die Kalziumaufnahme oder die systemische Regulation des Kal-

ziumspiegels keine Rolle zu spielen scheinen. Die bei der Erkrankung auftretende Freisetzung von Kalzium und Phosphat aus dem Knochen infolge von Knochenentkalkung bzw. -zerstörung kann dazu beitragen, dass die Erkrankung chronisch wird. Zusammenhänge zwischen Verkalkung und Entzündung werden aber auch bei anderen entzündlichen Erkrankungen, wie z. B. der Arteriosklerose, vermutet. (red) ■

### Quelle:

Universität Leipzig

### Literatur:

1 Jäger E et al.: Calcium-sensing receptor-mediated NLRP3 inflammasome response to calciprotein particles drives inflammation in rheumatoid arthritis. Nat Commun 2020; 11: 4243



**XELJANZ®**  
[Tofacitinibcitrat]

DER EINZIGE JAK-INHIBITOR  
ZUGELASSEN FÜR

• RA | CU | PsA •

HELLGELBE  
BOX  
RE2

**ORALE THERAPIE für**  
RHEUMATOIDE ARTHRITIS UND PSORIASIS-ARTHRITIS

BEI UNZUREICHENDEM ANSPRECHEN AUF DMARDS

**XELJANZ®**

**RASCHE UND ANHALTENDE  
WIRKSAMKEIT** 1

- MEHR ALS 260.000 PATIENTEN WELTWEIT<sup>2</sup>
- IN KOMBINATIONEN- (RA, PsA) UND MONOTHERAPIE (RA)<sup>1</sup>
- SYMPTOMLINDERUNG NACH 3 TAGEN MÖGLICH (RA)<sup>3</sup>
- VERTRÄGLICHKEITSDATEN ÜBER 9,5 (RA) UND 3 (PsA) JAHRE<sup>4,5</sup>

Fachkurzinformation siehe Seite 37

Die in kontrollierten klinischen Studien während der ersten 3 Monate am häufigsten berichteten Nebenwirkungen waren Kopfschmerzen, Infektionen der oberen Atemwege, Nasopharyngitis, Diarrhö, Übelkeit und Hypertonie.

a. Nähere Informationen finden Sie im Erstattungskodex. CU = Colitis ulcerosa. DMARD = krankheitsmodifizierendes Antirheumatikum. PsA = Psoriasis Arthritis. RA = rheumatoide Arthritis. 1. Aktuelle Fachinformation XELJANZ®. 2. Pfizer Inc. data on file. 3. Strand V et al. Arthritis Res Ther. 2015;17(307):1-12. 4. Wollenhaupt et al. Arthritis Res & Ther. 2019; 21:89. 5. Nash P et al. Poster presented at: ACR/ARP Annual Meeting; Nov. 3-8, 2017; San Diego, CA, USA.

PP-XEL-AUT-0576/07.2020; © Pfizer Corporation Austria Gesellschaft m.b.H., Wien



# Darmflora beeinflusst Krankheitsaktivität bei rheumatoider Arthritis

Eine gesunde Darmflora stellt größere Mengen an kurzkettigen Fettsäuren her, die sich positiv auf entzündliche Erkrankungen auswirken. Insbesondere hemmt sie jedoch auch die Produktion des Proteins Zonulin. Dieses ist deutschen Forschern zufolge mit dafür verantwortlich, dass der Darm durchlässig für Stoffe wird, die im Körper Autoimmunreaktionen auslösen. Die Zonulinproduktion lässt sich sowohl durch kurzkettige Fettsäuren als auch durch Larazotidacetat verringern.

**D**ie Darmbakterien spielen bei der Entstehung von Autoimmunerkrankungen eine wichtige Rolle. Aus Ballaststoffen aus der Nahrung stellen sie kurzkettige Fettsäuren her. Diese wirken sich positiv auf entzündliche Erkrankungen wie die rheumatoide Arthritis aus. Ernähren sich Arthritispatienten ballaststoffreich, erhöht sich unter anderem die Anzahl der regulatorischen T-Zellen, die Autoimmunreaktionen entgegenwirken. Auch das Allgemeinbefinden der Patienten verbessert sich.<sup>1</sup>

Die Darmbakterien sind darauf angewiesen, gut gefüttert zu werden: Damit die Darmflora intakt bleibt, brauchen sie Ballaststoffe. Die heutige Ernährung ist jedoch oft ballaststoffarm. Eine gestörte Darmflora wiederum wird in Zusammenhang mit Autoimmunerkrankungen gebracht. Denn dann stellen die Mikroorganismen weniger kurzkettige Fettsäuren her. Diese Fettsäuren, zu denen Propionat und Butyrat zählen, kommen zum Beispiel in der Gelenkflüssigkeit vor, tragen zur Funktionsfähigkeit der Gelenke bei und beugen Entzündungen vor.<sup>2</sup>

Eine neue Studie des Teams der Friedrich-Alexander-Universität Erlangen-Nürnberg stützt nun diese Ergebnisse. Die Wissenschaftler untersuchten, wie sich das Protein Zonulin, das Autoimmunerkrankungen Vorschub leistet, im Darm hemmen lässt. Sie stellten dabei unter anderem fest, dass Ernährung und Darmbakterien Einfluss auf die Zonulinproduktion nehmen.<sup>3</sup>

Das Team um Prof. Dr. rer. nat. Mario Zaiss untersuchte, welchen Beitrag die Darmflora zum Prozess von der symptomfreien Autoimmunität hin zur Krankheitsaktivität leistet. Die Wissenschaftler fanden heraus, dass das Darmepithel bei einer ge-

störten Bakterienbesiedlung des Darms vermehrt Zonulin ausschüttet. Zonulin sorgt dafür, dass die „tight junctions“ (Proteine, die die Zellzwischenräume der Darmmucosa abdichten) durchlässig werden, zum Beispiel für Peptide oder Teile von Bakterien. Die Bakterienbruchstücke ähneln menschlichen Körperbestandteilen, weshalb, so vermuten die Forschenden, der Organismus nicht zwischen den Fremdstoffen und eigenen Körperzellen unterscheiden kann. Er greift die Eindringlinge an und bildet Antikörper, die sich zugleich gegen eigene Körperzellen richten. Die Folge sind autoimmun bedingte Entzündungsreaktionen und zugleich der Startschuss für die Krankheitsaktivität bei rheumatoider Arthritis.

Bei einer gesteigerten Zonulinkonzentration im Darm, so die Studie, erhöht sich auch bei bislang symptomfreien Patienten mit einer Autoimmunität das Risiko für den Ausbruch einer Arthritis innerhalb des Folgejahres. Durch Biopsien der Dünndarmschleimhaut belegten die Forscher, dass sich die Darmbarriere bei erhöhten Zonulinwerten veränderte und durchlässiger wurde. Auch eine Durchlässigkeit des Darms für Lactulose wies sowohl bei Mäusen wie bei Menschen auf den Beginn einer aktiven Arthritis hin.

## Weniger Zonulin, weniger Beschwerden

Da die Wissenschaftler die positiven Wirkungen der kurzkettigen Fettsäure Butyrat auf die rheumatoide Arthritis bereits aus ihrer vorhergehenden Studie kannten, verabreichten sie auch in der Zonulinstudie Mäusen Butyrat. Es zeigte sich, dass diese Behandlung den Beginn der Arthritis ver-

zögerte, die Zonulinkonzentration senkte und die intestinale Barriere stärkte. Eine noch stärkere Wirkung erzielten sie mit der Gabe von Larazotidacetat, das bereits in klinischen Studien zur Behandlung von Zöliakie verwendet wird. Unter Larazotidacetat wurde die Zonulinproduktion gehemmt, die Entzündungstätigkeit in den Gelenken ging zurück, die Knochenfestigkeit stieg an und der Beginn der Arthritis ließ sich hinauszögern.

Die Wissenschaftler gehen davon aus, dass sich auch bei Menschen die Krankheitsaktivität bei Arthritis durch eine Blockade der Zonulinproduktion mit Larazotidacetat verzögern lässt. Da die Substanz bereits in Phase-III-Studien getestet wird, könnte ein Einsatz bei rheumatoider Arthritis bald möglich sein.

Außerdem empfiehlt das Team, die Darmflora durch eine ballaststoffreiche Ernährung ins Gleichgewicht zu bringen, um die Darmbakterien in die Lage zu versetzen, größere Mengen an Butyrat herzustellen und die Darmbarriere zu stärken. Die Forschenden sehen im Verzehr von Ballaststoffen einen zusätzlichen Ansatz zur Behandlung der rheumatoiden Arthritis und unter Umständen auch anderer Autoimmunerkrankungen. ■

### Quelle:

Friedrich-Alexander-Universität Erlangen-Nürnberg

### Literatur:

1 Häger J et al.: The role of dietary fiber in rheumatoid arthritis patients: a feasibility study. *Nutrients* 2019; 11(10): 2392 2 Lucas S et al.: Short-chain fatty acids regulate systemic bone mass and protect from pathological bone loss. *Nat Commun* 2018; 9(1): 55 3 Tajik N et al: Targeting zonulin and intestinal epithelial barrier function to prevent onset of arthritis. *Nat Commun* 2020; 11(1): 1995



# CXCR3-Hemmung als mögliche neue Strategie gegen Osteoporose

Bei Psoriasis haben CXCR3-Blocker bisher wenig Erfolg gezeigt. Bei Osteoporose könnten sie jedoch einen neuen Therapieansatz darstellen.

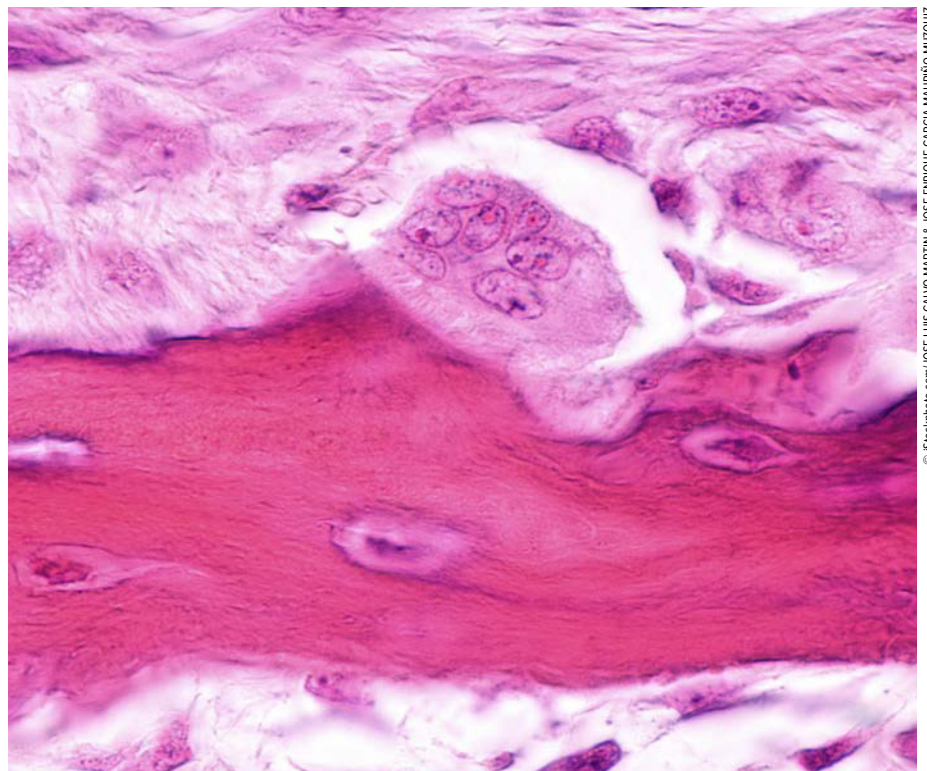
**B**ei den meisten Osteoporosetherapien werden Bisphosphonate eingesetzt. Diese blockieren die knochenabbauenden Osteoklasten. Bei längerer Behandlung entfällt aber der wichtige Materialumsatz im Knochen – das führt am Ende wieder zu einem erhöhten Bruchrisiko und zu anderen unerwünschten Nebenwirkungen. Daher sucht die medizinische Forschung neue Strategien, um die Grenzen der derzeitigen Therapien zu überwinden. Hier gibt es nun neue Fortschritte. Erarbeitet wurden sie in einer Kooperation der Professoren Christoph Winkler (Fakultät für Biowissenschaften, National University of Singapore, NUS) und Manfred Schartl (Biozentrum, Julius-Maximilians-Universität Würzburg, JMU).

## Kleines Protein mobilisiert knochenabbauende Zellen

Das Team hat bei einer genetischen Analyse des Laborfisches Medaka (*Oryzias latipes*) das kleine Protein CXCL9 als wichtigen Akteur identifiziert, der die Rekrutierung von knochenabbauenden Zellen kontrolliert.<sup>1</sup> Unter osteoporotischen Bedingungen sammelt sich dieses Chemokin in Reservoirs an, die auch Vorläufer von knochenabbauenden Zellen enthalten. Diese Vorläufer produzieren auf ihrer Zelloberfläche den Chemokinrezeptor CXCR3. Dieser wird von CXCL9 aktiviert, die Vorläuferzellen werden dadurch mobilisiert und wandern über weite Strecken zum Knochen, wo sie mit ihrer destruktiven Arbeit beginnen.

## Bekannte Hemmstoffe sind hochwirksam

Sowohl von CXCL9 als auch von seinem Rezeptor CXCR3 ist seit Langem bekannt, dass sie die Wanderung von Immunzellen zu Entzündungsherden modulieren, zum



Osteoklast bei der Arbeit: aktiviert wird er vom Protein CXCL9 über den Rezeptor CXCR3

Beispiel bei Psoriasis und rheumatoider Arthritis. Es gibt mehrere chemische Hemmstoffe, die die Aktivität von CXCR3 blockieren, aber in klinischen Tests zur Behandlung von Psoriasis bisher wenig Erfolg zeigten. In seiner neuen Forschungsarbeit zeigt das Team nun, dass genau diese Hemmstoffe hochwirksam die Rekrutierung von knochenabbauenden Zellen blockieren und den Knochen vor der Osteoporose schützen.<sup>1</sup>

## Fein abgestimmte Therapien scheinen möglich

Das Fazit der Professoren Schartl und Winkler: „Unsere Studien eröffnen neue Wege zur Osteoporosetherapie. Die neue Strategie ermöglicht eine fein abgestimmte Modulation der Anzahl der knochenab-

bauenden Zellen, die in die Knochenmatrix rekrutiert werden, anstatt einer generellen Blockade dieser Zellen wie bei herkömmlichen Therapien. Das hat große Vorteile, da ein übermäßiger Knochenabbau gezielt verhindert werden kann, der normale Knochenumsatz aber erhalten bleibt. Es bietet das Potenzial, erhöhte Frakturrisiken bei Osteoporosepatienten zu vermeiden und gesunde Knochen für eine verbesserte Lebensqualität zu erhalten.“ (red) ■

### Quelle:

Julius-Maximilians-Universität Würzburg

### Literatur:

1 Phan QT et al.: Cxcl9l and Cxcr3.2 regulate recruitment of osteoclast progenitors to bone matrix in a medaka osteoporosis model. PNAS 2020; 117(32): 19276-86

# Knochenmetastasen und Osteomalazie

Prostata- oder Mammakarzinome sind mit einem erheblichen Risiko für Knochenmetastasen verbunden. Durch einen multidisziplinären Ansatz, die Verwendung von Biomarkern und ein konsequentes Follow-up sollen „skeletal-related events“ (SREs) verhindert werden. Denosumab, als potenzielle Behandlungsoption bei knochenmetastasierendem Brustkrebs, zeigte sich bei der Verzögerung oder Vorbeugung von SREs der Zoledronsäure überlegen.

**D**as Skelett ist am häufigsten von metastasierendem Brust-/Prostatakrebs betroffen, was häufig mit hoher Morbidität einhergeht. Die Knochenmorbidität ist mit Schmerzen, Hyperkalzämie, pathologischen Frakturen oder Kompression des Rückenmarks bzw. der Nervenwurzeln verbunden.

„Beim Mammakarzinom nisten sich die Krebszellen vorwiegend im Knochen ein (sog. Homing) und lassen durch entsprechende Reize Metastasen entstehen. Diese sind mit einer ungünstigen Prognose verbunden und können oft noch 5, 10 oder 20 Jahre nach einer primären Krebsbehandlung auftreten“, erklärte Assoz. Prof. Priv.-Doz. Dr. Georg Pfeiler, Leiter der onkologischen Brustambulanz der Universitätsklinik für Frauenheilkunde und der Ambulanz für Knochengesundheit, Medizinische Universität Wien. Patientinnen nach einer Brustkrebsoperation scheinen ein sehr langsam abnehmendes Rezidivrisiko zu haben. Die mittlere Rezidivgefahr zwischen den Jahren 5 und 12 nach der Operation beträgt 4,3% pro Jahr.<sup>1</sup>

## Risiko durch Ovariectomie

Knochenmetastasen treten bei Frauen ohne Ovariectomie vor der Menopause selten auf, während eine Ovariectomie (OVX) das Wachstum von disseminierten Brusttumorzellen im Knochen stimuliert. In einem Mausmodell gelang erstmals der Nachweis, dass Zoledronsäure das Fortschreiten des Tumors im Knochen spezifisch durch Hemmung der OVX-induzierten Proliferation von im Knochenmark residenten Tumorzellen verhindert.<sup>2</sup> In der Studie wurde der Status vor und nach der Menopause nachgeahmt, um die Auswirkungen von Zoledronsäure auf das Tumorstadium im Knochen zu untersuchen und einen unterschiedlichen Antitumoreffekt in diesen beiden Situationen zu demon-

strieren. Es zeigte sich, dass eine OVX innerhalb von 2 Wochen einen signifikanten Knochenverlust im Vergleich zur Gruppe mit Scheinovarektomie (SHAM) induziert, der durch Zoledronsäure vollständig gehemmt wurde.

83% der OVX-Tiere hatten nachweisbare Tumoren in den langen Knochen, da die OVX eine Veränderung der Knochenmikroumgebung, die das Tumorstadium stimuliert, bewirkt. Vor der Menopause hatte Zoledronsäure keinen Einfluss auf das Tumorstadium im Knochen. Im Gegensatz dazu verhinderte Zoledronsäure nach der Menopause das Tumorstadium im Knochen in der OVX-Gruppe vollständig.

## Faktoren, welche die Metastasierung fördern

Ein Östrogen- oder Vitamin-D-Mangel trägt zu einer Knochenmikroumgebung bei, die Knochenmetastasen fördern kann. „Endokrine und parakrine Faktoren modulieren verschiedene Aspekte von Knochenmetastasen, einschließlich Tumorstadium, die Anfälligkeit des Skeletts für Tumor-Homing, die zur Unterstützung der Tumorstadium erforderliche Mikroumgebung und die Einleitung eines Teufelskreises zwischen Tumor- und Knochenzellen, der das Tumorstadium weiter fördert“, so Pfeiler. CXCR-4, ein im Knochen exprimiertes Rezeptorprotein aus der Familie der Chemokinrezeptoren, kann an der Brustkrebszelle andocken und so das „Überwintern“ der Krebszellen unterstützen.<sup>3</sup> Auch die epithelial-mesenchymale Transition (EMT), ein zellulärer Prozess, bei dem Epithelzellen ihre Zellpolarität und -verbindungen verlieren und sich in mesenchymale Stammzellen verwandeln, spielt bei der Metastasierung von Karzinomen eine Rolle. Dabei ermöglicht der Verlust von E-Cadherin den Tumorzellen die Loslösung aus dem Zellverband und das anschließende Durch-

wandern der Basalmembran. Die Aktivierung des GAS6-Rezeptors wiederum bewirkt, dass aus einer ruhenden Tumorzelle im Knochen eine aktive werden kann.<sup>4</sup> Die Knochengesundheit kann durch bestehende Krebsbehandlungen, insbesondere durch Sexualhormonmangel, weiter beeinträchtigt werden.<sup>5</sup>

Gepoolte Daten einer großen amerikanischen Untersuchung zeigten, dass Knochenmetastasen in 60–80% der Fälle bei fortgeschrittener Erkrankung auftreten. Sie verursachen bei Brustkrebspatientinnen in 80–85% osteolytische Läsionen und osteoblastische (sklerotische) Läsionen beim Prostatakrebs. Bei 12,5% der Brustkrebspatientinnen ist nur der Knochen betroffen („bone only“), bis zu 15% sind es bei einem hormonrezeptorpositiven Mammakarzinom. Durchschnittlich wurden in allen Studien bei 49% der metastasierten Patienten Knochenmetastasen identifiziert.<sup>6</sup>

## Komplikation Skelett ereignis

SREs gehören zu den schwerwiegendsten Komplikationen von Knochenmetastasen. Sie werden durch eine Hyperkalzämie bzw. deren Symptome (Müdigkeit, Konzentrationsschwäche, Kopfschmerzen, Depressionen, Übelkeit und Erbrechen, Verstopfung, Nierensteine und Nierenschäden, Muskelschmerzen und Muskelschwäche sowie Herzrhythmusstörungen, Verwirrtheit, Koma) begünstigt. Knochenmetastasen bilden aufgrund der Art der Knochendefekte, ihrer sklerotischen und osteolytischen Komplexität und aufgrund des Mangels an Sensitivität, Spezifität und räumlicher Bedeutung eine Ausnahme in Reaktionsbewertungssystemen. Knochenszintigrafie, MRT und PET können die frühe Infiltration des Knochenmarks durch Krebs detektieren und diese Infiltration mithilfe von morphologischen Bildern, quantitativen Parametern und funktionellen Ansätzen quantifizieren.<sup>7</sup>

Die Prognose einer metastasierten Knochenerkrankung hängt von deren primärer Stelle ab. Die Tumorzelle aktiviert beim Prostatakarzinom vor allem die Osteoblasten, die Mammakarzinomzelle die Osteoklasten. Die Osteoklasten setzen wiederum Faktoren frei, welche die Tumorzelle stimulieren. Das Vorhandensein einer extraossären Erkrankung sowie das Ausmaß und das Tempo der Knochenerkrankung, die durch knochenspezifische Marker messbar sind, sind starke Prädiktoren für das Fortschreiten der Krankheit.<sup>8</sup>

Ein Review konnte zeigen, dass man mit Bisphosphonaten (BP) das Auftreten von SREs hinauszögern kann, unabhängig davon, ob bereits ein Event vorliegt oder nicht.<sup>9</sup> Bei Frauen mit fortgeschrittenem Brustkrebs und klinisch offensichtlichen Knochenmetastasen verringert die Verwendung von BP (oral oder intravenös) zusätzlich zur Hormontherapie oder Chemotherapie im Vergleich zu Placebo oder keinen BP das Risiko, ein Skelett ereignis zu entwickeln. Einige BP können auch Knochenschmerzen bei Frauen mit fortgeschrittenem Brustkrebs und klinisch offensichtlichen Knochenmetastasen lindern und die globale Lebensqualität verbessern. Von den derzeit verfügbaren BP reduziert Zoledronat 4 mg i.v. das Risiko, ein Skelett ereignis zu entwickeln, um 41 %, verglichen mit 33 % bei Pamidronat 90 mg i.v., 18 % bei Ibandronat 6 mg i.v., 14 % bei Ibandronat 50 mg oral und 16 % bei Clodronat 1600 mg oral.<sup>9</sup>

### Risikofaktoren für Kiefernekrose

Vor Beginn einer Bisphosphonattherapie sollten die Patienten einer umfassenden zahnärztlichen Untersuchung unterzogen werden. In einer Kohortenstudie konnte gezeigt werden, dass zahnärztliche Extraktionen und die Verwendung von Zahnersatz starke Risikofaktoren für die Ent-

wicklung einer Osteonekrose des Kiefers (ONJ) darstellen.<sup>10</sup> Es wurden die Inzidenz und die Risikofaktoren für ONJ bei Patienten mit Krebs, die mit intravenösem Zoledronat, Ibandronat oder Pamidronat behandelt worden waren, berechnet. Eingeschlossen waren 1621 Patienten, die monatlich 29006 BP-Dosen intravenös erhielten. Die rohe ONJ-Inzidenz betrug 8,5 %, 3,1 % und 4,9 % bei Patienten mit multiplem Myelom, Brustkrebs bzw. Prostata-

*„Metastasen können oft noch 5, 10 oder 20 Jahre nach einer primären Krebsbehandlung auftreten.“*

G. Pfeiler, Wien



krebs. Patientinnen mit Brustkrebs zeigten ein reduziertes Risiko für die ONJ-Entwicklung, das sich nach Anpassung an andere Variablen als nicht signifikant herausstellte. Multivariate Analysen zeigten, dass die Verwendung von Zahnersatz, die Vorgeschichte der Zahnextraktion, jemals Zoledronat erhalten zu haben und jede Zoledronatdosis mit einem erhöhten Risiko für die ONJ-Entwicklung verbunden waren. Rauchen, Parodontitis und Wurzelkanalbehandlung erhöhten das Risiko für ONJ bei BP-Patienten nicht.

### Denosumab vs. Zoledronsäure

Ein Vergleich von Denosumab mit Zoledronsäure sollte zeigen, wie SREs bei Pati-

enten mit Brustkrebs und Knochenmetastasen verzögert bzw. verhindert werden können.<sup>11</sup> Die Patienten erhielten randomisiert alle 4 Wochen entweder Denosumab 120 mg subkutan plus Placebo intravenös (n=1026) oder Zoledronsäure 4 mg intravenös plus Placebo subkutan (n=1020). Der primäre Endpunkt war die Zeit bis zum ersten SRE (definiert als pathologische Fraktur, Bestrahlung oder Operation am Knochen oder Kompression des Rückenmarks) im Laufe der Studie.

Es zeigte sich, dass Denosumab hinsichtlich der Verzögerung der Zeit bis zum ersten SRE innerhalb der Studie und der Zeit gegenüber der ersten und nachfolgenden (mehrfachen) SREs der Zoledronsäure überlegen war. Das Gesamtüberleben, das Fortschreiten der Krankheit und die Häufigkeit unerwünschter bzw. schwerwiegender Ereignisse waren zwischen den Gruppen ähnlich, die Reduktion der Knochenumsatzmarker war bei Denosumab größer. Eine Hypokalzämie trat mit Denosumab häufiger auf, eine ONJ war insgesamt selten (2 % mit Denosumab; 1,4 % mit Zoledronsäure; p=0,39). ■

Bericht:  
**Reinhard Hofer**  
■04121521

#### Quelle:

28. Osteoporoseforum, 15.–17. Oktober 2020, St. Wolfgang

#### Literatur:

- 1** Saphner T et al.: J Clin Oncol 1996; 14: 2738-46 **2** Holen I et al.: Cancer Res 2012; 72(24): Abstract nr PD07-08 **3** Caboglu N et al.: Clin Exp Metastasis 2005; 22(1): 39-46 **4** Taichman RS et al.: Plos One 2013; <https://doi.org/10.1371/journal.pone.0061873> **5** Hofbauer LC et al.: Lancet Diabetes Endocrinol 2014; 2(6): 500-12 **6** Wedam SB et al.: J Clin Oncol 2018; 36(12): 1225-31 **7** Lecouvet FE et al.: Eur J Cancer 2014; 50(15): 2519-31 **8** Coleman RE: Clin Cancer Res 2006; 12(20): 6243s-9s **9** Pavlakis N et al.: Cochrane Database Syst Rev 2005; 3: CD003474 **10** Vahtsevanos K et al.: J Clin Oncol 2009; 27(32): 5356-62 **11** Stopeck AT et al.: J Clin Oncol 2010; 28(35): 5132-9

## FACHKURZINFORMATION

### Fachkurzinformation zu Inserat auf Seite 5

Xydalba® 500 mg Pulver für ein Konzentrat zur Herstellung einer Infusionslösung. Qualitative und quantitative Zusammensetzung: Jede Durchstechflasche enthält Dalbavancin-Hydrochlorid äquivalent zu 500 mg Dalbavancin. Nach Rekonstitution enthält jeder ml 20 mg Dalbavancin. Die verdünnte Infusionslösung muss eine endgültige Konzentration von 1 bis 5 mg/ml Dalbavancin aufweisen. Liste der sonstigen Bestandteile: Mannitol (E421), Laktose-Monohydrat, Salzsäure (zur pH-Einstellung), Natriumhydroxid (zur pH-Einstellung). Anwendungsgebiete: Xydalba ist für die Behandlung von akuten bakteriellen Haut- und Weichgewebeinfektionen (ABSSSI) bei Erwachsenen indiziert. Gegenanzeigen: Überempfindlichkeit gegen den Wirkstoff oder einen der in Abschnitt 6.1 genannten sonstigen Bestandteile. Pharmakotherapeutische Gruppe: Antibiotika zur systemischen Anwendung, Glykopeptid-Antibiotika. ATC-Code: J01XA04. Inhaber der Zulassung: Allergan Pharmaceuticals International Ltd., Clonshaugh Industrial Estate, Coolock, Dublin 17, Irland. Stand der Information: Oktober 2020. Verschreibungspflicht/Apothekenpflicht: Das Arzneimittel ist verschreibungspflichtig. Angaben zu besonderen Warnhinweisen und Vorsichtsmaßnahmen für die Anwendung, Wechselwirkungen mit anderen Arzneimitteln und sonstigen Wechselwirkungen, Fertilität, Schwangerschaft und Stillzeit und Nebenwirkungen entnehmen Sie bitte der veröffentlichten Fachinformation.

## AG Psychorheumatologie

# Rheuma und Psyche: Hilfe zur Selbsthilfe

Psychorheumatologisch geschulte Klinische Psychologinnen und Psychologen begleiten Rheumapatienten im Hinblick auf den Umgang mit der Erkrankung und helfen Betroffenen, besser mit Stress, Angst, Schmerzen, chronischer Müdigkeit und depressiven Verstimmungen umzugehen.

**D**er Weg zur richtigen Diagnose kann sich für Menschen mit rheumatischen Erkrankungen oft in die Länge ziehen, gestalten sich die Symptome doch sehr unterschiedlich, fluktuierend und überlappend mit denen anderer Erkrankungen.

Auf die anfängliche Erleichterung, endlich eine Diagnose, eine Erklärung für die Ursache der Beschwerden zu haben, doch kein „Hypochonder“ zu sein, folgt häufig die ernüchternde Gewissheit, an einer chronischen Erkrankung zu leiden. Meist belastet die jeweilige rheumatische Erkrankung trotz guter Behandlungsmöglichkeiten den Alltag und die Lebensqualität sehr stark – sei es durch Schmerzen, Beeinträchtigungen in der Beweglichkeit, chronische Müdigkeit oder soziale Einschränkungen. Davon bleibt auch die Psyche nicht verschont.

Psychische Folgen, die bei Rheumapatienten häufig auftreten, können sich in verstärktem Stress, Angstzuständen oder depressiven Verstimmungen bis hin zu schweren Depressionen äußern. Ängste und Depressionen fördern die Ausschüttung von Stresshormonen, die wiederum Krankheitsschübe und Schmerzen triggern können.

Aufgrund dieser Tatsachen begründete Mag.<sup>a</sup> Doris Wolf 2018 im Berufsverband Österreichischer PsychologInnen (BÖP) die Arbeitsgruppe (AG) Psychorheumatologie. Diese hat zum Ziel, die psychologische Versorgung und die Lebensqualität Rheumakranker zu optimieren. Angesprochen sind Patientinnen und Patienten mit rheumatoider Arthritis, Morbus Bechterew, Psoriasisarthritis oder anderen – auch seltenen – Krankheiten aus dem rund 450 Erkrankungen umfassenden rheumatischen Formenkreis.



## Berufsverband Österreichischer PsychologInnen | BÖP

In Zusammenarbeit mit einem interdisziplinären Team bieten die klinischen Psychologinnen und Psychologen der AG Psychorheumatologie professionelle Hilfe im Umgang mit der chronischen Erkrankung und ihren möglichen Auswirkungen auf sämtliche Lebensbereiche, wie Familie, Partnerschaft, Sexualität und Beruf.

Psychorheumatologisch geschulte Psychologen können Betroffenen helfen, mit den seelischen und körperlichen Auswirkungen einer rheumatischen Erkrankung besser umzugehen. Die Patienten lernen, wie sie selbst Ängste und Stress reduzieren sowie mit depressiven Verstimmungen und Fatigue umgehen können.

Einen zentralen Faktor für die Optimierung der Lebensqualität stellt die Schmerzmodifikation dar. Auch hier können Klinische Psychologen unterstützen: Zum Behandlungsangebot zählen unter anderem Schmerzbewältigungstechniken, professioneller Umgang mit der Krankheit bzw. deren Akzeptanz, Stressdiagnostik, Entspannungsmethoden, wie z. B. Selbsthypnosetechniken, Angst- und Depressionsbehandlung. All dies trägt mittelfristig zu einer besseren Lebensqualität bei.

Die Arbeitsgruppe will aber nicht nur eine Plattform für Betroffene und Selbsthilfegruppen sein, sondern auch für Angehörige, für Ärzte und Pflegepersonal, Physio- und Ergotherapeuten, Sozialar-

beiter und selbstverständlich Psychologen. Mit einer Liste von Klinischen Psychologen, die auf rheumatische Erkrankungen spezialisiert sind, sollen Betreuende und Behandelnde einen raschen Zugang zu psychologischer Begleitung und Behandlung für ihre Patienten und Klienten erhalten. ■

Rheuma-Folder, kostenlos:

[www.boep.or.at/folder-download/Rheuma\\_und\\_Psyche.pdf](http://www.boep.or.at/folder-download/Rheuma_und_Psyche.pdf)

Bei akuten Überlastungen steht die BÖP-Helpline unter Tel. +43/1/504 8000 oder per E-Mail ([helpline@psychologiehilft.at](mailto:helpline@psychologiehilft.at)) kostenlos und anonym zur Verfügung.

Kontakt:

AG Psychorheumatologie  
Berufsverband Österreichischer PsychologInnen (BÖP)

Mag. Doris Wolf (Leitung)

Mag. Andrea Engleder (stv. Leitung)

E-Mail: [rheuma@boep.or.at](mailto:rheuma@boep.or.at)

[www.boep.or.at/berufsverband/fachsektionen/klinische-psychologie/ag-psychorheumatologie](http://www.boep.or.at/berufsverband/fachsektionen/klinische-psychologie/ag-psychorheumatologie)

■2119

**ÖGU** Österreichische  
Gesellschaft für  
Unfallchirurgie

**ÖGOuT**

Österreichische Gesellschaft für  
Orthopädie und Traumatologie

**2. gemeinsame  
Jahrestagung**

# Minimalinvasive Unfallchirurgie & Orthopädie

**57. ÖGU Jahrestagung  
2. ÖGOuT Jahrestagung**

**07. – 09. Oktober 2021  
Salzburg**

**Save the date  
[www.unfallchirurgen.at](http://www.unfallchirurgen.at)**

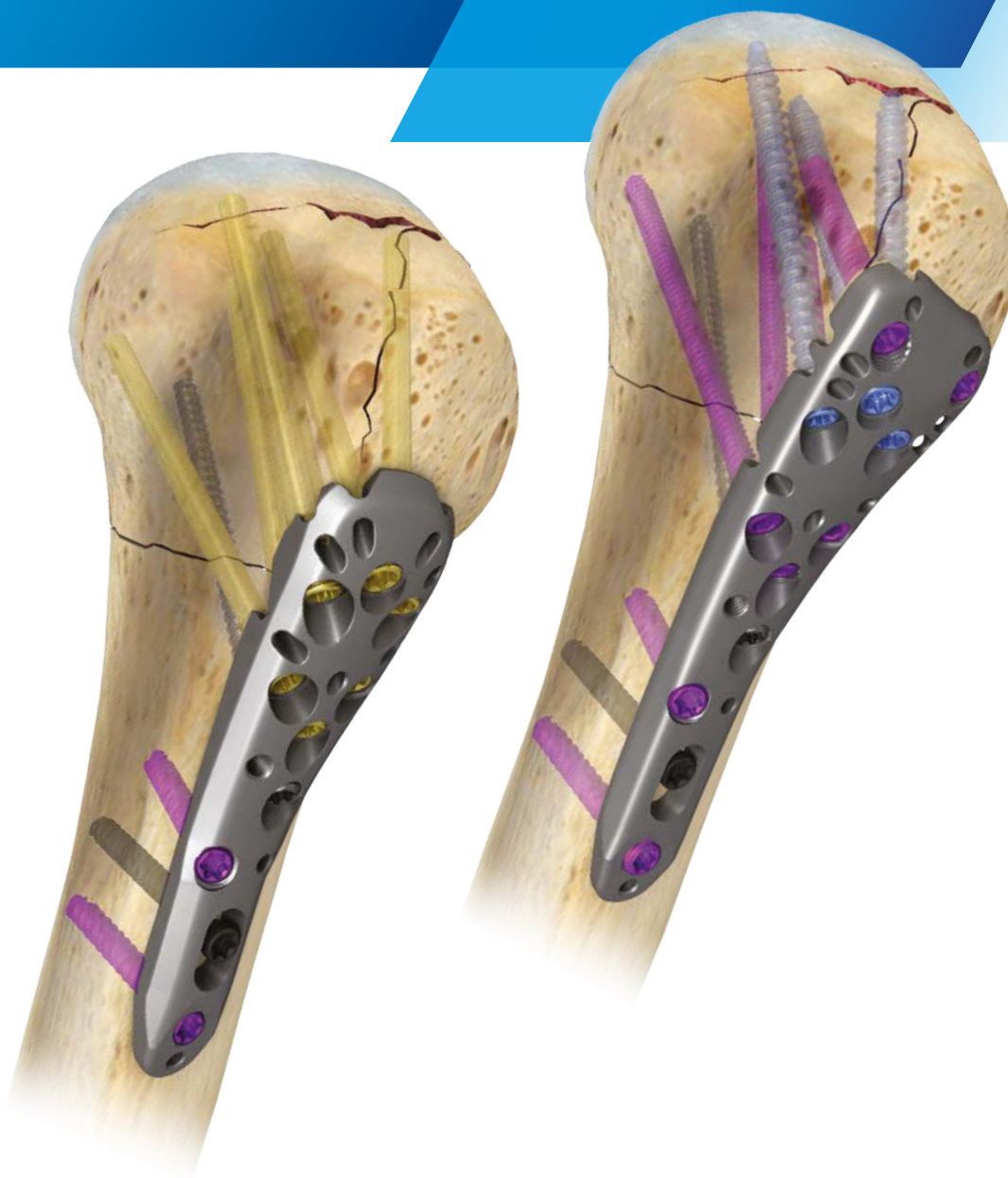# 2021



Es wird angestrebt, die  
Jahrestagung nach den Kriterien  
des Österreichischen Umweltzeichens für  
Green Meetings/Green Events auszurichten.

# A.L.P.S.®

## Proximales Humerus Plattensystem



Mit dem **A.L.P.S.® Proximales Humerus Platten System** baut Zimmer Biomet auf dem Prinzip der räumlichen, subchondralen Abstützung auf, welche das Risiko eines Varus-Kollapses minimiert. Dieses System bietet die nächste Generation an Humerusplatten, die dazu entwickelt wurden, die typischen Komplikationsrisiken, die mit der Behandlung von proximalen Humerusfrakturen assoziiert sind, zu reduzieren.

- 2 Plattenoptionen, abgestimmt auf unterschiedliche Frakturtypen und chirurgische Präferenzen
- 3-dimensionales Gerüst wirkt Varusstress entgegen
- Stifte mit stumpfen Enden reduzieren die Schraubenpenetration der Gelenkfläche

[www.zimmerbiomet.eu](http://www.zimmerbiomet.eu)

©2021 Zimmer Biomet. Sofern nicht anders vermerkt, sind alle aufgeführten Handelsmarken Eigentum der Zimmer Biomet, Inc. oder deren verbundenen Unternehmen.



**ZIMMER BIOMET**

Your progress. Our promise.®